

1837
ARTES
SCIENTIA
VERITAS
LIBRARY OF THE
UNIVERSITY OF MICHIGAN
E PLURIBUS UNUM
TUEBOR
SI QUAERIS PENINSULAM AMOENAM
CIRCUMSPICE

Internationales Centralblatt

für

Laryngologie, Rhinologie

und verwandte Wissenschaften.

Unter ständiger Mitarbeiterschaft

von

W. Albrecht (Tübingen), **L. Bayer** (Brüssel), **A. J. Brady** (Sydney), **H. Burger** (Amsterdam), **Calamida** (Mailand), **O. Chiari** (Wien), **O. T. Freer** (Chicago), **W. Freudenthal** (New York), **v. Gilse** (Haarlem), **Gontier de la Roche** (Toulon), **F. Hanszel** (Wien), **H. Hecht** (München), **R. Hoffmann** (Dresden), **G. Jonquière** (Bern), **Ino Kubo** (Fukuoka), **Lautmann** (Paris), **E. J. Moure** (Bordeaux), **Nadoleczny** (München), **Oppikofer** (Basel), **Parmentier** (Brüssel), **Polyak** (Budapest), **O. Seifert** (Würzburg), **W. Sobernheim** (Berlin), **A. von Sokolowski** (Warschau), **E. Stangenberg** (Stockholm), **R. Steiner** (Prag), **Tapia** (Madrid)

herausgegeben

von

GEORG FINDER

Berlin.

Einunddreissigster Jahrgang.

(Januar — December 1915.)

Berlin 1915.
Verlag von August Hirschwald.
NW., Unter den Linden 68.



Inhalt.

I. Leitartikel.

II. Referate.

III. Kritiken und Besprechungen.

IV. Congress- und Gesellschaftsberichte.

V. Briefkasten.

Semon's

Internationales Centralblatt

für

Laryngologie, Rhinologie

und verwandte Wissenschaften.

Jahrgang XXXI. Berlin, Januar. 1915. No. 1.

I. Die laryngo-rhinologische Literatur des Jahres 1913.

Länder:	Allgemeines.	Nase u. Nasenrachenraum.	Mundrachenhöhle.	Diphtheritis und Croup.	Kehlkopf und Luftröhre.	Schilddrüse.	Oesophagus.	Zusammen.
Nordamerika	51	305	109	22	189	15	24	715
Deutschland	74	235	92	28	200	29	44	702
Frankreich	21	116	101	12	121	21	28	420
Grossbritannien und Colonien	18	79	95	13	112	12	21	350
Italien	12	54	45	9	97	11	19	247
Ungarn	10	50	41	11	86	8	14	220
Oesterreich	8	58	36	8	74	7	12	203
Belgien	10	51	31	7	67	5	10	181
Holland	6	39	29	6	52	4	9	145
Spanien	4	30	21	3	38	3	4	103
Polen	4	21	15	2	29	—	5	76
Russland	3	18	12	3	21	3	4	64
Schweden	3	16	13	2	19	3	3	59
Dänemark, Norwegen	4	12	14	—	18	2	4	54
Schweiz	2	10	11	—	17	12	2	54
Zusammen	230	1094	665	126	1140	135	203	3593

II. Referate.

a) Allgemeines, obere Luftwege.

1) **William P. Lucas** und **Robert B. Osgood. Uebertragungsversuche mit dem Virus der Poliomyelitis. (Transmission experiments with the virus of poliomyelitis.** *Journ. of the amer. med. assoc. 24. Mai 1913.*

Es handelte sich um einen 5jährigen Knaben, der nach $1^1/_2$jährigem Leiden an Poliomyelitis geheilt war, dann unter Erscheinungen von Bronchitis und Schnupfen von neuem erkrankte und wieder Lähmungen zeigte. Zwei Wochen später erkrankte auch die Schwester unter hohem Fieber mit Lähmung eines Armes und Parese der Beine. Es wurde — 4 Monate nach dem acuten Stadium der zweiten Poliomyelitis-Attacke — Nasensecret von dem Knaben entnommen und auf Affen überimpft, wobei positive Resultate erzielt wurden. EMIL MAYER.

2) **H. C. Plaut** (Hamburg). **Die Bedeutung der fusospirillären Symbiose bei anderen Erkrankungen.** *Deutsche med. Wochenschr. No. 3. 1914.*

Verf. bespricht die „fusospirilläre Symbiose“ (Comandon) bei Lues, Diphtherie, Pyorrhoea alveolaris, Geschwüren der Mundschleimhaut, Wunden oder Geschwüren der Haut oder der Knochen und Lungenerkrankungen (Gangrän, Neubildungen, Bronchiectasien, chronischer Bronchitis mit oder ohne foetiden Auswurf). Er hat von einer zweckmässig individualisirenden Salvarsantherapie die besten Erfolge bei den aufgeführten Zuständen gesehen. ZARNIKO.

3) **E. Paul Friedrich** (Kiel). **Die epidemiologische Bedeutung des Skleroms der oberen Luftwege.** *Deutsche med. Wochenschr. No. 1. 1914.*

Bericht über 2 Fälle. Der eine, im Jahre 1910 beobachtete, stammt aus Moskau, der andere (1913) aus Biala, einem nahe der russischen Grenze gelegenen ostpreussischen Ort. ZARNIKO.

4) **S. Citelli. Ueber die therapeutische Wirksamkeit des Hypophysenextracts bei dem von mir beschriebenen psychischen Symptomencomplex. (Sull' efficacia terapeutica dell' estratto di ipofisi nella sindrome psichica da me descritta.)** *Bollett. mal. dell' orecchio etc. No. 8. 1914.*

Vor einigen Jahren hat Verf. einen psychischen Symptomencomplex beschrieben, der sich zusammensetzt aus Gedächtnissmangel, Schlafsucht, Abnahme der Intelligenz mit Schwierigkeit, die Aufmerksamkeit zu fixiren. Dieses Bild findet sich besonders bei manchen Adenoidenträgern, häufiger bei im Pubertäts- oder Jünglingsalter stehenden Leuten, aber auch bei Kindern von 5—8 Jahren. Verf. machte auf die therapeutische Wirkung des Hypophysenextracts in diesen Fällen aufmerksam; es trat Besserung und sogar Heilung nach seiner Anwendung auf, auch wenn die Adenoiden nicht entfernt wurden. In einigen Fällen, in denen die Operation der Adenoiden nur geringe Besserung des Symptomenbildes herbeigeführt hatte, liess Verf. der chirurgischen Behandlung die Anwendung des Hypophysenextractes folgen und erzielte damit eine erhebliche Besserung.

Verf. berichtet jetzt über weitere acht Fälle, die seine damaligen Ausführungen in Bezug auf das bei Adenoiden von ihm beobachtete Symptomenbild und die dabei wirksame Anwendung des Hypophysenextractes in vollem Umfang bestätigen. Er berichtet ferner über einen Fall von Lymphosarkom des Nasenrachenraums mit sehr hochgradiger Schlafsucht, wo nach Darreichung von im Ganzen 60 Hypophysistabletten (Borroughs Wellcome & Co.) dieses Symptom ganz erheblich abnahm.

CALAMIDA.

5) **d'Epine** (Genf). **Die Sterblichkeit bei Keuchhusten. (La mortalité de la coqueluche.)** *Revue méd. de la Suisse rom. No. 8. 1914.*

Als Neurose der oberen Luftwege, allerdings mit schweren katarrhalischen Complicationen, gehört die Pertussis in unser Gebiet. In verschiedenen Jahren zeigen die Epidemien sehr verschieden grosse Sterblichkeit. Die eidgenössische Statistik ergab in 30 Jahren von 1881 bis 1910 durchschnittlich 10,54 pCt., von 1876 bis 1880 11,1 pCt. Das Alter spielt die Hauptrolle für die Frequenz der Todesfälle; vom 5. Lebensjahre wird sie minimal; in der Schweiz sinkt sie ungefähr von 50 pCt. auf 2 pCt. der Fälle. Das weibliche Geschlecht zeigt in einer Statistik von 165000 Keuchhustenfällen ein Vorwiegen der Sterblichkeit um durchschnittlich 13 pCt. Folgende Krankheiten ergaben bei derselben Statistik: für Keuchhusten 11,09 pCt., Diphtherie 10,53 pCt., Masern 9,19 pCt., Scharlach 2,71 pCt. Im Allgemeinen zeigt sich eine mit den letzten 5—10 Jahren fortschreitende Verminderung der Sterblichkeit um 2—3 pCt. Die verschiedenen Länder Europas erweisen folgende Sterblichkeitsverhältnisse: Norwegen 13 pCt., Niederlande 18,5 pCt., Schweiz 19,8 pCt., Deutschland 22,1 pCt., Oesterreich 30,1 pCt., Belgien 32,9 pCt., Russland 58,4 pCt. (!). Die Kinderklinik in Genf hatte in den letzten 3 Jahren 20,7 pCt. Aehnliche Verhältnisse zeigen die grossstädtischen Spitäler in Paris und Berlin.

Verf. zieht folgende Schlüsse: Die nichtcomplicirten Fälle sollen womöglich nicht in Spitalbehandlung genommen werden, weil die Lüftung der zuverlässigste Heilfactor ist. Man müsste Spital- mit Städtestatistiken und solche aus ärmlichen Verhältnissen mit solchen wohlhabender Klassen vergleichen. JONQUIÈRE.

6) **F. Hamburger** (Wien). **Ueber Psychotherapie im Kindesalter.** *Wiener med. Wochenschr. No. 24. 1914.*

In jenen Fällen von Pertussis, in denen Kinder 2—4 Monate husten, glaubt H. durch Suggestivbehandlung event. Milieuänderung diesen auf psychischer Basis beruhenden Nachhusten zu heilen. HANSZEL.

7) **O. H. Kalsall. Keuchhustenvaccine. (Pertussis vaccina.)** *Therapeutic gazette. 15. Januar 1914.*

Die Vaccine wurde bereitet von den Bordet-Gengou'schen Keuchhustenbacillen. Die vom Verf. benutzte Vaccine enthält in 1 ccm 50 Millionen abgetödteter Bacillen (zu beziehen von Parke, Davis & Co.). Die Anfangsdosis soll nach Angabe der Verfertiger sein 20—25 Millionen Bacillen. Verf. kommt auf Grund seiner Erfahrungen zu folgenden Schlüssen: Die Keuchhustenvaccine ist das wirksamste und erfolgreichste zu unserer Verfügung stehende Mittel für die

1*

Behandlung und möglicher Weise auch für die Prophylaxe dieser Krankheit. Sie macht die Anfälle leichter und weniger häufig; sie kürzt die Dauer der Krankheit ab und schützt vor Complicationen. Die Dosis sollte höher sein, als bisher empfohlen wurde, wenigstens bei Kindern von 5 Jahren und mehr. EMIL MAYER.

8) **R. Imhofer** (Prag). **Die klinische Diagnose des Status thymico-lymphaticus mit besonderer Berücksichtigung des laryngoskopischen Befundes.** *Zeitschr. f. Laryng. Bd. 7. S. 219. 1914.*

Es wäre von grosser praktischer Bedeutung, wenn nicht erst bei der Section, sondern schon bei Lebzeiten des Patienten die Diagnose auf Status lymphaticus gestellt werden könnte; die frühzeitige Diagnose wäre, wenn auch die Krankheit therapeutisch nicht zu beeinflussen ist, doch bezüglich der Prophylaxe wichtig.

In vorliegender Arbeit bespricht nun I. alle die bei Status lymphaticus angegebenen Symptome: Anomalien der Körpergrösse, scaphoide Scapula (Concavität des inneren Randes und horizontaler Verlauf der Crista), Anomalien in der Behaarung, geringe Entwickelung der Genitalorgane, Vergrösserung der Drüsen hinter dem Musculus sternocleidomastoideus, Hypertrophie der Pharynxtonsille, beim Erwachsenen rasches Nachwachsen der operativ entfernten Rachentonsille, Hypertrophie der Zungenmandel und auf dem Röntgenbild Hypoplasie des Herzens und des Gefässsystems (Herzspitze plumper, Pulmonalisbogen gegenüber dem normalen stark vorspringend, Aortenbogen nur wenig entfaltet, Aorta ascendens überhaupt nicht sichtbar). 2 Röntgenbilder.

I. betont, dass nur ein Zusammentreffen mehrerer Stigmata die Diagnose ermöglicht, während Referent auch nach Durchlesen dieser Arbeit sich nur dahin äussern möchte, dass bei unseren heutigen Kenntnissen und mit unseren heutigen Untersuchungsmethoden die Diagnose des Status lymphaticus in vivo nur vermuthet, aber bei dem wenig characteristischen Symptomencomplex, wie dem oben mitgetheilten, wohl nur ausnahmsweise mit Wahrscheinlichkeit gestellt werden kann. Nicht erwähnt werden die von verschiedener Seite mitgetheilten Veränderungen im Blutbild. OPPIKOFER.

9) **R. Imhofer** (Prag). **Die klinische Diagnose des Status thymico-lymphaticus.** *Verein deutscher Aerzte in Prag. Sitzung vom 20. Februar 1914.*

Vortragender erörtert, von den pathologisch-anatomischen Kriterien ausgehend, die Kennzeichen, die klinisch die Vermuthung eines Status lymphaticus nahelegen können. Es giebt allerdings kein Kennzeichen, welches allein die Diagnose Status lymphaticus stellen lässt, und andererseits kein Individuum, welches alle Zeichen des Status lymphaticus aufweisen würde. Die wichtigsten Kriterien und Knochenveränderungen: Scapula scaphoidea, Brachia valga, harte bis höchstens kirschkerngrosse Drüsen, bes. cervicale, wobei man sich aber vor Verwechslung mit Lues zu hüten hat. Hypertrophie im Bereiche des Waldeyer'schen Schlundringes, und zwar sind besonders die Zungengrundfollikel wichtig, sei es, dass sie vergrössert sind oder über den normalen Bereich hinaus sich finden (Sinus piriformis, Epiglottis). Weiter wäre Struma, omegaförmige Epiglottis, zu erwähnen. Die Veränderungen an den Gefässen lassen sich am besten am Röntgenbild darstellen.

Bezüglich der Bedeutung des Status lymphaticus weist Vortragender vor allem auf die Hirnblutungen Jugendlicher und den Narkosetod hin (Vortrag ist in extenso publicirt: Zeitschr. f. Laryng. u. Rhin., 1914, Bd. VI, Heft 2, cfr. vorangehendes Referat).

STEINER (PRAG).

10) **G. Meinhold** (Altona). **Zur Physiologie und Pathologie der Thymusdrüse.** *Deutsche med. Wochenschr. No. 34. 1913.*

Interessanter, genau beobachteter Fall von Thymustod bei einem Erwachsenen, veranlasst durch psychische Erregung. Anatomisch: Markhyperplasie der Thymusdrüse.

ZARNIKO.

11) **P. H. Sylvester. Diagnose der Thymusvergrösserung und der Symptomatologie des Hyperthymatismus. (Diagnosis of enlarged thymus and symptomatology of hyperthymatism.)** *Boston med. and surgical journ. 2. April 1914.*

Man soll in Fällen von Asthma, anhaltender Bronchitis und Kehlkopf- oder Trachealstenose an Thymusvergrösserung denken. Die Diagnose sollte mittels der gewöhnlichen Hilfsmittel gestellt werden, unter denen besonders die Schwellenpercussion in den Händen des damit Vertrauten werthvoll ist. Kinder mit Vergrösserung der Thymus weisen zweierlei Symptome von Seiten der Athmung auf: solche, die durch Druck auf die Trachea bedingt werden, wie Cyanose, mühsame Athmung, supraclaviculare und substernale Einziehung, und solche, die vermuthlich auf Toxämie oder Hypersecretion der Thymus zurückzuführen sind, wie Athemstörung von Art des Asthmatypus, d. h. ziemlich leichte Inspiration und verlängerte, erschwerte, mit Geräuschen untermischte Ausathmung. Da in den Fällen des Verf. die Symptome verschwanden, wenn die physikalischen Anzeichen der Thymusvergrösserung zurückgingen, so folgert Verf., dass ein causaler Zusammenhang besteht zwischen der Thymusvergrösserung und den Compressionserscheinungen einerseits und zwischen der Thymusvergrösserung und den Asthmaerscheinungen andererseits, welch letztere nicht auf die Compression, sondern augenscheinlich auf die Hypersecretion zurückzuführen sind.

EMIL MAYER.

12) **E. B. Gleason. Fall von Purpura haemorrhagica. (Case of purpura hemorrhagica.)** *The Laryngoscope. März 1914.*

Patient litt seit 18 Monaten an Nasenbluten, welches durch Tamponade gestillt wurde. Es fanden sich zahlreiche Purpuraflecke auf dem Körper, die nach Angabe des Patienten seit 18 Monaten von Zeit zu Zeit auftraten. Die Behandlung bestand in Calciumchlorid innerlich und Injectionen von Pferdeserum. Letzteres wirkte so prompt, dass nach 24 Stunden die Tamponade der Nase nicht mehr nöthig war. Nach abermals 24 Stunden konnte die Nase ausgespritzt werden, ohne dass eine Blutung auftrat.

EMIL MAYER.

13) **Max A. Goldstein. Fall von Purpura haemorrhagica. (Case of purpura hemorrhagica.)** *The Laryngoscope. Januar 1914.*

36jähriger Mann, der eine ungewöhnliche Form der Purpura haemorrhagica aufwies, deren Aetiologie unbekannt war. Die vom laryngologischen Standpunkt aus interessirenden Symptome bestanden in dem Vorhandensein von ungewöhnlichen, scharf markirten Purpuraflecken in der Mundhöhle, spontanen Blutungen

aus Nase und Zahnfleisch als möglicherweise für die Aetiologie in Betracht kommenden Factoren; ferner bestand, wie die Röntgenaufnahme zeigte, eine Affection der linken Kieferhöhle. Von allen angewandten therapeutischen Maassnahmen hatte nur die Injection von 2 mal je 10 ccm Pferdeserum eine Wirkung. Bereits 36 Stunden nach der Injection konnten alle Tampons aus der Nase entfernt werden.

EMIL MAYER.

14) **Rouget. Ueber einen Fall von Septico-Pyämie dentalen Ursprungs. (Sur un cas de septico-pyohémie d'origine dentaire.)** *Revue hebdom. de laryng. etc. No. 48. 1913.*

Die Zahnextraction musste wegen starkem Trismus unter allgemeiner Anästhesie gemacht werden. Die Zahnwurzel musste ausserdem mit dem Meissel nach Aufklappung der Apophyse entfernt werden, was übrigens nur zum Theil gelang. Hieraus schwerer septico-pyämischer Zustand. Im Anschluss an diese Krankengeschichte macht Verf. aufmerksam, dass die Adenophlegmone nach Zahncaries selten die Eröffnung nöthig macht, dass nach Extraction des Zahnes hinreichend Drainage für den Eiter erzielt wird, dass überhaupt die echte Adenophlegmone selten ist und es eher nur zu einer Entzündung des die Drüsen umgebenden Gewebes kommt, die Tendenz zur Heilung ohne Operation zeigt.

LAUTMANN.

15) **Andereya** (Hamburg). **a) Syphilis der Gesichtsknochen. b) Schwarze Haarzunge.** *Deutsche med. Wochenschr. No. 5. S. 260. 1914.*

Demonstrationen im Hamburger ärztlichen Verein: a) 28jähriger Mann, gewaltige Zerstörungen im Gesichtsskelet (Defect des harten Gaumens, Vomer, der unteren und mittleren Muscheln), theilweise Zerstörung des 2. und 3. Halswirbelkörpers. Kirschgrosse glatte Geschwulst im Hypopharynx. b) 43jährige Frau. Hyperkeratosis linguae. Analogie dieses Processes mit der Hyperkeratosis lacunaris und Keratosis oris et pharyngis.

ZARNIKO.

b) Nase und Nasenrachenraum.

16) **H. Zwillinger** (Budapest). **Beiträge zur Frage der auf dem Wege der Lymphbahnen entstandenen rhinogenen intracraniellen und Gehirncomplicationen.** *Orvosi hetilap. No. 12. 1914.*

Der Artikel ist bereits in der Onodi'schen Festschrift der Monatsschrift für Ohrenheilkunde, 46. Jahrgang, publicirt und hier referirt worden.

POLYAK.

17) **Wolff Freudenthal. Gehirninfection bei Sinuserkrankung. (Brain infection from sinus disease.)** *The Laryngoscope. Januar 1914.*

Hat einmal die Infection die Schädelhöhle ergriffen, auf welchem Wege es auch sei, so ist es im Allgemeinen der Stirnlappen, der ergriffen wird und zwar entweder in seinem basalen Theil oder seiner vorderen oder medianen Region. Hat sich Eiter gebildet, so kann dieser seinen eigenen Weg einschlagen, wie z. B. durch die Orbita oder, wie in dem Fall von Westermeyer, vom Antrum durch die Fossa pharyngo-palatina zum Gehirn.

Verf. hat eine grosse Anzahl von Sinuseiterungen operirt, allein über 150 Stirnhöhleneiterungen — und seine Mortalitätszahl war ungemein niedrig. Sie betrug bei den Stirnhöhleneiterungen 6 Fälle. Trotzdem aber muss die sogenannte Radicaloperation der Stirnhöhle als gefährlich betrachtet werden und sollte erst nach sehr reiflicher Erwägung gemacht werden. Manche Fälle, die mit einem Defect in der cerebralen Höhlenwand noch Jahre hindurch hätten am Leben bleiben können, werden an postoperativer Meningitis zu Grunde gehen, während andere sterben werden, wenn die Operation aufgeschoben wird. Es handelt sich hier um sehr wichtige Probleme, für deren Lösung die gemeinsame Arbeit der Rhinologen sehr erwünscht ist.

EMIL MAYER.

18) **Louis G. Kaempfer. Salvarsan bei Rhinosklerom. (Salvarsan in rhinoscleroma.)** *New York medical journal. 28. März 1914.*

Verf. berichtet über einen Fall, der ein 19jähriges aus Kieff stammendes Mädchen betraf. Das linke Nasenloch war völlig verschlossen durch eine anscheinend von der unteren Muschel entspringende Gewebsmasse. Es wurde mikroskopisch die Diagnose auf Rhinosklerom festgestellt. Salvarsanbehandlung hatte keine Reaction zur Folge und war ohne jede therapeutische Wirkung.

EMIL MAYER.

19) **H. Mestscherski** und **F. Grintschar** (Moskau). **Ein mit Vaccin erfolglos behandelter und durch Anwendung physikalischer Behandlungsmethoden gebesserter Fall von Scleroma respiratorium der Nase und des Rachens.** *Berliner klin. Wochenschrift. No. 11. 1914.*

Nach Versagen der Behandlung mit Autovaccin versuchten die Verff. mit gutem Erfolge Röntgenbestrahlung des Gaumens und Rachens, Anwendung von Radium und Kohlensäureschnee auf die Knötchen an der Nase und in den Nasenhöhlen.

ZARNIKO.

20) **Stein. Lepra tuberosa.** Wiener dermatolog. Gesellschaft, Sitzung vom 4. Juni 1913. *Wiener klin. Wochenschr. No. 41. 1913.*

Der Nasenbefund lautete: „Flache Infiltrate an beiden unteren Muscheln bis zur Hautgrenze, die Nase in ihren Conturen plumper.“ Sonst entsprechende Hautveränderungen.

HANSZEL.

21) **C. E. Benjamins** (Utrecht). **Nasopharyngitis mutilans.** *Geneesk. Tijdschr. v. Ned. Indië. LIII. 1913.*

B. beobachtete in Niederländisch-Indien mehrere Fälle der von Leys und Ziemann Nasopharyngitis mutilans getauften Krankheit. Anamnestisch wichtig war, dass bei sämmtlichen vier vom Verf. abgebildeten, ganz erheblich entstellten Patienten die Erkrankung immer in der Nase ihren Anfnng genommen hatte und zwar in der Jugend. Es hatte sich eine kleine Wunde in der Nase gebildet, die sich ganz allmählich über das Gesicht ausdehnte. Kopfschmerzen hatten in keinem dieser Fälle gefehlt. Nach vielen Jahren ist ohne jegliche Behandlung die Erkrankung ganz ausgeheilt, jedoch mit erheblicher Narbenbildung im Gesicht. Verlust des Geruches und des Sehvermögens und vollständigem oder theilweisem Schwund der äusseren Nase, der Nasenscheidewand und des harten und weichen

Gaumens. In diesem Stadium hat B. die Personen gesehen und photographirt. Die Narbenbildung war immer auf den Kopf beschränkt; keine Drüsenschwellung. Verf. führt aus, dass diese Fälle zum Gebiete des Lupus, der Lepra, der Lues, der Frambösia nicht gehören, sondern eine eigene Krankheit (vielleicht eine Blastomycose?) repräsentiren.

H. BURGER.

22) **Giuseppe Leale. Ueber eine neue Methode der hinteren Tamponade der Nebenhöhlen. (Sopra un nuovo metodo di tamponamento posteriore delle fosse nasali col sacchetto emostatico rinofaringeo.)** *Bollett. d. malattie dell' orecchio, della gola e del naso. April 1914.*

Verf. bespricht zuerst die Gefahren der hinteren Tamponade, welche dazu geführt haben, dass ihre Anwendung immer mehr eingeschränkt wurde. Da die Hauptgefahr der Tamponade darin besteht, dass sich der Tampon mit Blut und Secreten vollsaugt und von da aus secundär eine Infection des Rachens und Mittelohrs erfolgt, so hat Verf. diesem Uebelstand abzuhelfen gesucht und für die Fälle, in denen nach Versagen aller anderen Mittel doch zur hinteren Tamponade geschritten werden muss, einen kleinen Apparat angegeben, der im Wesentlichen aus einem kleinen viereckigen Gummisäckchen besteht, das — wie bei der klassischen hinteren Tamponade — mittels eines in die Nase eingeführten Nelatonkatheters in leerem Zustand in die Choane eingeführt und dann aufgeblasen wird. Der Vortheil besteht ferner darin, dass man jederzeit durch Hinauslassen der Luft, ohne dass der Tampon entfernt wird, feststellen kann, ob die Blutung noch besteht. Verf. macht darauf aufmerksam, dass dieser Gummitampon auch nach blutiger Trennung von Verwachsungen zwischen Gaumensegel und hinterer Rachenwand von Nutzen sein kann, um das Wiederzusammenwachsen zu verhüten.

CALAMIDA.

23) **J. Lauffs** (Paderborn). **Rhinologische Erfahrungen mit dem Hämostaticum Uteramin Zyma.** *Deutsche med. Wochenschr. No. 46. 1913.*

Verf. hat mit dem Uteramin Zyma (Chloralhydratlösung des Paraoxyphenyläthylamins) in der rhinologischen Praxis günstige Erfahrungen gemacht.

1. Blutungen aus der Nase werden durch Uteramin Zyma günstig beeinflusst, wobei folgende Anwendungsformen sich bewährt haben: a) subcutane Injection, 1 ccm oder mehr; b) Einlage eines mit Zyma getränkten Wattetampons.

2. Prophylaktisch (1 ccm submucös) verhindert Zyma bei endonasalen Eingriffen das Auftreten stärkerer Blutungen.

ZARNIKO.

24) **Manuel J. Rizzi. Subcutanes cavernöses Angiom des Naseneingangs. (Angioma subcutaneo cavernoso de la nariz.)** *Anales de la Sociedad Argentina di oto-rino-laringologia. December 1913.*

Bereits an anderer Stelle publicirt und hier (Centralbl. 1914, S. 507) referirter Fall.

FINDER.

25) **Alberto Balla. Beitrag zur Casuistik der ödematösen Nasenhöhlenfibrome. (Contributo alla casistica dei fibromi edematosi delle fosse nasali.)** *Arch. ital. di otologia. April 1914.*

Es handelte sich um einen Tumor am vorderen Ende der unteren Muschel;

ferner waren am knorpligen Septum mehrere voneinander isolirte erbsengrosse weissliche Tumoren vorhanden. Die mikroskopische Diagnose ergab, dass es sich um ödematöse Fibrome handelte, die in diesem Falle wegen ihrer Localisation bemerkenswerth waren.

CALAMIDA.

26) **Wm. R. Chamberlain. Bericht über einen Fall von Nasenpolypen, welche Orbita, Stirnhöhle und vordere Schädelgrube ergreifen. (Report of a case of nasal polypi involving the orbit, frontal sinus and anterior fossa of the skull.)** *The Laryngoscope. October 1913.*

Als die in dem mitgetheilten Fall besonderes Interesse beanspruchenden Punkte hebt Verf. folgende hervor: Das völlige Fehlen aller Symptome, die auf den Ausfall oder die Compression einer so grossen Masse Gehirnsubstanz zu beziehen gewesen wären. Ferner das Vorhandensein von Polypen in dieser Region. Schleimpolypen in der Stirnhöhle sind natürlich sehr häufig, ihr Uebergreifen auf den Schädelinhalt jedoch höchst ungewöhnlich. Auffallend war das Fehlen jeder Infection.

EMIL MAYER.

27) **G. Laurens. Schleimpolyp bei einem 3wöchigen Säugling. (Polype muqueux du nez chez un nouveau-né de 3 semaines.)** *Bulletin d'oto-rhino-laryngol. No. 1. 1914.*

Siehe Sitzung der Pariser Gesellschaft für Oto-Rhino-Laryngologie vom 10. November 1913.

LAUTMANN.

28) **F. Kuhn** (Berlin-Schöneberg). **Die erweiterte Operation der malignen Oberkiefertumoren.** *Deutsche med. Wochenschr. No. 20. 1913.*

Da viele Patienten im unmittelbaren Anschluss an die Operation an den Folgen einer secundären Lungenentzündung starben, so empfiehlt Verf., da eine Localanästhesie einer gründlichen Entfernung alles Krankhaften nicht günstig ist, seine perorale Intubation als vortrefflich geeignet zur Erzielung einer ruhigen Narkose bei sicherer Ausschaltung der oberen Luftwege. Zweitens plaidirt er für sehr radicales Vorgehen, besonders auch Exstirpation benachbarter Theile, die in der Continuität mit ergriffen sind (benachbarte Nebenhöhlen, Augenhöhle, Fossa pterygopalatina).

ZARNIKO.

29) **E. M. Holmes. Der Epipharynx bei Kindern. (Epipharynx in children.)** *American journal of surgery. April 1914.*

Verf. würdigt eingehend die Bedeutung des Nasenrachenraums der Kinder für das Zustandekommen von Ohrerkrankungen und die Wichtigkeit der Erkennung aller krankhaften Zustände im Nasenrachenraum. Verf. hat ein Röhrenspeculum angegeben, das hinter den weichen Gaumen geführt wird und — indem man den Retractor vorschiebt — werden die Weichtheile so weit nach vorn gezogen, dass der ganze Nasopharynx frei gelegt wird. Das Naso-Pharyngoskop wird in das Speculum eingeführt und erleuchtet den Nasenrachenraum; auf diese Weise kann man den Umfang und die Localisation der Adenoiden und ihre Beziehung zu den Tuben auf's Deutlichste erkennen.

EMIL MAYER.

30) **E. J. Moure** und **George Canuyt. Klinische Betrachtungen über die sogenannten Nasenrachenpolypen. (Considérations cliniques sur les polypes dits naso-pharyngiens.)** *Revue de chirurgie. No. 6. Juni 1914.*

Verff. geben zunächst als Paradigmata zwei Krankengeschichten ihrer Beobachtung:

Was die Insertion der Tumoren anbelangt, so muss man zwei Typen unterscheiden: 1. die choanale Insertion, bei der der Tumor im Niveau der Choanen oder des Keilbeins, niemals am Vomer entspringt und wobei die Geschwulst Fortsätze in den Nasenrachenraum und in die Nasenhöhle schicken kann. Bei weiterem Wachsthum entstehen endo-sphenoidale, orbitale, temporale etc. Fortsätze. Dies ist die klassische Form der „Nasenrachenpolypen". Der zweite Typus ist der pterygo-maxillare, wobei der Tumor von der Apophyse des Os pterygoideum, selten aus der Fossa pterygo-maxillaris entspringt. Der Tumor entsendet zwei Fortsätze: einen endonasalen und einen jugalen.

Wenn die Tumoren auch noch so gross sind, sie implantiren nie breitbasig, sondern stets mit einem Stiel. Im allgemeinen geht der Tumor keine Adhäsionen mit der Umgebung ein; er sendet Fortsätze in alle Oeffnungen und Spalten; wenn diese Fortsätze wachsen, so können sie da, wo sie eingedrungen sind, nicht mehr hinaus.

Wahre Nasenrachenfibrome kommen beim Weibe nicht vor, sie haben die Tendenz, nach dem 20. Lebensjahr regressiv zu werden. GONTIER DE LA ROCHE.

31) **Jacques. Insertion und Sitz der Nasenrachenfibrome. (Insertion et siège des fibromes nasopharyngiens.)** *Archives internat. de laryng. Bd. 32. No. 3. 1912.*

Unveränderter Abdruck des Berichtes für den III. Internationalen Laryngologen-Congress in Berlin 1911 (s. Referat). LAUTMANN.

32) **A. Cagnola. Meine Methode der Entfernung der Nasenrachenfibrome. (Il mio metodo di asportazione dei fibromi nasofaringei.)** *L'ospedale maggiore. No. 3. 1914.*

Verf. verbindet den nasalen mit dem oralen Weg; er operirt ohne Aether oder Chloroform. Er beginnt die Operation auf nasalem Wege, indem er den Tumor von seinen seitlichen und hinteren Adhäsionen loslöst. Er bedient sich dazu eines von ihm für diesen Zweck angegebenen Instrumentes; dieses besteht aus einem Messer mit Gelenk, das an einem gekrümmten Heft befestigt ist. Mittels der Struyken'schen Zange, die durch die Nase eingeführt wird, löst er dann unter Führung des in den Nasenrachen eingeführten Zeigefingers den Tumor von seinen festeren Anheftungen los. CALAMIDA.

33) **Abrand. Riesenpolyp des Nasenrachens bei einem 11 Jahre alten Knaben. (Polype gigantesque fibro-muqueux naso-pharyngien chez un enfant de 11 ans.)** *Revue hebdom. de laryng. 1914.*

Der Polyp hatte Eigrösse, füllte den ganzen Pharynx aus und inserirte sich mit einem dicken Stiel am oberen Choanalpol. Extraction auf natürlichem Wege unter Chloroformnarcose. LAUTMANN.

34) **Brühl** (Berlin). **Zur Operation der typischen juvenilen Nasenrachenfibrome.** *Berliner klin. Wochenschr. No. 9. S. 423. 1914.*

Breite Eröffnung der Oberkieferhöhle, Resection der lateralen Nasenwand und eines grossen Theils der lateralen und hinteren Kieferhöhlenwände, ferner des Processus zygomaticus soweit, dass auch die sphenomaxillaren Fortsätze bequem entfernt werden konnten. 2 Fälle. In dem einen eine Stunde nach der Operation Exitus in Folge von Herzschwäche. Discussion: Wagner, Beyer, Herzfeld.

ZARNIKO.

35) **Owen J. Paget. Adenoide. (Adenoids.)** *Australasian medical Gazette. 31. Januar 1914.*

P. fand, dass adenoide Vegetationen in dem trockenen und reinen Klima Westaustraliens, wo ungenügende Ernährung so gut wie unbekannt ist, ebenso häufig oder noch häufiger sind als in London, wo gerade die entgegengesetzten Verhältnisse zutreffen. Was sowohl für London wie Australien zutrifft, ist die Flaschenernährung der Kinder, die Anwendung künstlicher Nährmittel und besonders weicher Nährmittel. Verf. vergleicht die Kinder der Weissen mit denen der Farbigen, denen von ihren Eltern Känguruhknochen zum Lutschen gegeben werden. Weiche Nahrung führt zu weicher Knochenbildung und zu ungenügender Bildung des nasalen Stützwerks; Verf. ist deshalb ein Anhänger der Darreichung von harter Nahrung an die Kinder (???).

A. J. BRADY.

c) Mundrachenhöhle.

36) **K. Peter** (Greifswald). **Ueber die functionelle Bedeutung der sogenannten „Epithelperlen“ am harten Gaumen von Föten und Kindern.** *Deutsche med. Wochenschr. No. 13. 1914.*

Alles spricht dafür, dass sich Epithelperlen nur da ausbilden, wo sich schwache Stellen im Gaumen befinden, dass an allen anderen Stellen die Epithelperlen restlos verschwinden. Wenn später die Knochen enger aneinander rücken und Periost und Drüsengewebe ein genügend festes Widerlager schaffen, dann gehen die Epithelperlen zu Grunde. Verf. fasst die „Epithelperlen“ also nur als functionelle embryonale Reste auf.

FINDER.

37) **Angelo Cesare Bruns. Ueber Ursprung und Entwicklung des Hypophysis-Pharynxstiels. (Sull' origine e sullo sviluppo del peduncolo faringoipofisario.)** *Arch. ital. di otologia. April 1914.*

Verf. hat seit längerer Zeit dem Studium des Zusammenhanges zwischen Pharynx und Hypophyse seine besondere Aufmerksamkeit gewidmet; er bespricht in vorliegender Arbeit die Entwicklung des Stranges, der eine Zeit lang die Hypophyse mit dem Rachendach verbindet, bei den Amnioten. Verf. hat auch am menschlichen Fötus Untersuchungen angestellt. Er hat bereits bei einem Fötus von 90 mm Länge eine deutliche folliculäre Structur der Rachenhypophyse festgestellt; auch beim Fötus lassen sich oft zwei Portionen der Rachenhypophyse unterscheiden, eine horizontale und eine verticale, wie es Citelli beim Kinde gefunden hat.

CALAMIDA.

38) **J. Aug. Hammar** (Upsala). **Bemerkung zu dem Aufsatze von Dr. L. Grünwald: „Die typischen Varianten der Gaumenmandeln und der Mandelgegend.“** *Fränkel's Archiv. Bd. 28. H. 2.*

39) **L. Grünwald** (München). **Erwiderung zu den Bemerkungen von J. A. Hammar.** *Fränkel's Archiv. Bd. 28. H. 3. 1914.*

Polemik.

W. SOBERNHEIM.

40) **R. Gèzes** (Toulouse). **Ueber einen Fall von „epistaphyliner Mandel“. (A propos d'un cas d'amygdale épistaphyline.)** *Revue hebdom. de laryng. etc. No. 3. Januar 1914.*

Die Mittheilung eines Falles von D'Ajutolo (ref. Centralbl. 1914, S. 58) veranlasst Verf., über einen fast anologen Fall zu berichten: 15jähriges Mädchen, das trotz einer vor 10 Monaten von einem Specialarzt vorgenommenen Adenotomie erheblich an Nasenverstopfung leidet; es wird angegeben, dass die Rhinolalie nach der Operation noch stärker geworden sei. Ausser ziemlich grossen adenoiden Vegetationen finden sich auf der Hinterfläche der Uvula eine Menge von Granula, ähnlich denen, wie man sie auf der hinteren Rachenwand findet, „eine Art supplementärer Tonsille“. Es wird Adenotomie gemacht und etwas von den Granulis an der Uvula zum Zwecke der Untersuchung entfernt; diese ergiebt den lymphatischen Character der Gebilde.

Verfasser meint, dass der bei der ersten adenoiden Operation gesetzte Traumatismus — es war anscheinend ein ziemlich brutales Verfahren angewandt worden — zur Hyperplasie des lymphatischen Gewebes an der Hinterwand der Uvula geführt habe.

LAUTMANN.

41) **Gault. Der endobuccale Weg zur Theilresection des Unterkiefers. (La voie endo-buccale dans les résections partielles du maxillaire inférieur.)** *Bulletin d'oto-rhino-laryng. Bd. 17. No. 1. 1914.*

Bei Frauen, Kindern, geschwächten Individuen, endlich solchen, die sich gegen einen Eingriff von aussen wehren, kann man den Unterkiefer vom Munde aus partiell entfernen, wenn Gründe, z. B. ein beginnendes Neoplasma, eine solche Operation indiciren. Die Nachbehandlung ist dadurch sehr erleichtert und die Heilungszeit sicher sehr abgekürzt. Die Operation läuft im allgemeinen in folgenden Tempi ab: 1. Extraction eines Zahnes, um der Kettensäge Platz zu geben; 2. Einschnitt bis auf den Knochen, sowohl cranial- wie labialseits; 3. Abtrennung des Periosts auf der labialen Seite mit einer starken Hohlsonde; 4. Durchstechung der Hohlsonde auf der labialen Seite, bis sie unterhalb des Unterkiefers in der Mundhöhle wieder erscheint, wo sie die Säge aufnimmt. Ist das Knochenstück entfernt, so gewinnt man einen weiten Einblick.

LAUTMANN.

42) **David J. Davis. Chronische Streptokokkenarthritis. (Chronic streptococcus arthritis.)** *Journal american medical association. 6. September 1913.*

In der Mehrzahl der vom Verf. beobachteten Fälle wurden die Tonsillen erkrankt gefunden; die Thatsache, dass eine acute Tonsillitis oft überleitet zu einer Attacke von Arthritis, ferner dass die Entfernung der erkrankten Tonsille gewöhn-

lich zu ausgosprochener Besserung oder völliger Heilung führt, deutet darauf, dass die Tonsille gewöhnlich der Herd der Infection ist. In den erkrankten Tonsillen findet sich fast in allen Fällen ein hämolytischer Streptococcus, oft in Reinkultur. Dieser Streptococcus bringt bei Thieren constant Arthritis hervor, und zwar kann diese Arthritis chronisch werden und zu ausgesprochenen Deformitäten, Exostosenbildung, Atrophien und Hyperplasien der Gelenke bei den Thieren führen. Nach Injection mässiger Dosen einer autogenen Vaccine der Streptokokken können acute Reactionen auftreten, gekennzeichnet durch Schwellung und Empfindlichkeit des befallenen Gelenks. Diese Thatsache deutet darauf, dass der Streptococcus die Ursache der Arthritis darstellt. Der Werth der autogenen Vaccinen für die Behandlung in diesen Fällen scheint fraglos.

Die Gruppe der in dieser Arbeit erörterten Fälle kann klinisch und ätiologisch mit ziemlicher Bestimmtheit von der Arthritis deformans einer- und dem acuten fieberhaften Rheumatismus andererseits abgegrenzt werden. Es empfiehlt sich, sie als chronische Streptokokkenarthritis zu bezeichnen.

EMIL MAYER.

43) **Casimir Dombrowski** (Warschau). **Ein Fall von Rachenteratoid.** *Fränkel's Archiv. Bd. 28. H. 3. 1914.*

Die Ursache der Athembeschwerden eines 5 Monate alten Kindes wurde in einer beweglichen, haselnussgrossen Geschwulst gefunden, die an einem langen Stiel von der Regio supratonsillaris dextra herabhing. Die Geschwulst wurde mit kalter Schlinge entfernt und zeigte histologisch den Bau der teratologischen Bildungen.

W. SOBERNHEIM.

44) **Giuseppe Leale. Beitrag zur Casuistik der Rachenorgane. (Contributo alla casuistica degli angiomi faringei.)** *Arch. ital. di otologia. H. 6. 1913.*

58jährige Frau. Schluckbeschwerden. Auf dem rechten, hinteren Gaumenbogen eine runde, glatte, gestielte, weinrothe, indolente Geschwulst von der Grösse eines Weintraubenkernes. Die Untersuchung des mit der Schlinge abgetragenen Tumors ergab, dass es sich um ein Angiom handelte. Auffallend war, dass der Tumor niemals Anlass zu Blutungen gegeben hat.

CALAMIDA.

45) **Caldera Ciro. Ueber einen Fall von Angiom der Mandel. (Sopra un caso di angioma della tonsilla.)** *Arch. ital. di otologia. April 1914.*

Nussgrosser, rother Tumor, der auf der rechten Tonsille, ungefähr in ihrer Mitte, aufsitzt. Mikroskopische Diagnose: Angiom. Der Tumor hatte nie Anlass zu Blutungen gegeben.

CALAMIDA.

46) **Harmon Smith. Lymphosarkom der rechten Tonsille, der seitlichen Pharynxwand, des weichen Gaumens und der Uvula. (Lymphosarcoma involving the right tonsil, lateral pharyngeal wall, soft palate and uvula.)** *New York medical journal. 18. April 1914.*

23jähriger Mann. Der Tumor war so gross, dass er mindestens $^3/_4$ des Pharynx ausfüllte; die Athmung war sehr erschwert, das Schlucken fast unmöglich. Pat. wurde ohne Erfolg mit Coley's Toxin behandelt. Präliminare Tracheotomie und Exstirpation der Geschwulstmasse per os wurde am 12. Juni 1913 gemacht;

am 9. Juli wurde er aus dem Krankenhaus entlassen und kam erst Januar 1914 wieder. Auf der rechten Seite, wo die Hauptgeschwulst gesessen hat, war eine glatte, weisse Narbe; auf der linken Seite war ein kleines Recidiv, das mit dem galvanokaustischen Messer entfernt wurde. Pat. hatte seit seiner Kindheit an epileptischen Krämpfen gelitten; diese hatten sich unmittelbar nach der Operation erheblich gesteigert und waren jetzt völlig verschwunden. Pat. fühlt sich wohl und geht seinem Beruf nach.

EMIL MAYER.

47) **G. Verdorri. Tonsillarsarkom mit Milzmetastasen. (Sarcoma tonsillare con metastasi della milza.)** *Accad. med. di Roma. April 1914.*

Mittheilung eines Falles mit ungewöhnlichem klinischen Verlauf und Autopsiebefund.

CALAMIDA.

d) Diphtherie und Croup.

48) **Thure Hellström. Erfahrungen über Croup und dessen Behandlung. (Erfahrenheter om Croup och dess Behandling.)** Vortrag bei der Jahresfeier der Schwedischen Gesellschaft der Aerzte, am 7. October 1913. *Svenska Läkaresällskapets handlingar. Bd. 40. H. 1. 1914.*

Von den 29317 Diphtherie-Patienten, die Verf. während der Jahre 1894 bis 1912 als Chefarzt des Epidemie-Krankenhauses in Stockholm beobachtete, litten 3010 (10,27 pCt.) an diphtherischem Croup. Die grösste Zahl brachte das Jahr 1899, nämlich 421, die geringste das Jahr 1912, nämlich 67. Unter 1 Jahr alt waren 136 (4,52 pCt.), über 15 Jahre alt 78 (2,59 pCt.) Von sämmtlichen Croupkranken starben 23,19 pCt., alle mitgezählt, die überhaupt in's Krankenhaus aufgenommen wurden; 49,14 pCt., d. h. fast die Hälfte der Todesfälle erfolgte innerhalb der ersten 2 Tage nach der Aufnahme. Bringt man diese in Abzug, so beträgt die Mortalität nur 13,31 pCt. Von den Patienten unter 1 Jahr starben 58,09 pCt., über 15 Jahre 20,51 pCt.

Von sämmtlichen 3010 Croupkranken wurden 1158 (38,47 pCt.) operirt; von den Operirten starben 34,13 pCt. Tracheotomie wurde bei 522 ausgeführt, Mortalität 56,72 pCt.; Intubation bei 1106, Mortalität 18,35 pCt.; Intubation-Tracheotomie bei 133, Mortalität 59,38 pCt. Von den 1106 Intubirten, zusammen mit den 224 Intubirten mit secundärer Tracheotomie — im Ganzen also 1330 — starben 336 (25,20 pCt.).

Für die Intubation hat Verf. einen besonderen Intubator angegeben, versehen mit einem kurzen Mandrin, der im obersten Theil des Tubus eingeführt wird. Die Operation wurde erst ausgeführt, wenn lebenbedrohende Larynxstenose vorhanden war. Von den operirten Crouppatienten litten 50 pCt. an so starken Athembeschwerden, dass die Operation sofort vorgenommen werden musste, bei weiteren 30 pCt. musste die Operation innerhalb der ersten 24 Stunden erfolgen. Verf. beschreibt das Verfahren bei der Intubation. Schädigungen durch dieselbe sind nie beobachtet worden. In der Regel blieb der Tubus nur 2 Tage liegen. Die Durchschnittszahl für das Liegenbleiben des Tubus betrug bei den glücklich verlaufenden Fällen 59 Stunden; ein Pat. trug den Tubus 713 Stunden ohne Nachtheile. Ueber Stenoseerscheinungen nach der Intubation kann Verf. keine bestimmten statistischen

Angaben machen; als sicher bezeichnet er, dass die Entstehung und der Umfang der Decubituswunden in keinem bestimmten Verhältnisse zur Länge der Intubationszeit standen, vielmehr führt er sie auf verschiedene Beschaffenheit der Diphtherie-Infection und auf individuelle Verhältnisse zurück.

Seit 1895 kam bei allen Croupkranken Antidiphtherieserum zur Anwendung; von der Serumbehandlung kann man aber bei ihnen nicht so gute Resultate erwarten, wie bei der Rachendiphtherie, da sie meist schon in recht weit vorgeschrittenen Krankheitsstadien zur Behandlung gelangten. Die Zahl der Operationen ist durch die Serumbehandlung nicht eingeschränkt worden.

STANGENBERG.

49) **Notiz des Herausgebers. Eine leichte Probe auf Empfänglichkeit für Diphtherie. (An easy test for susceptibility to diphteria.)** *Journal american medical association. 11. April 1914.*

Bei vielen Personen enthält das Blut normaler Weise Diphtherieantitoxine in leicht nachweisbaren Mengen; dies ist der Fall in ca. 80 pCt. der Neugeborenen, 90 pCt. der Erwachsenen und 50—60 pCt. der Kinder. Es ist guter Grund zu der Annahme, dass diese Personen für Diphtherie unempfänglich sind, und wenn es möglich wäre, prompt den Nachweis zu führen, welche Personen von Natur mit Diphtherieantitoxinen ausgestattet sind, so könnte man bei diesen prophylactische Serumeinspritzungen unterlassen. Eine praktische Methode für diesen Nachweis scheint in der intracutanen Einspritzung minimaler Quantitäten von Diphtherietoxin zu bestehen. Bei Personen ohne natürliche Antitoxine tritt in ein paar Stunden eine deutliche locale Reaction in Form von Röthung und Infiltration auf, während diese bei Personen mit Antitoxinen fehlt. Dass die Reaction wirklich diese Bedeutung hat, erkennt man daraus, dass diphtheriekranke Kinder sie zeigen, wenn man die Probe macht, bevor sie eine Serumeinspritzung erhalten haben; andererseits haben die Neugeborenen, die in der Regel nicht an Diphtherie erkranken, die Reaction nur ausnahmsweise. Schick, der mit dieser Reaction an der v. Pirquet'schen Klinik in Wien arbeitete, beobachtete, dass von den Schwestern diejenigen, welche die Reaction gaben, geneigt sind, an Diphtherie zu erkranken. Systematische Untersuchungen verschiedener Beobachter ergaben, dass nach den Ergebnissen der Reaction 93 pCt. der Neugeborenen gegen Diphtherie geschützt sind, 57 pCt. der Kinder im ersten Jahr, 37 pCt. zwischen 2 und 5 Jahren und 50 pCt. zwischen 5 und 15 Jahren. Die Menge des injicirten Toxins beträgt $^1/_5$ der kleinsten, für Meerschweinchen tödtlichen Dosis, die auf 0,1 ccm Flüssigkeit verdünnt wird.

EMIL MAYER.

50) A. **Hougardy** (Liège). **Die angeblichen Missstände des Antidiphtherieserums. (Les prétendus méfaits du sérum antidiphthérique.)** *Annales de la société médico-chirurgicale de Liège. November 1913.*

Die Einwände, die gegen die Anwendung des Diphtherieserums gemacht werden, besonders von denen, die die Gefahr der Anaphylaxie fürchten, sind nicht im Stande, die Vortheile dieser Behandlung, welche die Methode der Wahl darstellen sollte, herabzusetzen.

PARMENTIER.

e I) Kehlkopf und Luftröhre.

51) **A. Réthy** (Budapest). **Untersuchungsmethode bei den indirecten Kehlkopfoperationen.** *Verh. d. königl. Aerztevereins zu Budapest. No. 14. 1914.*

Zur Fixirung der Stimmlippen ist ein Instrument (Distractor) mit zwei hinteren und einer internen Branche, welches auf drei Punkte (Basis epiglottidis und die Arygegenden) einen Druck ausübt, nöthig. Die Fixirung der Zunge wird durch das Instrument besorgt. Das Verfahren besitzt besonders bei Veränderungen an den Stimmlippen und in der vorderen Commissur, ferner in der Morgagni'schen Tasche und Taschenbändern eine Bedeutung. POLYAK.

52) **G. Gechtmann. Ueber Lupome, besonders des Larynx.** *Zeitschr. f. Laryng. Bd. 7. S. 205. 1914.*

An Hand der Litteratur Besprechung des Lupus der oberen Luftwege, und zwar speciell derjenigen Form, die als Tumor auftritt und analog der Bezeichnung Tuberculom „Lupom“ benannt wird. Mittheilung der Krankengeschichte von zwei Kehlkopflupomen, die an der Klinik von Prof. Gerber-Königsberg zur Beobachtung kamen. OPPIKOFER.

53) **Adolf Hohmann. Ueber Cysten des Larynx.** *Inaug.-Diss. Würzburg 1914.*

Verf. berichtet über 12 in den letzten 2 Jahren an der Seifert'schen Poliklinik in Würzburg beobachtete Fälle. Die Localisation der Cysten war: 5 mal die Epiglottis, 3 mal das Stimmband, 2 mal die Taschenbänder, 1 mal der Aryknorpel, 1 mal congenitale Cyste des Ductus thyreoglossus. FINDER.

54) **Francisco Bianchi. Ueber einen Fall von multiplen Papillomen des Larynx und der Trachea. (Sobre un caso de papillomes multiples del larinx y de la traquea.)** *Anales de la Sociedad Argentina de oto-rino-laringol. Jahrg. I. No. 2.*

27 jähriger Mann. Aus der Symptomatologie des Falles ist hervorzuheben, dass Pat. an häufigen Hämoptoen litt. Auf den Stimmlippen zahlreiche Papillome; bei der Tracheoskopie finden sich auch Papillome in der Trachea, die bei Berührung sofort bluten. Entfernung der Tumoren mittels der directen Methode. Ausser den anderen durch die Papillome hervorgerufenen Erscheinungen — Dyspnoe und Aphonie — haben auch die Blutungen völlig aufgehört. FINDER.

55) **Luigi Torrini. Die Behandlung der Kehlkopfpapillome mit Calcium-Magnesia. (La cura dei papillomi laringei con la magnesia calcinata.)** *Bollett. d. malattie dell' orecchio etc. November 1914.*

Bericht über den Fall eines $3^1/_2$ jährigen Mädchens. Es wurde Anfangs täglich $^1/_2$ g gegeben, allmählich auf täglich 3 g gestiegen. Nach vier Wochen wurde das Kind aus der Klinik entlassen; bei der Untersuchung wurden keine Tumoren mehr gesehen. Die vorher vorhandenen Erstickungsanfälle hatten ganz aufgehört, die Stimme ist fast normal geworden. CALAMIDA.

56) **Sir Robt. H. Woods. Zwei Fälle von subglottischen Tumoren. (The cases of subglottic tumour.)** *Journ. of laryngology, rhinology and otology. Oct. 1913.*

I. 11 jähriger Knabe; inspiratorische und exspiratorische Dyspnoe. Bei der

Bronchoskopie sah man einen fungösen granulirenden Tumor, der von der rechten Trachealwand unmittelbar über der Bifurcation entsprang. Es wurden einige Tumorstücke mit der Zange entfernt. Nach vier Wochen wurde die Bronchoskopie wiederholt; der Tumor erwies sich jetzt als viel kleiner. Verf. entfernte wiederum soviel er konnte mit der Zange. Zehn Tage später war die Athmung völlig normal. Bei der dritten Untersuchung war nur noch eine flache Erhabenheit sichtbar, die gleichfalls noch abgetragen wurde. Der histologische Befund lautete stets: „Rundzellengeschwulst mit viel Blutgefässen und augenscheinlich Granulationsgewebe". Acht Monate nach der ersten Operation war keine Spur von dem Tumor mehr auffindbar.

II. 40jähriger Mann; seit einigen Jahren Athembeschwerden. Mit dem Laryngoskop konnte man einen Tumor unterhalb der Stimmlippen sehen, der anscheinend das Lumen der Trachea ausfüllte, dessen Ansatzstelle man aber nicht sehen konnte. Mittels des Bronchoskops konstatirte man, dass der Tumor von der vorderen Wand des Larynx und der Trachea entsprang. Die mikroskopische Untersuchung eines mit der Zange entnommenen Stückes ergab, dass es sich um einen malignen Tumor handelte. Der Tumor nahm seinen Ursprung, wie sich bei der Operation (Laryngofissur) ergab, von dem Ringknorpel. Pat. ging 10 Tage nach der Operation an Typhus zu Grunde.

A. J. WRIGHT.

57) Bérard et Sargnon. **Beitrag zur Laryngo-Pharyngectomie beim Krebs. (Contribution à la laryngopharyngectomie dans le cancer.)** *Bulletin d'oto-rhino-laryngologie. T. 17. No. 2. 1914.*

Es werden zunächst zwei Fälle mitgetheilt. Im ersten Falle handelt es sich um einen Krebs des rechten Aryknorpels, der auf den linken Aryknorpel und die rechte Pharynxwand übergegriffen hat. Es wird tiefe Tracheotomie unter Localanästhesie gemacht. Nach Ausstossung eines kleinen gangränösen Stückes in der Tracheotomiewunde wird 14 Tage später unter Novocainanästhesie und namentlich Anästhesie der beiden unteren Kehlkopfnerven die Laryngectomie von oben nach unten gemacht. Zwei Monate später Recidiv in der Pharynxwand, die trotz Röntgenbehandlung fortschreitet. — Im zweiten Fall sass der Krebs an der Epiglottis und auf der rechten aryepiglottischen Falte und erstreckte sich rechts bis auf den Pharynx. Es wurde ähnlich operirt wie im ersten Falle, die Carotis externa rechts unterbunden und ein grosses Drüsenpacket ausgeschnitten. Einige Monate später musste unter gemischter Anästhesie eine Pharynxplastik vorgenommen werden. Es bestand zu dieser Zeit noch kein Recidiv.

Unter die Indicationen zur Laryngo- und Pharyngectomie wollen die Autoren die Tuberculose nicht gerechnet wissen. Sie operiren immer unter Localanästhesie in zwei Zeiten. Sie geben der tiefen Tracheotomie den Vorzug trotz der grossen technischen Schwierigkeit, die sie bietet, weil bei der gewöhnlich 3 Wochen später erfolgenden Laryngectomie die tiefe Tracheotomiewunde wenig stört. Was die einseitige Operation anbelangt, so verweisen die Autoren auf die Beschreibung, die Gluck und Sörensen im Handbuch der speciellen Therapie gegeben haben, wie überhaupt in der ganzen Arbeit (Plastik, Statistik, Technik) wiederholt auf diese Arbeit verwiesen wird.

LAUTMANN.

58) **Mateo Milano** (Madrid). **Die Mesethoriumtherapie beim Kehlkopfkrebs. (La mesethorium terapia en el cancer laringeo.)** *Revista espanola de laringologia. September 1913.*

Verf. beschreibt die an der Freiburger Klinik geübte Methode und das dazu nöthige Instrumentarium. Man muss die Alpha- und Beta-Strahlen absondern und nur die Gamma-Strahlen benutzen, welchen ein electiver Einfluss auf die malignen Tumoren zukommt.

GARCIA VICENTE.

59) **Van den Wildenberg. Carcinom des Larynxinnern bei einem 72jährigen Manne. Laryngofissur. Heilung seit 2 Jahren. (Cancer laryngien intrinsèque chez un homme de 72 ans. Laryngofissure. Guérison depuis 2 ans.)** *Annal et bulletin de la société de médecine. d'Anvers. Juli/September 1913.*

Vorstellung eines Falles.

PARMENTIER.

60) **G. W. Crile. Laryngectomie wegen Carcinom. (Laryngectemy for cancer.)** *Annals of surgery. August 1913.*

Unter C.'s 27 Fällen waren 2 Todesfälle, und diese beiden waren die meistversprechenden von allen. In 16 seiner Fälle war der Larynx so vom Tumor ausgefüllt, dass er — um Erstickung vorzubeugen — die Tracheotomie machen musste. In zwei Fällen handelte es sich um Combination mit Lues. Einer von ihnen illustrirt deutlich die klinische Schwierigkeit der Diagnose. Die Erkrankung war zuerst richtig als Lues erkannt worden und unter specifischer Behandlung verschwand ein grosser Theil der Geschwulst. Der Rest derselben jedoch zeigte eine Tendenz zum Wachsthum und wurde später als Carcinom erkannt. Es wurde die Laryngectomie gemacht und Pat. ist jetzt — drei Jahre später — am Leben und wohlauf.

EMIL MAYER.

61) **Leriche** (Lyon). **Laryngectomie wegen Carcinom. (Laryngectomie pour cancer.)** *Société de médecine de Lyon. Lyon médical. 3. Mai 1914.*

Wegen eines Kehlkopfcarcinoms, das sich auf die rechten ary-epiglottischen und pharyngo-epiglottischen Falten erstreckte, sah sich Verf. gezwungen, eine eilige Tracheotomie zu machen und zwar machte er die quere Tracheotomie. Er machte dann die Larynxexstirpation von unten nach oben. Die Trachea wurde oberhalb der Tracheotomiefistel fixirt und man konnte dann die Canüle fortlassen. Der Verlauf war ausgezeichnet; nach einem Jahr kein Recidiv. Patient kann sich gut verständlich machen.

GONTIER DE LA ROCHE.

62) **J. Broeckaert** (Gent). **Beitrag zum Studium spontaner Heilung gewisser bösartiger Larynxtumoren.** *Zeitschr. f. Laryng. Bd. 7. S. 235. 1914.*

B. hat vor Kurzem in der Zeitschrift für Laryngologie, Bd. 5, S. 51, über einen Fall von hyalogenem Larynxcylindrom berichtet, das spontan aushellte. Sehr wahrscheinlich hatte ein Larynxerysipel bestanden, das zu einer nekrotisirenden Entzündung im Tumorgewebe und dann zur nachträglichen Ausstossung desselben führte. Mittlerweile ist aber doch, wie Verf. in der jetzigen Publication mittheilt, ein Recidiv an Epiglottis und aryepiglottischen Falten sowie am Zungengrund aufgetreten, und Patient ist an ausgedehnten Lungenmetastasen gestorben.

OPPIKOFER.



63) **Walter F. Chappell. Bericht über Kehlkopffälle. (Notes on laryngeal cases.)** *Medical Record. 8. November 1913.*

1. Langsam wachsendes Epitheliom. Operation. Kein Recidiv in 4 Monaten.

2. Epitheliom, durch Laryngofissur operirt; kein Recidiv nach 1 Jahr und 7 Monaten. Verf. hat im letzten Winter 3mal die Thyreotomie gemacht, 2mal wegen Epitheliom des Stimmbandes, einmal wegen eines ausgedehnteren Tumors des vorderen Kehlkopftheils. Er wendet sich gegen die Anwendung der Trachealcanüle dabei und ihr unnöthig langes Liegenlassen.

3. Spasmus laryngis geheilt durch Uvulotomie. EMIL MAYER.

e II) Stimme und Sprache.

64) **Ladislaus Benedek. Ueber Dysarthria spastica irradiativa.** *Vox. H. 3. S. 135. 1913.*

B. beschreibt sehr eingehend einen Fall von Stottern, bei dem durch Mitbewegungen grossen Stils, „Anfälle", die Articulationsstörung verdeckt wurde. Diese Fälle sollen unter obiger Krankheitsbezeichnung aus der Menge der übrigen Stotterer herausgehoben werden. Sie sind übrigens nicht so selten wie Verf. glaubt. NADOLECZNY.

65) **Arnold Stilke. Die Theorie des Tonhöhenmessapparats nach Dr. E. A. Meyer und C. Schneider.** *Vox. H. 3. S. 152. 1913.*

In der Phonetik ist es oft wichtig, zu Stimmcurven die Tonhöhencurven aufzuzeichnen, welche den Schwingungszahlen entsprechen. Sie sind aus den reciproken Werthen der Wellenlängen darstellbar. Hierzu benutzt man den in Rede stehenden Apparat, dessen Grundidee die Aufstellung einer logarithmischen Tonleiter und die Verwendung einer logarithmischen bzw. hyperbolischen Schablone ist, die die rechnerische Operation (Division) ausführt. Die mathematischen Grundlagen dafür werden vom Verf. eingehend erörtert. NADOLECZNY.

66) **H. Zumsteeg. Zur Statistik des Stotterns und der Taubstummheit.** *Vox. H. 6. S. 292. 1913.*

Verf. giebt aus den Zahlen der deutschen Rekrutirungsstatistik, die Schwiening im V. Band des Lehrbuchs der Militärhygiene bearbeitet hat, diejenigen für Taubstummheit und Stottern in den europäischen Staaten wieder. NADOLECZNY.

67) **Alfred Schär. Ein Vergleich zwischen der Vitalcapacität Taubstummer und Vollsinniger.** *Vox. H. 4 und 6. S. 202 und 306. 1913.*

Im Anschluss an eine frühere Arbeit berichtet Verf. über spirometrische Messungen, aus denen hervorgeht, dass die Vitalscapacität Taubstummer im Laufe der Schulzeit abnimmt, und zwar bei Knaben bis zum 11 Jahre, um dann wieder zu steigen; bei Mädchen bis zum Ende der Schulzeit. Vergleiche mit den Zahlen von Wintrich und Hoesch-Ernst scheinen dies zu bestätigen. Die Abnahme der Vitalcapacität wird auf die übergrosse Anstrengung durch den Lautsprachunterricht zurückgeführt, während andere mögliche Ursachen nicht in Rechnung gezogen sind. NADOLECZNY.

f) Schilddrüse.

68) **Klinger** (Zürich). **Epidemiologisches und Experimentelles über den endemischen Kropf.** *Correspondenzbl. f. Schweizer Aerzte. No. 34. 1913.*

Autoreferat eines Vortrags in der Gesellschaft der Aerzte in Zürich.

69) **E. Bircher** (Aarau). **Zum Kropfproblem.** *Schweizerische Rundschau für Medicin. No. 15. 1914.*

Antwort auf die Arbeiten von Dieterle, Klinger und Hirschfeld.

Controverse: H. Bircher, Vater des E. Bircher, hatte in den achtziger Jahren eine höchst interessante Monographie über den endemischen Kropf in der Schweiz in Abhängigkeit von den geologischen Verhältnissen der Erdrinde erscheinen lassen, seit welcher fast allgemein das Trinkwasser aus Molassegebieten stammenden Quellen als der eigentliche Träger des ätiologischen Factors des endemischen Kropfes und des consecutiven Cretinismus gilt. Die Art dieses Causalmoments wurde bis jetzt nur ganz hypothetisch als ein Wassertoxin chemischen, nicht bakteriellen Ursprungs angenommen, da auf specifische Bakterien keine Untersuchungen hinweisen.

In den letzten zwei Jahren ist nun die gegentheilige Ansicht laut und lauter geworden, das Trinkwasser sei gar nicht oder nur indirect und zum geringsten Theil Vermittler des Kropfkeimes, sondern die Kropfkrankheit verbreite sich epidemisch wahrscheinlich durch Contagium zwischen Menschen unter sich, durch enges Zusammenleben oder auch durch Trinkwasser, das durch Fäces kropfbehafteter Menschen verunreinigt ist. Letztere Ursache wäre natürlich nur rein accidentell und nicht essentiell aufklärend. Die Gegner der hydrotellurischen Auffassung kommen ebensowenig nach dieser selbst zu einem positiven Ergebniss, sondern verharren auch auf dem Boden der Hypothese.

Dieser Streit ist in den obengenannten drei Schriften, sowie auch in der Münchener med. Wochenschr., No. 33 und im Archiv für Hygiene, Bd. 81, zu überblicken.

Beide Parteien führen für ihre Anschauung sehr wichtige Thatsachen an, deren Richtigkeit gegenseitig auch durchweg bestritten wird und hier nicht zu entscheiden ist. Das Facit dürfte dahin formulirt werden, dass einerseits nicht zu leugnen ist, dass die bisherige hydrotellurische Theorie durch die neuen Beobachtungen bezüglich ihrer Allgemeingültigkeit vielleicht etwas eingeschränkt werden dürfte, dass jedoch die Gegenansicht von einem Contagium, da sie selbst auch nicht zu einem überzeugenden Ergebniss gelangt, einstweilen das Kropfproblem zwar zu fördern, aber auch nicht lösen zu können scheint. JONQUIÈRE.

70) **Dieterle, Klinger, Hirschfeld. Zum Kropfproblem.** *Correspondenzbl. für Schweizer Aerzte. No. 20. 1914.*

Antwort auf den gleichnamigen Artikel E. Bircher's.

g) Oesophagus.

71) **W. Schelbert. Die quere Resection des Larynx und Oesophagus.** *Beitr. zur klin. Chirurgie. Bd. 40. H. 2. 1914.*

Verf. berichtet über drei Fälle aus der Klinik von Sauerbruch in Zürich.

Das Verfahren deckt sich im Allgemeinen mit der Operationsmethode Gluck's; auch darin stimmt Verf. mit Gluck überein, dass er die primäre Gastrostomie für unnöthig hält. Der letzte der drei Fälle wurde in Localanästhesie operirt und Verf. war damit so zufrieden, dass er in Zukunft bei allen diesen Fällen principiell nur Localanästhesie anwenden will. Einzig darin stimmt die Züricher Klinik mit Gluck nicht überein, als sie es für zweckmässiger hält, sofort nach Freilegung des Luftrohrs die Trachea unter dem Ringknorpel quer abzutrennen, von dem Oesophagus abzulösen und sie definitiv in die Haut einzunähen, so dass von Seiten der Athmung keine Störungen mehr zu befürchten sind. Nun ist der Zugang zum Oesophagus erleichtert, seine Mobilisation kann ohne Rücksichtnahme auf die Athmung vorgenommen werden.

FINDER.

72) **Stanton A. Friedberg. Oesophagoskopie. (Esophagoscopy.)** *Annals otology, rhinology, laryngology. März 1914.*

Unter den 23 Fällen, über die Verf. berichtet, handelte es sich 16 mal um Fremdkörper, von denen der eine nur theilweise mit Erfolg entfernt wurde. In zwei anderen Fällen wurde der Fremdkörper gefasst, aber losgelassen und fiel in den Magen. In 13 von den 16 Fremdkörperfällen war der Patient unter 3 Jahre alt, der jüngste war $8^1/_2$ Monate alt.

EMIL MAYER.

III. Kritiken und Gesellschaftsberichte.

a) **Dr. med. K. Kassel** (Posen). **Geschichte der Nasenheilkunde von ihren Anfängen bis zum 18. Jahrhundert.** I. Bd. 1914. Verlag von Curt Kabitzsch.

K. hat die Geschichte der Nasenheilkunde des Alterthums, des Mittelalters und der neueren Zeit bis zum Ende des 17. Jahrhunderts zusammengestellt. Da die Angaben des Autors, wie die zahlreichen Citate beweisen, sich auf eingehendes Studium der älteren zerstreuten und schwer zu findenden Litteratur stützen, so ist diese mühsame und grosse Sachkenntniss erfordernde Arbeit von bleibendem Werth, umsomehr als eine solche eingehende Zusammenstellung bis heute noch nicht besteht. — Aus der Lektüre der 476 Seiten zählenden Abhandlung geht hervor, dass die Aerzte früherer Jahrhunderte in dem Gebiete der Nasenheilkunde manches Krankheitsbild nicht oder nur ungenügend kannten und oft Ansichten vertraten oder therapeutische Mittel in Anwendung brachten, die wir heute als widersinnig zurückweisen würden. Man beschäftigte sich hauptsächlich nur mit den traumatischen Schädigungen der äusseren Nase, mit dem Nasenbluten, den Nasenpolypen und der syphilitischen Ozäna, und in der Therapie, namentlich bei der Behandlung des Nasenblutens, spielten Pulver, Salben, innerliche Mittel und äussere Applicationen aller möglichen Art eine zu grosse Rolle. Beim Studium dieses Buches stösst man aber auch oft auf Stellen, die von Neuem die alte bekannte Thatsache illustriren, dass manches, was heute gefunden und erfunden wird, schon alt ist. Auch wird man therapeutische Verordnungen finden, die es sich lohnen würde, heute wieder zu versuchen. Besonderes Interesse haben auch die zahlreichen Krankengeschichten, die Kassel abgekürzt aus den Originalarbeiten

wiedergiebt; diese Krankengeschichten haben nicht nur therapeutisches Interesse, sondern auch culturhistorischen Werth, da sie uns einen Einblick geben in das Treiben früherer Zeit. Was nun den näheren Inhalt des Buches anbelangt, so ist zu bemerken, dass K. die einzelnen Abschnitte dieses Werkes schon in den Bänden 3, 4, 5 und 6 der Zeitschrift für Laryngologie veröffentlicht und dass Referent darüber bereits in den Centralblättern für Laryngologie, Bd. 28, S. 308 und 621, Bd. 29, S. 334 und 592, sowie endlich in Bd. 30, S. 297, referirt hat.

Kassel beabsichtigt, in einem weiteren 2. Bande die Geschichte der Nasenheilkunde vom Beginn des 18. Jahrhunderts bis zur Neuzeit zu behandeln.

Oppikofer.

---

b) P. Tonietti. **Ueber die Veränderungen der Sensibilität des Larynx bei Erkrankungen des N. laryngeus inferior. (Sulle alterazioni della sensibilità della laringe nelle lesioni del laringeo inferiore.)** Con molti figure intercalate nel testo e cinque tavole. Livorno. A. Debatte. Editore. 1914.

Verf. hat alles, was über die vielerörterte Frage von dem Einfluss der beiden Nervi laryngei auf das Vestibulum laryngis und die anderen Kehlkopftheile bekannt ist, in Erörterung gezogen und fügt dem einige persönliche Beobachtungen bei. Er sucht festzustellen, welchen Antheil der N. recurrens an den Sensibilitätsstörungen des Kehlkopfes hat, denn dies ist der am meisten controverse Theil der Frage sowohl in Bezug auf die Thiere wie auch und insbesondere auf den Menschen. In anatomischer Hinsicht beschäftigt sich Verf. in erster Linie mit dem Ursprung des Recurrens, seiner histologischen Zusammensetzung, den bulbären und cerebralen Centren, mit denen er in Beziehung steht, bespricht seine Muskel- und Schleimhautäste, seine Verzweigungen und Anastomosen mit den Aesten des N. laryngeus superior und des Recurrens der Gegenseite, sein Wirkungsgebiet und die Grenzen, die dieses von dem des Laryngeus superior trennen. Er macht darauf aufmerksam, dass schon die verschiedenen centralen Ursprünge der motorischen und sensorischen Fasern den Gedanken an eine doppelte Function und eine zwiefache Natur des Recurrens nahe legen. Er zeigt, dass die aus rein anatomischen Erwägungen abgeleitete Annahme durch die von der Physiologie gelieferten Daten bestätigt wird. Er bespricht die motorische, vasomotorische und sensible Function des Recurrens und die Verschiedenheit seiner Functionen bei den verschiedenen Thieren einer- und dem Menschen andererseits. Nach einer sehr sorgfältigen historischen Rückschau auf die Arbeiten der hervorragenden Physiologen berichtet er über eine Reihe von persönlichen Untersuchungen.

Aus diesen Untersuchungen geht zunächst die Bedeutung hervor, die den individuellen und den zwischen den verschiedenen Tierspecies bestehenden Variationen für die Werthung der Resultate zukommt; oft hängen die Differenzen dieser Resultate auch eng zusammen mit an sich unwesentlichen Modificationen der Experimente. Wesentlich ist der Umstand, ob der physiologischen Untersuchung nur der Hauptast des Recurrens unterworfen ist oder ob dieser mit seinem Trachealast vereinigt ist.

Verf. bespricht besonders das Verhalten der Kehlkopfnerven bei den Thieren, die am häufigsten zu diesen Untersuchungen gebraucht werden, dem Hund und

Kaninchen. Er zeigt, dass die Reizung des mit seinem Trachealast vereinten Recurrens bei den Thieren folgende Wirkung hat: Steigerung des Blutdrucks, Verlangsamung der Athmung vorwiegend in der exspiratorischen Phase, Schluckbewegungen; auf Grund eigener Untersuchungen, die an einer bestimmten Zahl von Thieren ausgeführt wurden, bestätigt er für einige Species (Kaninchen) und leugnet er für andere (Hund) die Fähigkeit des Recurrens, auf mechanische, chemische und elektrische Reize, die man auf den centralen Stumpf des durchschnittenen Nerven wirken lässt, zu reagieren; er weist für die eine Species das Vorhandensein centripetaler Fasern nach und leugnet sie für die andere.

Bei Besprechung der Fragen, die sich an die Bewegungsbeschränkungen des Larynx bei Läsionen des Recurrens knüpfen, nimmt Verf. Gelegenheit, auf das Semon'sche Gesetz und die verschiedenen zu seiner Erklärung herangezogenen Hypothesen einzugehen. Er zählt die verschiedenen pathologischen Ursachen für eine Recurrenslähmung auf, um bei einer jeden den Einfluss zu besprechen, den sie auf die Sensibilitätstörungen des Kehlkopfs hat: Aortenaneurysmen, Herzfehler, Traumen des N. spinalis, des Vagus und des Recurrens, Erkrankungen des Pericard, Pleuraergüsse, Pneumothorax, Spitzenaffectionen, tuberculöse Adenopathien, maligneTumoren, Mediastinalgeschwülste, Schilddrüsen-, Oesophagus- und Trachealerkrankungen, Affectionen der Wirbel und der Clavicula. Aber auch die Veränderungen der Sensibilität des Kehlkopfs bei Neuritiden, infolge Intoxication oder anderer Ursache bei centralen Erkrankungen, Tabes, multipler Sclerose, progressiver Atrophie, Syringomyelie und Syringobulbie, Paralysis agitans, Chorea und Hysterie werden gewürdigt.

Verf. berichtet über 14 eigene Beobachtungen und 6 von anderen Collegen beobachtete und bisher nicht veröffentlichte Fälle, bei denen, abgesehen von der übrigen auf das Stimmorgan zu beziehenden Symptomatologie, besonders das Ergebniss der Sensibilitätsprüfung berücksichtigt wurde. Bei der Autopsie der Versuchsthiere hat er den Veränderungen des N. laryngeus superior und des Ganglion nodosum in der Schleimhaut und in den Muskeln des Kehlkopfs besondere Aufmerksamkeit geschenkt. Auf 5 Tafeln giebt er das Ergebniss dieser seiner histologischen Untersuchungen bei Recurrenslähmungen wieder.

Da ein wichtiger Beitrag zur Lösung der hier erörterten Frage auch in den Ergebnissen der Therapie bei der tuberculösen Dysphagie und den Nervenstörungen des Larynx liegt, so hat Verf. auch diese therapeutischen Resultate in den Kreis seiner Betrachtung gezogen.

Verf. geht dann des näheren auf die Controversen ein, die sich in Bezug auf das Massei'sche Gesetz erhoben haben und analysirt die verschiedenen sich gegenüber stehenden Ansichten der Autoren. Er selbst ist zu der Ueberzeugung gelangt, dass beim Menschen der Einfluss des Recurrens auf die Sensibilität des Larynx nicht bestätigt werden kann. Er stützt seine Ueberzeugung auf eine Summe von Thatsachen und Beobachtungen, die zum Theil aus den Arbeiten früherer Autoren hergeleitet werden, zum Theil auf eigenen Versuchen und Erwägungen beruhen.

Calamida.

---

c) Niederländische Gesellschaft für Hals-, Nasen- und Ohrenheilkunde.

XXIII. Versammlung in Amsterdam, vom 22. und 23. November 1913.

I. F. H. Quix (Utrecht): a) Hirnentzündung bei acuter Mittelohrentzündung.

b) Absteigende Entartung im inneren Ohr bei Acusticus-Tumoren.

II. A. de Kleyn (Utrecht): Labyrinthreflexe.

III. J. van der Hoeven Leonhard (Amsterdam): Beitrag zur Kenntniss der Entwicklung des Warzenfortsatzes.

IV. H. Burger (Amsterdam): Statistik der Schwerhörigen in den Volksschulen zu Amsterdam nach K. van der Wal's Untersuchungen.

V. J. van der Hoeven Leonhard.

a) Permucöse Resection des Septums:

Die Operation ist bestimmt für jene Fälle, wo bei zu unregelmässiger und zu starker Deformation die typische submucöse Resection nicht angebracht ist. Sie besteht aus folgenden Tempi: 1. Knopflochschnitt an der Uebergangsstelle von Haut und Schleimhaut an der Seite, wo am wenigsten Gefahr besteht, die Schleimhaut zu verletzen; 2. Abhebeln der Schleimhaut im Bereich der Deformation, 3. Schnitt an der anderen Seite, doch mindestens 0,5 cm weiter rückwärts mit nachfolgendem horizontalen Schnitt an der Grenze zwischen Septum und Nasenboden; 4. Abhebeln der Schleimhaut jener Seite. Der gebildete Schleimhautlappen rollt sich nach oben hin auf; 5. Entfernung des Septum mit Ballenger's Messer, Konchotom, Meissel; 6. Salbentampon, wenn möglich mit Glättung des aufgerollten Schleimhautlappens; 7. Nachbehandlung mit Nasenspülungen, Argent. nitricum u. s. w.

b) Modificirte Operation nach Moure:

Die Operation wurde wegen eines Myelocarcinoms an der Grenze zwischen Nase und Nasenrachen gemacht: 1. Schnitt an der Anheftungslinie der Nase und Umklappung einer Nasenhälfte; 2. Fortnahme des vorderen medialen Randes des Processus frontalis bis zum Nasenboden, seitwärts etwas über das Foramen infraorbitale hinaus; 3. Entfernung der ganzen Seitenwand der Nase bis zur mittleren Muschel; 4. Entfernung der Geschwulst; 5. Schluss der Wunde. Nach Monaten kein Recidiv. In einer zweiten Sitzung wurden stark geschwollene Halsdrüsen bis zur Schädelbasis entfernt.

Discussion:

Quix bevorzugt die Operation nach Moure.

Burger bemerkt, dass die beschriebene Operation eigentlich die Denker'sche ist, was die Knochenoperation betrifft; die Denker'sche ist besser, weil sie keine äusserlich sichtbare Narbe hinterlässt.

c) Vertigo nasalis:

Bei einem Patienten mit Schwindelanfällen wurde beiderseitige Eiterung

des Siebbeins nach Luc behandelt. Die Eiterung heilte aus. Vor der Behandlung bestanden starke Störungen des Gleichgewichts und Abweichungen im Nystagmus auf dem Drehstuhl und nach Kaltwasserspülung; nach der Behandlung waren diese verschwunden.

Discussion: Quix meint, dass Zufall nicht ausgeschlossen werden könne.

d) Knochenpräparate der Stirnhöhlen:

In den Präparaten findet man 2—4 Höhlen, die so gelagert sind, dass die Sonde oder die Spülflüssigkeit in jede der Abtheilungen eindringen kann, ohne dass man mit Sicherheit sagen kann, welche Höhle eitert und ob die Sonde gerade die eiternde Höhle erreicht hat. Es folgt hieraus: 1. dass man aus Nicht-Heilung nach Ausspülung ohne weiteres keine Schlussfolgerungen machen kann; 2. dass eine Operation nach Luc oder Killian selten so radical sein kann, dass man noch andere, vielleicht kranke Höhlen mit Sicherheit ausschliessen kann; 3. dass das Bestehen solcher Höhlen die Ursache sein kann, wenn das erwartete Resultat einer Operation ausbleibt.

e) Präparate, die Entwicklung der Keilbeinhöhle betreffend.

Die luftenthaltenden Höhlen des Schädels entwickeln sich in der ganzen Säugetierreihe durch Einstülpung der Schleimhaut mit nachfolgender Knochenresorption. Bei der Keilbeinhöhle geschieht die Entwicklung auf andere Weise. Eine Ausbuchtung an der Vorderseite des Keilbeins, in welcher man bei den Osmaten das unterste Endoturbinale mit dazu gehörendem Riechkolben antrifft, wird allmählich geschlossen durch eine sich emporbiegende horizontale Knochenplatte zur Seite der Flügel des Vomers gelegen. Diese Platte, in den Präparaten deutlich sichtbar, wird Concha sphenoidalis Bertini, oder auch Ossiculum Bertini genannt. Zuckerkandl und Andere betrachten sie als einen Rest der Lamina transversalis des Siebbeins, bei Tieren (Affen ausgenommen) an derselben Stelle gelegen, doch horizontal bleibend, welche die Pars respiratoria von der Pars sensoria trennt.

Discussion:

Quix meint, dass doch die Entwicklung der Keilbeinhöhle sich ganz mit der Entwicklung anderer Nebenhöhlen vergleichen lässt. Es findet auch Knochenresorption statt.

Leonhard antwortet, dass das Keilbein stark wächst und damit auch die Ausbuchtung, welche die Höhle formt, stets grösser wird.

f) Demonstration eines verbesserten Aluminiumprotektor, welcher besseren Schutz giebt als das Pfau'sche Modell, besonders auch wenn man den Kopf beim Fassen und Weglegen von Instrumenten zur Seite dreht. (Erhältlich bei Hendricks und van Steenbergen, Amsterdam.)

g) Demonstration des Instrumentariums nach Botey zur Intercrico-thyreotomie.

VI. H. O. Minkema: Patient mit Dehiscenz im Mittelohr.

VII. J. Leopold Siemens (Amsterdam).



a) Zwei Fälle von bösartiger Geschwulst der Nasenrachenhöhle mit Lähmung der Augenmuskeln:

Mitteilung der Fälle und Demonstration eines dritten Patienten mit Sarkom der Nasenrachenhöhle.

b) Fall von rechtsseitiger Choanal-Atresie bei einem 28jährigen Patienten:

Seit den Kinderjahren kommt viel Secret aus der rechten Nasenhälfte, welche stets verstopft war. Bei der näheren Untersuchung stellte sich heraus, dass ein fester membranöser Verschluss der Choane bestand. Mit Septummesser und Hajek-scher Zange wurde eine Oeffnung angelegt.

VIII. A. S. Jacobson (Amsterdam): Die Nothwendigkeit rhino-laryngologischer Untersuchung und Behandlung bei Lupus im Gesicht.

Im Finsen-Institut zu Amsterdam fand Jacobson, dass 80 pCt. der Fälle von Lupus faciei Schleimhautlupus hatten. Es ist durchaus nothwendig, dass im Finsen-Institut selbst jeder Patient regelmässig rhino-laryngologisch untersucht und eventuell behandelt wird. Man darf dieses nicht dem Ermessen der Patienten überlassen, die meistens die Nothwendigkeit nicht empfinden, da der Schleimhautlupus nur geringe Beschwerden macht. Obgleich Spontanheilung vorkommt, ist doch im Allgemeinen specialistische Behandlung durchaus nöthig. Redner demonstrirt einige Patienten, wobei er noch besonders seine Meinung betont, dass Lupus im Introitus nasi nicht ausgekratzt werden soll. Dadurch entstehen später grosse Stenosen. Besser ist conservative Behandlung z. B. mit Finsen-Strahlen nach der Methode von Lundsgaard.

Discussion:

van der Hoeven Leonhard, Benjamins und Hartog empfehlen die Pfannenstill'sche Methode.

Jacobson meint, dass diese Methode eine andauernde Sorgfalt benöthigt, die der Patient kaum anwenden kann.

Burger und Gantvoort befürworten das Auskratzen im Nasenvorhof. Man soll möglichst kräftig in einer Sitzung behandeln.

IX. C. E. Benjamins (Utrecht): Der Werth der Kundt'schen Staubfiguren für das Studium der Vocale (erschien ausführlich in Pflüger's Archiv, Bd. 154, 1913).

X. H. Zwaardemaker (Utrecht): Objective Tonmessung.

XI. F. H. Quix: Gleichgewichtsstörung nach Gewalteinwirkung auf den Kopf.

XII. W. A. Alberti: Fälle von Herzarhythmie durch Nasenbehandlung geheilt.

Bei 2 Patienten mit Ménière'scher Krankheit hatte Kauterisation der geschwollenen Nasenschleimhaut auffallend günstige Wirkung ausser auf die

Schwindelanfälle auf gleichzeitig bestehende Arhythmie. Ein Trigeminus-Sympathicusreflex muss hier Ursache der Arhythmie gewesen sein.

XIII. H. Burger: Tonsillotomie und Tonsillectomie.

Burger befürwortet ein conservatives Verhalten in der Tonsillectomiefrage. Jedenfalls ist der radicale Standpunkt von vielen englischen und amerikanischen Laryngologen verwerflich, welche in jedem Falle die Tonsillotomie durch die Tonsillectomie ersetzen wollen, bei Kindern wie bei Erwachsenen. Bei Kindern findet Burger die Tonsillectomie nur selten angezeigt. Meistens handelt es sich um einfache Hypertrophie der Tonsille; nach seiner Erfahrung genügt die Tonsillotomie dort vollständig. Die Tonsillectomie ist nur nötig bei den bei Kindern ziemlich seltenen Fällen von ernsteren wiederholten Entzündungen. Bei der ebenfalls bei Kindern wenig vorkommenden chronischen Tonsillitis rechtfertigt die verhältnismässig geringe Belästigung durch Fötor (Mandelpfröpfe), abnorme Sensationen im Halse u. s. w., nach seiner Ansicht nur selten die Gefahren der Narkose, welche bei Kindern zur Tonsillectomie unumgänglich ist. Bei Erwachsenen ist die Sache anders. Die physiologische Bedeutung der Tonsillen ist hier jedenfalls bedeutend geringer; die Tonsillectomie kann in Lokalanästhesie geschehen; einfache Hypertrophie kommt selten vor. Burger will jedoch auch bei Erwachsenen in den Fällen von chronischer Entzündung die weniger eingreifenden Massnahmen, Tonsillotomie, Zerstückelung erst anwenden. Er warnt aber vor galvanokaustischer Behandlung, da durch die stärkere reactive Entzündung öfter Verklebungen und Verwachsungen eintreten, welche nicht nur auf den Process nachtheilig wirken können, doch besonders die Tonsillectomie später bedeutend erschweren.

Die rechte Indication für Tonsillectomie bilden die Fälle von wiederholten acuten Tonsillitiden und Peritonsillitiden bei Erwachsenen. Es handelt sich da in der Regel um durchaus kranke, öfter sehr kleine und versteckt liegende Tonsillen, welche anderer Therapie kaum zugänglich sind. Diese Erkrankungen sind auch für den Organismus von sehr grossem Nachteil. Redner bespricht kurz die Operationsmethoden. Es ist von besonderer Bedeutung, dass der obere Pol gründlich entfernt wird. Die Blutung ist nach seiner Erfahrung selten von Bedeutung. Am liebsten operire man in Lokalanästhesie, obgleich Chloroform- oder Aethernarkose die Operation durch Fortfall des lästigen Würgens bequemer macht. Kurze Betäubung (Chloräthyl u. dergl.) ist zu verwerfen. In den vom Redner operirten Fällen, welche durchweg sehr grosse Beschwerden hatten und anderweitig lange Zeit vergeblich behandelt waren, war der Erfolg der Operation ein sehr guter.

Discussion:

Boonacker empfiehlt zur Verhütung des Nachschmerzes einen Tampon einen Tag in der Wundnische sitzen zu lassen.

Sikkel sah guten Erfolg von conservativer Behandlung durch Ausspritzen und Application von Medikamenten in die Krypten und Nischen. Misserfolg beruht oft auf ungenügender Geduld beim Arzt und beim Patienten. Bei Erwachsenen genügt in vielen Fällen die Fortnahme des oberen Pols allein.

Kan berichtet über eine sehr schwierige Tonsillectomie bei einem 5jährigen

Kinde unter peroraler Intubation. Das Resultat war während einem Jahre ein recht gutes. Dann trat wieder eine Angina auf.

van Rossem sah auch einmal Recidiv bei einem Erwachsenen. Es bleibt eben, auch bei gründlichem Operiren, noch immer lymphoides Gewebe im Pharynx.

Benjamins nennt als Indication auch Tuberkulose bezw. Verdacht auf Tuberkulose der Mandeln.

XIV. J. Weyers. a) Tonsillectomie:
Mitteilung von guten Resultaten bei Operation nach Rethy.

b) Fall von Nasenstauung:
Cyanotische Hypertrophie der Nasenschleimhaut bei einem Patienten mit Mediastinaltumor.

XV. P. Th. L. Kan. a) Fremdkörper in der Speiseröhre:
Grosses Knochenstück (3—4 cm).

Discussion:

Hartog empfiehlt für solche Fälle ein Zerstückelungsinstrument.

Kan: Für grosse Fremdkörper kann man den Dilatator gebrauchen.

Sikkel, Quix, Schutter.

b) Fremdkörper im rechten Hauptbronchus bei einem 2jährigen Kinde:
Grosser Nagel mittelst Bronchoscopia inferior entfernt.

c) Schläfenlappenabscess durch Operation geheilt:
Der 33jährige Patient wurde während der Reconvalescenz nach Radicaloperation aphatisch. Bei Freilegung der Operationshöhle wurde über dem Tegmen tympani eine Granulation auf der Dura gefunden, welche den Weg zum Abscess zeigte. Die aphatischen Störungen waren gleich nach dem Erwachen aus der Narkose verschwunden. Heilung. Redner teilt ferner einen Fall mit, wo ein linksseitiger Schläfenlappenabscess erst bei der Section gefunden war. Beim Leben bestand nicht die geringste Störung. Der Patient war linkshändig.
Discussion: Brat theilt zwei Fälle mit; nur in einem Falle Heilung.

XVI. C. J. A. van Iterson. a) Krebs der unteren Muschel, operirt nach Loewe mit Aufklappung der Nase:
Basalzellenkrebs. Entfernung mit dem Messer und galvanokaustisch. Nach 8 Monaten kein Recidiv.

Discussion: Boonacker empfiehlt für solche Fälle die Denker'sche Operation.

b) Subcutanes Emphysem bei Diphtherie:
Innerhalb einiger Stunden war das Emphysem an Kopf, Rumpf und Armen entstanden. Es war keine Tracheotomie gemacht. Heilung ohne besondere Maassnahmen.

van Gilse.



d) Rhino-Laryngologische Section des Königl. Ungarischen Aerzte-Vereins in Budapest.

II. Sitzung vom 24. März 1914.

1. E. Révész: Fall von Nasenstein.

Der Stein war 8 g schwer, wurde intranasal zerstückelt und enthielt in der Mitte einen Fruchtkern.

2. A. Lipscher: Fall von Nasenstein.

3. E. Révész: Hühnerknochen in der Speiseröhre. Entfernung auf oesophagoskopischem Wege.

4. E. Révész: Spontane Expectoration einer 4 Monate lang im Bronchus verweilenden Stecknadel.

Die Patientin hat auf einmal mehrere Stecknadeln aspirirt und verschluckt. Eine Nadel wurde aus dem Kehlkopf entfernt, Husten und blutige Sputa blieben aber dauernd zurück. Bronchoskopie wurde wiederholt ohne Resultat ausgeführt. Patientin hat bei einem Selbstmordversuch später Aetzlauge getrunken und zog sich eine schwere Oesophagusstrictur zu. Die Inanition begünstigte die Entwickelung einer schweren Lungentuberculose. Die Nadel wurde am Röntgenbilde nachgewiesen. Die bronchoskopische Entfernung misslang aber, bis die Nadel einmal während eines heftigen Hustenanfalles ausgehustet wurde. Die Patientin starb später an Lungentuberculose.

K. v. Láng hat vor 3 Jahren in der chirurgischen Section einen Fall demonstrirt mit einem Verfahren, welches vor der Bronchoskopie versucht werden soll: Der Kehlkopf wird, um einem Glottiskrampf vorzubeugen, cocainisirt, dann der Patient auf den Kopf gestellt und zum Husten aufgefordert. Redner gelang es auf diese Weise, eine Münze und einen Kirschkern zu entfernen.

5. D. Dörner: Fall von bilateraler intranasaler Dakryocystostomie.

Die Operation wurde in einer Sitzung mit vollem Erfolge gemacht.

B. Spanysl berichtet über die Resultate der Toti'schen Operation am Augenspitale des Prof. Blaskovics in 130 Fällen. Die Resultate werden in vier Gruppen eingetheilt: 1. wenn die Thränenableitung vollkommen hergestellt ist, dies sind die idealen Fälle; 2. wenn es gelingt, den Ductus durchzuspritzen, spontan werden die Thränen aber nicht ganz abgeleitet; 3. wenn das Durchspritzen auch nicht gelingt, das Resultat also identisch mit jenem der Saccusexstirpation ist, und 4. wenn der Sack wieder eitert. Sie sind mit den Resultaten sehr zufrieden. Neue Eiterung oder Reexstirpation kamen nicht vor. Die Resultate der Toti'schen und der Polyák'schen Operation werden verglichen und weiter beobachtet, um zu sehen, welches bessere Erfolge sichert.

L. Polyák: Die Toti'sche Operation ist für uns auch von Interesse; sie stammt ja auch aus rhinologischer Hand. Redner hat 1913 im Ganzen 70 Fälle operirt, der älteste Fall ist heute 14, der jüngste 3 Monate alt; die Resultate sind ziemlich definitiv, eine Verengerung der Knochenöffnung kann aber zuweilen auch



nach längerer Zeit vorkommen. Die Resultate werden in 3 Gruppen eingetheilt: 1. geheilte Fälle, wo die Eiterung ganz aufgehört und die Thränenableitung vollkommen hergestellt ist; 2. die Eiterung hört auf, etwas Epiphora bleibt aber zurück, das sind die gebesserten Fälle; 3. ungeheilte Fälle, entweder wegen Verschluss der gebildeten Oeffnung oder weil die Canaliculi verschlossen sind. Vortheil der Operation von Redner ist, dass nachträgliche Verschlüsse der Oeffnung durch einen leichten intranasalen Eingriff corrigirt werden können. Die Heilung beträgt über 85pCt. Die Operation ist auch in vielen Fällen, auf welche sich die Indicationen der Toti'schen Operation nicht mehr erstrecken (Fistelbildung, Tuberculose des Sackes, Eiterung nach Exstirpation usw.), mit Erfolg anwendbar.

B. Spanysl: Bei Tuberculose, Trachom und Pericystoadenitis wird im Augenspitale die Exstirpation ausgeführt. Für die übrigen Fälle bleibt die Toti'sche Operation.

L. Polyák: Nach der intranasalen Dacryocystostomie heilen die Fälle von Fistelbildung ausnahmslos gut, die Fisteln schliessen sich prompt; auch Tuberculose des Sackes scheint auf diese Weise der Heilung zugänglich zu sein. Das Indicationsgebiet der intranasalen Operation ist in steter Zunahme. Hauptsache ist aber, die Toti'schen Principien voll zu übernehmen und auf intranasalem Wege auszuführen. Die partielle Eröffnung des Sackes ist ungenügend, die ganze nasale Wand muss resecirt werden.

6. A. Lipscher: Revolverkugel in der Nase. Polyák.

---

e) Laryngological Section Royal Society of Medicine.

Sitzung vom 6. Februar 1914.

Vorsitzender: D. R. Paterson.

D. R. Paterson demonstrirt 1. zwei Fälle, den einer 26jährigen Frau und eines 16jährigen Mädchens, bei denen er doppelseitige intranasale Dacryocystotomie wegen Erkrankung der Thränenwege vorgenommen hat; in beiden Fällen sind alle Erscheinungen völlig verschwunden. P. schildert die schweren Erkrankungen des Thränenapparates, die durch Stenose hervorgerufen werden können, wie Blenorrhoe, Dacryocystitis, Phlegmone und Fistelbildung. Oft hängen diese Affectionen zusammen mit einer Siebbeineiterung, indem ein Theil der vereiterten Zellen die Thränensackwand überdecken. In beiden Fällen war es, um an den Thränensack herangelangen zu können, nöthig, vorher die submucöse Septumresection zu machen.

2. Epidiaskopische Demonstration von Diagrammen und Skiagrammen, die die West'sche Operation erläutern.

Waggett: 1. Resection des Pharynx wegen Carcinom.

47jähriger Mann, wurde im Februar 1913 operirt. Es wurde der ganze Hypopharynx mit Ausnahme eines Streifens der rechten Seitenwand excidirt. Der



Fall zeigt die spontane Adaptionsfähigkeit der Teile, das Fehlen von Narbenstricturen, die functionelle Wiederherstellung des linken M. posticus.

2. Resection des Pharynx und Larynx.

65jähriger Mann mit ausgedehntem Carcinom des Pharynx, Larynxeingangs und der Zunge, das seinen Ursprung im Sinus pyriformis hat. Auf Wunsch des Patienten, der an starker Dysphagie litt, wurde die Operation gemacht. Ein Streifen der rechten Pharynxwand wurde zurückgelassen. Es musste eine ausgedehnte Drüsenoperation vorgenommen werden mit Resection des M. sterno-cleidomastoideus; es blieb eine Facialisparalyse zurück. Die Operation war im November 1913 gemacht worden.

Die Erfolge waren in beiden Fällen ausgezeichnet.

Wilkinson: 1. Entzündliche Fixation des linken Aryknorpels nach Einkeilung eines Fremdkörpers in den Larynx.

68jähriger Mann. Der Fremdkörper — ein Knochen — wurde nicht gefunden.

2. Fremdkörper des Larynx.

Es handelte sich um ein Stückchen Buchbinderdraht, der bei einem dreijährigen Knaben mittels directer Methode aus dem Larynx entfernt wurde. Der Fall wurde irrthümlich zuerst als Diphtherie angesehen und in ein Infectionshospital aufgenommen; es wurde Antitoxin gegeben und Tracheotomie gemacht; später bildete sich ein Abscess, der sich durch die Tracheotomiewunde entleerte. Das Kind wurde dann in das Sheffield Royal Hospital gebracht, wo mittels directer Untersuchung der Fremdkörper entdeckt und leicht entfernt wurde. Der Draht war in Form einer 2 gebogen. Alle Symptome verschwanden in 24 Stunden.

Kisch: Orbitalphlegmone in Folge Stirnhöhlen-Siebbeineiterung.

Es handelte sich um einen 14jährigen Knaben; durch Killian'sche Radicaloperation wurde völlige Heilung erzielt.

Stuart Law: Doppelseitige Ogston'sche Operation wegen Stirnhöhleneiterung.

Law zieht die Ogston'sche Operation der Killian'schen bei weitem vor. Die Methode, das Periost sorgfältig zu schonen und zu replaciren, verhütet das Einsinken der vorderen Sinuswand und führt zur Wiederherstellung des Knochens.

Hope: Doppelseitige Posticuslähmung bei einem 8jährigen Kinde.

Das Kind litt an starker Athemnoth und es musste die Tracheotomie gemacht werden; die Canüle konnte nicht entfernt werden.

E. D. Davis: Fall von ungewöhnlicher Adductorlähmung.

Die Stimmbänder standen in völliger Abduction und bewegten sich garnicht. Reizung mittels der intralaryngealen Elektrode hatte keine Wirkung.

H. I. Davis.



IV. Briefkasten.

Ozaena-Sammelforschung.

Die Vereinbarung, der zu Folge alle die Sammelforschung betreffenden Arbeiten, Berichte usw. dem Berliner Comité im Laufe des Monats Januar 1915 eingesandt werden sollten, ist durch die kriegerischen Ereignisse hinfällig geworden.

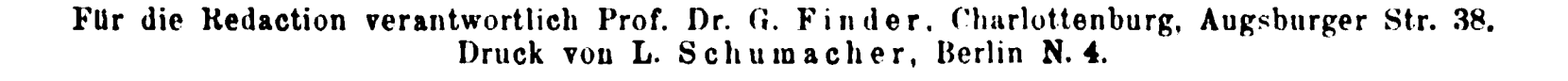
Wir bitten die Herren Collegen des In- und Auslandes alle diesbezüglichen Manuscripte zurückzubehalten, bis von Seiten des geschäftsführenden Comités nach Beendigung des Krieges ein neuer Termin für die Ablieferung festgesetzt und an dieser Stelle veröffentlicht sein wird.

Berlin, den 1. Januar 1915. I. A.: A. Alexander.

Personalnachrichten.

Am 10. December 1914 feierte Geh. Sanitätsrath Prof. C. M. Hopmann in Köln seinen 70. Geburtstag. Hopmann blickt auf ein an praktischer und literarischer Thätigkeit ungemein reiches Leben zurück; die Früchte dieser Arbeit sind besonders der Rhinologie zu gute gekommen. Als ein Hauptverdienst Hopmann's ist es zu betrachten, dass er in die Verworrenheit, die früher in Bezug auf die Eintheilung der Geschwülste des Naseninnern herrschte, Klarheit gebracht hat: auf Grund seiner histologischen Untersuchungen kam er zu einer Classification und Nomenclatur der Nasengeschwülste, die Gemeingut aller Rhinologen geworden ist. Er gab ferner ein Verfahren an, um Abdrücke des oberen Nasenrachenraums zu gewinnen; diese Untersuchungen führten ihn zu Studien über die Choanalatresie und die Verengung der Choanen bei Kindern mit adenoiden Vegetationen. H. hat ferner eine Theorie zur Erklärung der Ozaena aufgestellt; er sieht in einer abnormen Kürze des Septums, die durch einen angeborenen oder hereditären Stauungsprocess zu erklären sei, die Ursache für diese Erkrankung. Auch mit den Nasenrachenfibromen hat er sich in einigen Arbeiten beschäftigt und eine Methode zu ihrer Operation angegeben. Nicht unerwähnt darf ferner bleiben, dass Hopmann es war, der bereits im Jahre 1895 die jetzt so in Mode gekommene Methode der Radicaloperation der Tonsille mittels Enucleation empfohlen hat. Möge dem emsigen Forscher und Arbeiter noch eine lange Thätigkeit zum Segen unserer Wissenschaft beschieden sein. F.

Prof. V. Grazzi in Florenz ist zum ordentlichen Professor ernannt worden.



Für die Redaction verantwortlich Prof. Dr. G. Finder, Charlottenburg, Augsburger Str. 38.
Druck von L. Schumacher, Berlin N. 4.

Semon's

Internationales Centralblatt

für

Laryngologie, Rhinologie

und verwandte Wissenschaften.

Jahrgang XXXI. Berlin, Februar. 1915. No. 2.

I. Referate.

a) Allgemeines, obere Luftwege.

1) **Rumpf** (Hamburg). **Ueber die Infections- und Verbreitungswege der Tuberkelbacillen im menschlichen Körper.** *Berliner klin. Wochenschr. No. 16. S. 768. 1914.*

Die ovuläre bzw. placentare Uebertragung der Tuberculose mag wohl vorkommen, spielt aber keine Rolle. Intacte äussere Haut lässt in praxi Keime wohl nie eindringen. Auch die Schleimhaut der oberen Luftwege ist wenig geeignet zum Haften. Dagegen dürfte der lymphatische Rachenring oft Eingangspforte sein. Aërogene Infection der Lungen ist bei Inhalation grosser Bacillenmengen im Thierversuch bewiesen. Diese Bedingungen sind bisweilen bei Säuglingen erfüllt (Einblasen von Luft durch tuberculöse Hebammen!), spielen im späteren Leben aber wohl keine Rolle. Meist ist die Lungentuberculose sicher hämatogen. Ebenso kann die wohl stets hämatogene Urogenitaltuberculose ausnahmsweise auch bei Genitaltuberculose des Ehegatten durch Infection der Schleimhäute zu Stande kommen. In erster Linie kommt als Eingangspforte nach jetziger Anschauung jedenfalls der Darmtractus in Betracht, besonders im Kindesalter. Tuberkelbacillen im Blut kommen beim Thier, besonders beim Meerschweinchen in 70 pCt. der Fälle vor, beim Menschen sind sie selbst bei Miliartuberculose nicht regelmässig nachweisbar.

R. HOFFMANN.

2) **August Rossmann. Synechien und Atresien der Nase und des Pharynx.** *Inaug.-Dissert. Würzburg 1914.*

Verf. hat sich an die Eintheilung Kayser's gehalten und unterscheidet demnach: Vordere Synechien und Atresien der Nase; mittlere Synechien; Choanalatresien; Synechien und Atresien im Pharynx.

Von der ersten Gruppe, den Synechien und Atresien des Naseneingangs wurden in den letzten 9 Jahren an der Würzburger Poliklinik für Nasen- und

Kehlkopfkranke (Prof. Seifert) 17 Fälle beobachtet und zwar beruhen alle Fälle auf Lupus oder Lues. Von den 17 Fällen betrafen 13 das weibliche und 4 das männliche Geschlecht.

Die mittleren Synechien wurden in 18 Fällen beobachtet, 13mal zwischen unterer Muschel und Septum, 5mal zwischen mittlerer Muschel und Septum. Viermal handelte es sich um postoperative Zustände, 2mal um Traumen, die von aussen die Nase getroffen hatten, in einigen Fällen äussert Verf. die Vermuthung, dass es sich um angeborene Zustände gehandelt habe. Von den 18 Fällen betrafen 15 das männliche und 3 das weibliche Geschlecht.

Choanalatresien wurden 3 beobachtet, davon eine doppelseitig, diese war erworben und beruhte auf Narbenbildung nach Syphilis, während die anderen beiden angeboren waren.

Von Synechien im Pharynx wurden in der Würzburger Poliklinik 46 gesehen; als ätiologischer Factor kam 39mal Lupus und 7mal Lues in Betracht.

FINDER.

3) **Mathias** und **Blohmke** (Königsberg i. Pr.). **Beitrag zur Pathologie und Klinik des menschlichen Milzbrandes.** *Deutsche med. Wochenschr. No. 42. 1914.*

Fall von Milzbrandinfection bei einem Pat., der als Hausdiener in einer Fellhandlung und als solcher als Verkäufer der Felle frisch geschlachteter Thiere beschäftigt war. Die Erkrankung begann mit Schnupfen, hohen Temperaturen, starkem Durstgefühl und allmählich stärker werdender Schwellung der Halsdrüsen. Apfelgrosses Drüsenpaket im Gebiet der linken Submaxillardrüsen neben ödematöser Schwellung der Unterkiefergegend. Blassrothe ödematöse Schwellung der linken Gaumenbögen und Tonsille. Diffuse Auflockerung und Schwellung der Nasenschleimhaut von hochrother Farbe. Glasiges Sekret an den Muscheln und nach Cocain im mittleren Spalt. Druckempfindlichkeit der orbitalen und der vorderen Wand der Stirnhöhle. Diagnose: Acuter Stirnhöhlen- und Siebbeinkatarrh, Entzündung der Submaxillardrüse. Die eigenartige weiche Schwellung der letzteren und der weitere Verlauf — starkes Nasenbluten, Diarrhöen, peritonitische Symptome, Cyanose, Dyspnoe — wiesen jedoch auf specifische Infection hin. Bei der Section: Halslymphdrüsen, besonders in der linken Submaxillargegend stark geschwollen, tief dunkelroth, hämorrhagisch von geleeartiger Consistenz. Bindegewebe sulzig, ödematös. Gewebe des weichen Gaumens, von der Uvula bis zum Kehldeckel, besonders links sulzig, ödematös, blauroth. In den Stirnhöhlen rothes gallertartiges Gewebe, desgleichen in der linken Oberkieferhöhle. Nasenmuscheln, besonders links von gallertartigem, nekrotischem Gewebe überdeckt. Ulcera des Magendarmkanals, eitriges Exsudat in der Bauchhöhle und hämorrhagische Drüsenschwellung. Bakteriologisch: Milzbrand.

Der Fall gehört zu denen von innerem Milzbrand mit Eingangspforte im Nasenrachengebiet. Diagnostisch wichtig für hierher gehörige Fälle sind profuses Nasenbluten, eigenartige Schwellung eines Lymphdrüsenpakets, charakterisirt durch weiche, teigige Vergrösserung mit diffusem Oedem und blasser Röthung des umgebenden Bindegewebes, ohne dass bei vorhandener hoher Temperatur ein gewöhnlicher eitriger Process in den Drüsen vorliegt. Terminale Temperatursenkung

mit abdominellen Erscheinungen, dabei Cyanose ohne gröbere mechanische Athmungsstörung, sind das in den meisten Fällen beschriebene Ende der Milzbrandinfection.

Der Fall ist insofern auch wichtig, als er als Betriebsunfall gelten muss.

R. HOFFMANN.

4) **H. v. Schrötter** (Wien). **Zum gegenwärtigen Stand der Heliotherapie der Tuberculose.** *Wiener med. Wochenschr. No. 21. 1914.*

Die Insolation in Verbindung mit der Freiluftbehandlung stellt die sicherste Therapie gegen die chirurgische Tuberculose dar. Es sollen reichlich Stationen im Tieflande, im Gebirge und an der Meeresküste errichtet werden. HANSZEL.

5) **Albanus. Beitrag zur Technik der Behandlung von Carcinomen der oberen Luft- und Speisewege mit Radium- und Mesothoriumbestrahlungen.** *Bruns' Beiträge. Bd. 92.*

Der Verf. giebt auf Grund seiner Erfahrungen einen Ueberblick über die Technik der Bestrahlung. Er unterscheidet zunächst die Carcinome, die primär von der Schleimhaut ausgehen, von den Hautcarcinomen, da die Zellen des Ektoderms gegen Strahlen viel empfindlicher sind als die Zellen des Entoderms. Während für die Bestrahlung von Carcinomen der Epidermis Mengen von 10 bis 30 mg Radium bzw. gleichwerthige Mesothoriumpräparate ausreichen, sind für die Behandlung von Schleimhautkrebsen Mengen von 50—100 mg nöthig. Die Schleimhaut ist vor der Bestrahlung zu anämisiren. Die wirksamen Strahlen sind die γ-Strahlen. Gefährlich ist vor allem die Secundärstrahlung, vor der man die Umgebung sorgfältig zu schützen hat. Zur Befestigung des Radiums sind verschiedene Klammern und Prothesen angegeben. Die Erfolge mit Radium dürfen uns nicht dazu verleiten, auch operable Tumoren rein radioactiv zu behandeln, doch sind inoperable Tumoren einer Bestrahlung in einem nicht geahnten Maasse mit positivem Resultate zugänglich. ALBRECHT (BERLIN).

6) **O. Schindler** (Wien). **Erfahrungen über Radium- und Mesothoriumtherapie maligner Tumoren.** *Wiener klin. Wochenschr. No. 36 u. 37. 1913.*

1. Ohne vorausgegangene Operation darf die Strahlentherapie angewendet werden bei allen operablen und inoperablen Epitheliomen der Haut und ist dann in ihrem Endresultat dem der chirurgischen Behandlung zum mindesten gleichwerthig, hinsichtlich des kosmetischen Erfolges aber weit überlegen.

2. Bei allen anderen operablen Carcinomen ist chirurgisch vorzugehen und nachher intensiv zu bestrahlen.

3. In manchen operablen Fällen, in welchen eine verstümmelnde Operation nöthig wäre, ist der primäre Herd intensiv zu bestrahlen und die Drüsen sind chirurgisch zu behandeln.

4. Bei eigentlich operablen Carcinomen, wo die Operation wegen des schlechten Allgemeinzustandes nicht opportun erscheint, soll bestrahlt werden und selbst nach eingetretener Heilung weiterhin prophylaktisch die Strahlentherapie angewendet werden.

5. Bei inoperablen aber begrenzten Carcinomen ohne disseminirte Metastasen soll durch die Strahlentherapie der Fall operabel gemacht werden.

6. Bei inoperablen Fällen mit disseminirten Metastasen sollen durch die Bestrahlung die Qualen der Patienten gemildert werden.

HANSZEL.

7) **Thost** (Hamburg). **Bedeutung der Röntgenstrahlen für die Untersuchung der Erkrankungen der oberen Luftwege und der Ohren.** *Deutsche med. Wochenschrift. No. 31. S. 1596. 1914.*

Vortrag mit Demonstrationen im Hamburger ärztlichen Verein. Vortr. glaubt, dass die Röntgenuntersuchung nützlich oder unentbehrlich sei für die Erkennung von Difformitäten des Nasenskelets, die zu Kopfschmerzen Veranlassung gäben, für die Diagnose von Nebenhöhlenerkrankungen, für die Entscheidung, ob bei tertiärer Nasenlues Salvarsan injicirt werden dürfe oder nicht (Cave: Salvarsaninjection, sobald der Process bis zu den Hirnhäuten vorgeschritten ist!), für die Erkennung von Hypophysentumoren und von zahlreichen Larynxaffectionen (vgl. hierüber des Vortr. Atlas des normalen und kranken Kehlkopfes im Röntgenbilde).

In der Discussion widersprechen Hegener und Engelmann dem Vortr. in mehreren Punkten. Hegener rühmt die Ergebnisse der von ihm besonders gepflegten stereoskopischen Röntgenaufnahmen.

ZARNIKO.

8) **Guisez** und **Richez. Drei neue Fälle von schwerer Lungengangrän mittels der Methode der intrabronchialen Injection behandelt. (Trois nouveaux cas de gangrène pulmonaire à forme grave traités par la méthode des injections massives intrabronchiques.)** *Presse médicale. No. 40. S. 384.*

Zu den 8 bis jetzt von Guisez veröffentlichten Fällen fügen die Autoren 3 neue hinzu. Heilung trat bei zweien ein, der dritte Fall erlag der Sepsis, obgleich die Lungengangrän örtlich vollkommen ausgeheilt war. Die Technik besteht in der Einspritzung von 25 ccm Gomenolöl mittels der Spritze von Guisez unter Leitung des Kehlkopfspiegels.

LAUTMANN.

9) **Mermod** (Lausanne). **Zehn Fälle aus der Ohren- und Kehlkopfklinik des Kantonhospitals.** Sitzung der Aerztegesellschaft im November 1913. *Revue méd. de la Suisse romande. No. 1. 1914.*

Unter den Fällen ist hervorzuheben: 1. Dass Deformationen der Ohrmuschel nur vollständig auf operativem Wege, durch sorgfältige subchondrale Resection von Theilen des perpendiculären Knorpels beseitigt werden können. 2. Ein starkes acutes Oedem des Kehlkopfes in Folge von Wespenstich wurde durch das Volksmittel, kleine Stückchen Knoblauch zu verschlucken, sofort beseitigt. 3. Bei kleinen Kindern zieht M. die Einführung des Bronchoskops durch einen Trachealschnitt derjenigen von oben her vor, welche Methode die Prognose der schweren Fälle von Fremdkörpern bei kleinen Kindern wesentlich verbessere. 4. Gegen Ozaena verwendet M. mit Erfolg die Milchfermente. 5. Endlich bestätigt M. wieder seine grossen Erfolge durch seine Methode der Galvanokaustik bei Kehlkopftuberculose, welche die Prognose dieser Krankheit bedeutend verbessert habe.

JONQUIÈRE.

10) **Hubert Arrowsmith. 1. Präparat eines ungewöhnlichen Kehlkopftumors. 2. Ein merkwürdiger Oesophagusfall. (1. Another unusual laryngeal tumor specimen. 2. A curious esophageal experience.)** *The Laryngoscope. Mai 1914.*

1. Der Tumor ist ein den Larynx völlig verschliessendes Epitheliom mit enormer, jedoch merkwürdig begrenzter äusserer Betheiligung der Knorpel, so dass der Larynx nach seiner Entfernung an eine grosse Cyste erinnerte.

2. 18jährige Patientin kam zum Verf. mit der Angabe, sie habe vor zwei Stunden eine offene Sicherheitsnadel verschluckt. Die Röntgenaufnahme zeigte die Nadel mit der Spitze nach oben. Verf. fand die Nadel sofort mit dem Oesophagoskop; da aber beim Versuch, sie einer Anzahl von Zuschauern zu demonstriren, starkes Erbrechen auftrat und die Narkose aufhörte, so zog er das Rohr heraus. Eine am nächsten Tage gemachte Aufnahme zeigte, dass die Nadel jetzt etwas tiefer und zwar umgekehrt mit der Spitze nach unten lag. Sie wurde mit Leichtigkeit entfernt. Verf. erklärt die Lageveränderung hervorgerufen durch die heftige Anstrengung beim Erbrechen.

EMIL MAYER.

11) **Alberti** (Frankfurt a. M.). **Die Schwebelaryngoskopie.** *Berliner klin. Wochenschrift. No. 15. S. 719. 1914.*

Das Schwebeverfahren ist immer angezeigt bei der chirurgischen Behandlung der ulcerativen und infiltrativen Form der Larynxtuberculose und zur Entfernung grösserer Neubildungen, welche mittels der seitherigen Methoden nicht gründlich abgetragen werden konnten, für die aber die Larynxfissur ein zu grosser Eingriff ist; besonders trifft dies für die Papillome zu. Wesentliche Bequemlichkeiten für den Operateur bietet es bei der Ausführung der Endoskopien und vieler Mund- und Rachenoperationen, besonders bei der Operation der Gaumenspalte.

R. HOFFMANN.

b) Nase und Nasenrachenraum.

12) **J. S. Bolton. Nasenerkrankung als Ursache der Spinalsklerose. (Nasal disease as a cause of spinal sclerosis.)** *Brit. med. journ. 25. April 1914.*

27jährige Frau mit Erscheinungen von Lateralsklerose, die seit 6 Jahren bestanden und nach Behandlung einer atrophischen Rhinitis sich besserten (?? Red.).

A. J. WRIGHT.

13) **N. Maclay. Primäre intranasale Syphilis. (Primary intranasal syphilis.)** *Journ. of laryngology. November 1913.*

25jährige Frau zeigte eine acute entzündliche Schwellung des vorderen Endes der linken unteren Muschel; diese war mit einem fibrinösen Belag bedeckt und die Nase verlegt. Die submaxillaren Drüsen waren geschwollen. Erst das Auftreten der Roseola führte zur richtigen Diagnose.

A. J. WRIGHT.

14) **Schmidt-Hackenberg** (Berlin). **Primäre Nasendiphtherie bei Kindern.** *Beiträge zur Anatomie, Physiol., Pathol. und Ther. des Ohres, der Nase und des Halses. Bd. 8. S. 1. 1914.*

Es giebt bei Kindern eine Form der Nasendiphtherie, die wässrige Secretion und ein therapeutisch schwer beeinflussbares Eczem an Naseneingang und Ober-

lippe mit Rhagadenbildung bedingt, ohne dass aber bei der rhinoskopischen Untersuchung eine stärkere Rhinitis oder gar Membranbildung sichtbar ist. Temperatur subfebril. Erst die bakteriologische Untersuchung und das Thierexperiment am Meerschweinchen weist auf die richtige Diagnose hin. Auch die Art der Therapie bestätigt die Diagnose auf Diphtherie, indem durch Einlegen eines mit Behringserum befeuchteten Wattewickels, der täglich bis 6 Stunden in dem unteren Nasengange einer oder beider Seiten liegen bleibt, schon nach einem Tage der Ausfluss abzunehmen pflegt, um dann in 8 Tagen ganz aufzuhören. Für gewöhnlich verabfolgt aber Verf. das Serum intravenös und auch nicht subcutan, weil die intravenöse Einspritzung 500mal wirksamer ist als die subcutane. Beim Kinde treten aber die Venen nur schwach hervor; deshalb legt Verf. principiell die Cubitalvene durch einen 1 cm langen Schnitt frei. Es werden bei uncomplicirter schwerer Nasendiphtherie 1500 I.-E. als Höchstdosis verabfolgt, bei Mitbetheiligung der Ohren oder bei schwerer Störung des Allgemeinbefindens dagegen nicht unter 8000 I.-E.

Ein Uebergehen auf den Larynx hat Verf. nicht beobachtet. Hingegen wurde Uebertragung von Nase zu Nase in einigen Fällen gesehen. Nicht selten wird das Ohr inficirt. Die primäre Mittelohrdiphtherie darf nur dann als primär angesehen werden, wenn wirklich diese Form der Nasendiphtherie nicht übersehen worden ist.

Kinder mit der oben erwähnten Art von Nasendiphtherie kommen gewöhnlich wegen Erschwerung der Nasenathmung oder wegen eines Eczems des Naseneinganges in die Sprechstunde. Wird nun eine Hypertrophie der unteren Muscheln oder eine Rachenmandel vorgefunden und eine Operation ausgeführt, so kann sehr leicht im Anschluss an den operativen Eingriff durch Infection der Wunde mit Diphtheriebacillen oder durch Infection der Blutbahn eine schwere Complication eintreten. Verf. sah nach Entfernen einer Rachenmandel eine retropharyngeale Phlegmone einsetzen, die ins hintere Mediastinum herabstieg und zum Exitus führte. Verf. glaubt, dass die Diphtheriebacillen häufiger als man bis heute annimmt, die Ursache von an nasalen operativen Eingriffen sich anschliessenden Complicationen sind.

Referent vermisst die Angabe, wie viele solcher Fälle von Nasendiphtherie Verf. im Ganzen beobachtet hat. Auch wird nicht darauf eingegangen, dass schon in normalen Nasenhöhlen Diphtheriebacillen vorgefunden werden können.

OPPIKOFER.

15) **Walb** (Bonn). **Ueber Rachitis der Nase und ihre Beziehungen zum Asthma bronchiale.** *Deutsche med. Wochenschr. No. 47. 1913.*

Verf. glaubt, dass Leistenbildung am Rande der Cartilago septi und kolbige Verdickung an deren vorderem Theile häufig auf Rachitis zurückzuführen seien. Diese Veränderungen können Asthma bronchiale erzeugen. „Der Umstand, dass nach ihrer Beseitigung trotzdem das Asthma fortdauern kann und die Beobachtung, dass auch ohne Veränderungen in der Nase bei Anwesenheit von Rachitis Asthma bronchiale auftritt,“ hat Verf. zu der Ansicht geführt, dass Rachitis als solche zu Asthma disponire. Es ist ihm gelungen, eine Anzahl von Fällen durch längere Darreichung von Phosphor zu heilen.

ZARNIKO.

16) **J. Cohn** (Bromberg). **Auftreibung des knöchernen Nasengerüstes bei einem Fall von Schleimhauttuberculose.** *Monatsschr. f. Ohrenheilk. Bd. 48. S. 1169. 1914.*

Bei 40 Jahre altem Manne mit Schleimhauttuberculose Auftreibung des knöchernen Nasengerüstes infolge Verdickung (jedenfalls tuberculöser Natur) der Proc. nasal. des Oberkiefers. Haut über Nasenrücken geröthet, im Uebrigen aber unverändert. Gleichzeitig Spina ventosa am linken kleinen Finger.

OPPIKOFER.

17) **B. Freystadtl** (Budapest). **Die Weber'sche Stimmgabeluntersuchung bei Nasennebenhöhleneiterungen.** *Orvosi Hetilap. No. 8. 1914.*

Verf. hat auf der Onodi'schen Klinik die Angaben von Glas controlirt und bestätigt sie in der vorliegenden Mittheilung. Bei Nebenhöhleneiterungen wird Weber nach der kranken Seite lateralisirt, selbstverständlich muss dabei vorerst das Gesundsein des Gehörorgans festgestellt werden, bevor der Befund verwendet werden kann.

POLYAK.

18) **Goyanes** (Madrid). **Breite Eröffnung der Nasenhöhlen nach der Methode von Partsch. (Abertura amplia de las fosas nasales por el metodo de Partsch.)** *Revista espanola de laringologia. Februar 1914.*

Bericht über 4 nach dem Partsch'schen Verfahren mit ausgezeichnetem Resultat operirte Fälle; die Kranken konnten nach 14 Tagen bereits kauen. Verf. zieht eine Parallele zwischen dieser Methode und denen von Kocher, Nelaton, Chalot u. A.

GARCIA VICENTE.

19) **Buys** und **van Lint. Polysinusitis bei einem 11jährigen Kinde. (Une polysinusite chez un enfant de 11 ans.)** *La Policlinique. 15. Oct. 1913. No. 20.*

Es zeigte sich eine fluctuirende Geschwulst am Innenwinkel des Orbitaldaches; rhinoskopisch war Eiter im mittleren Nasengang nachweisbar; bei der Durchleuchtung war die linke Wange und linke Stirnhöhle verdunkelt. Operation. Ausräumung der Stirnhöhle, Abtragung der Siebbeinzellen. Curettage der Kieferhöhle. Drainage durch die Nase. Hautnaht. Völlige Heilung.

PARMENTIER.

20) **J. H. Abraham. Fall von Streptokokkenpansinusitis; Hirnhautreizung; acute multiple Gelenkentzündung. (Case of streptococcal pansinusitis; meningeal irritation; acute multiple arthritis.)** *The Laryngoscope. Juni 1914.*

Es wurde die Diagnose auf rechtsseitiges Empyem der Stirnhöhle, Siebbeinzellen und Kieferhöhle gestellt. Eine Woche darauf leichte Photophobie, Ziehen in den Nackenmuskeln, Schlaflosigkeit, Hinterkopfschmerzen. Untersuchung des aus der Nase stammenden Eiters ergab fast Reincultur von Streptokokken; es wurde eine Vaccine daraus hergestellt. In Localanästhesie wurde die mittlere Muschel entfernt, die Vorderwand der Keilbeinhöhle erwies sich als hochroth, dünn und vorgewölbt; die Höhle wurde eröffnet und es entleerte sich eine grosse Menge Eiter unter hohem Druck. Dann wurde das Siebbein ausgeräumt, der Ductus nasofrontalis erweitert, wobei reichlich Eiter herabfloss. Dann wurde nach Entfernung eines Stückes der unteren Muschel die Keilbeinhöhle eröffnet. Am folgenden Tage

klagte Pat. über starke Schmerzen im rechten Fuss und einen Tag darauf waren beide Füsse und das rechte Knie stark geschwollen, noch einen Tag darauf waren auch das Ellenbogen- und Handgelenk geschwollen. Pat. erhielt eine Einspritzung mit der Vaccine; ferner wurden die Höhlen ausgespritzt, worauf sowohl die Absonderung, wie die Kopf- und Nackenschmerzen aufhörten. Nach 10 Tagen verliess Pat. das Hospital frei von allen Beschwerden.

EMIL MAYER.

21) **F. Hutter. Ueber Hyperostosen der Gesichts- und Schädelknochen und die „Hyperostosis maxillarum".** *Monatsschr. f. Ohrenheilk. Bd. 48. S. 197. 1914.*

Fall 1. 20 Jahre alte Patientin bemerkt seit 2 Jahren eine Auftreibung der äusseren Nase unterhalb des rechten inneren Augenwinkels. Untersuchung: diffuse Hyperostose an beiden Oberkiefern, rechts stärker als links, mit Verengerung des unteren Nasenganges in seiner vorderen Partie und mit Einengung der Kieferhöhlen.

Fall 2. Bei 12 Jahre altem Knaben seit mehreren Wochen Auftreibung der rechten Wange und Verstopfung der rechten Nasenhälfte. Untersuchung: Hyperostosis rechts im Bereiche des Processus alveolaris vorwiegend gegen den Processus nasalis zu und im Bereich der lateralen Nasenwand.

In beiden Fällen Wegmeisseln der Hyperostosis und mikroskopische Untersuchung.

Da bei beiden Beobachtungen die Wassermann'sche Reaktion positiv war, so ist an die Möglichkeit zu denken, dass die Hyperostosenbildung luetischen Ursprungs war. Die antiluetische Behandlung blieb ohne Erfolg. Im Anschluss an obige zwei Beobachtungen kommt Verf. auf die isolirten Hyperostosen des Oberkiefers sowie auf die diffusen Gesichts- und Schädelhyperostosen (Leontiasis ossea) zu sprechen und stellt folgende Schlusssätze auf: 1. Bockenheimer's Annahme, die diffusen Hyperostosen der Gesichts- und Schädelknochen seien nichts anderes als Ostitis deformans, erscheint durch die bis nun vorliegenden histologischen Befunde nicht erwiesen, denn nur in einem Theil der Fälle fand sich Ostitis fibrosa als mikroskopisches Bild des erkrankten Knochens. 2. Es gibt Formen von Hyperostosen der Oberkiefer, die anatomisch und klinisch eine Erkrankungsform für sich vorstellen und von den diffusen Gesichts- und Schädelhyperostosen (Leontiasis ossea) zu trennen sind. 3. In ätiologischer Beziehung mag bei diesen Formen mitunter Lues eine Rolle spielen.

OPPIKOFER.

22) **Antonio Marcò del Pont. Ueber eine neue Art von Knochenmischgeschwulst, Osteomyxom.** *Revista de la sociedad médica Argentinia. Juli-August 1913.*

Es handelte sich um einen Arbeiter, der die klinischen Erscheinungen eines Oberkieferempyems darbot. Bei der Operation fand sich in der Höhle eine kleine höckrige Geschwulst von elastischer Consistenz, die mit breiter Basis der Innenwand der Höhle aufsass. Verf. versuchte, die Geschwulst mit einem Löffel zu entfernen, dabei stellte sich heraus, dass sie zerbrechlich war, wie aus einem feinen knöchernen Balkenwerk zusammengesetzt, das ein weiches Gewebe einschliesst. Der Tumor recidivirte nach der Abtragung nicht und die Heilung vollzog sich in kurzer Zeit. Er wurde entkalkt und histologisch untersucht. Dabei ergab sich,

dass das Balkenwerk aus wirklichem Knochengewebe mit charakteristischen sternförmigen Zellen bestand, jedoch waren die Knochenbälkchen nicht von fibrösem Periost bekleidet, wie der ausgewachsene Knochen, sondern von einer Schicht grosser Bindegewebszellen mit grossem Kern. Die von den Knochenbälkchen begrenzten Räume waren von lockerem Bindegewebe ausgefüllt, dessen Zellen mittelst protoplasmatischer Fortsätze miteinander in Verbindung traten, welche eine myxomatöse Zwischenzellensubstanz zwischen sich fassten. Es bestand ferner ein gewisser Grad von Leukocyteninfiltration. Auf Grund dieses Befundes stellt Verf. die Diagnose Osteomyxom.

FINDER.

23) **Ugo Camera. Klinischer und histologischer Beitrag zum Studium der Osteofibreme des Oberkiefers. (Contributo clinico ed istologico allo studio dell' osteofibroma del mascellare superiore.)** *Policlinico Sez. chirurg. No. 1. 1914.*

Verf. ist nicht geneigt, auf Grund der bisher vorliegenden Untersuchungen diesen Tumoren eine typische und wohl definirte Stellung unter den verschiedenen Geschwülsten des Oberkiefers einzuräumen; ihre Abgrenzung zumal gegen die Osteitis fibrosa ist bisher nicht mit Sicherheit durchführbar.

CALAMIDA.

24) **Lafite-Dupont. Epitheliom des Siebbeins und des Oberkiefers bei einem 14jährigen Mädchen. (Epithélioma de l'éthmoide et du maxillaire supérieur chez une fillette de quatorze ans.)** *Revue hebdom. de laryng. etc. No. 27. 1914.*

Die rechte Nasenhöhle war von einer höckerigen Geschwulst eingenommen. Die Mutter gab an, das Kind sei bereits in dieser Nase an einer bösartigen Geschwulst operirt worden, sie habe aber in die vorgeschlagene Radicaloperation nicht eingewilligt. Der früher behandelnde Arzt Dr. Sabrazès bestätigte, dass es sich um ein Epitheliom gehandelt habe. Operation am 5. Nov. 1913 mit subnaso-labialer Incision, Entfernung der submaxillaren und jugularen Drüsen und Unterbindung der Carotis externa. Der Tumor war vom Siebbein ausgegangen, hatte dieses vollkommen ergriffen, ferner die Vorderwand der Keilbeinhöhle und das ganze Oberkiefermassiv bis auf die Gaumenapophyse. Heilungsverlauf normal. Einen Monat später einige Applicationen von Röntgenstrahlen. Bis zur Zeit der Veröffentlichung (Juli 1914) kein Recidiv.

FINDER.

25) **K. Kofler. Perseptale Operationen an der lateralen Nasenwand.** *Monatsschrift f. Ohrenheilk. Bd. 48. S. 139. 1914.*

Submucöse Resection eines kleineren oder grösseren Anteiles des knorpeligen Septums, Anlegen einer temporären Oeffnung in das Schleimhautblatt, Einführen des Nasenspeculums durch diese Oeffnung. Die Freilegung der Kieferhöhle vom unteren Nasengang aus, die Eröffnung vorne gelegener Siebbeinzellen und namentlich die Operation nach West und Polyak zur intranasalen Freilegung des Thränensackes werden durch diese Voroperation erleichtert.

OPPIKOFER.

26) **Alagna. Ueber einen seltenen Fall von Kieferhöhlenentzündung im Verlaufe einer tertiären Syphilis. (Sur un cas rare d'empyème du sinus maxillaire etc.)** *Archives internat. de laryng. T. 37. No. 1. 1914.*

Es handelte sich um Osteitis syphilitica des Oberkieferknochens mit Aus-

dehnung des Knochenabscesses in die Fossa temporalis durch den Jochfortsatz. Die 36jährige Pat., die jahrelang wegen ihrer Syphilis in Behandlung gestanden hatte, erkrankte ganz plötzlich unter Zeichen einer acuten Eiterung des Oberkiefers mit reichlicher Eiterung in die Nasenhöhle. Operation nach chirurgischen Principien (wahrscheinlich nach Desault), mit endgültiger Heilung ohne Entstellung. Kurze Bibliographie mit Angabe von einigen französischen Autoren.

LAUTMANN.

27) **L. Réthi** (Wien). **Die Grösse der Kieferhöhlenöffnung bei der intranasalen Operationsmethode und ihre Bedeutung für die Behandlung der Kieferhöhleneiterungen.** *Wiener klin. Wochenschr. No. 18. 1914.*

R. schreibt die Misserfolge bei seiner Methode nur dem Umstande zu, dass die Operateure die nasale Oeffnung viel zu klein anlegen. Diese müsse sich nicht nur auf den unteren, sondern auch auf den mittleren Nasengang erstrecken.

HANSZEL.

28) **Victor Guttmann** (Prag). **Amöbenbefund in einer Kiefercyste.** *Fränkel's Archiv f. Laryngologie. Bd. 28. H. 3. 1914.*

Die Cyste, die wahrscheinlich von der nach Extraction eines hohlen Zahnes übrig gebliebenen Höhle ausging, wurde durch operativen Eingriff gewonnen und in Formol conservirt. Wahrscheinlich handelt es sich um Entamoeba buccalis, die vom Mund in die Cyste gelangt ist und sich dort vermehrt hat. Allgemeinbiologische theoretische Fragen werden zum Schluss erörtert. W. SOBERNHEIM.

29) **E. Lautenschläger** (Frankfurt a. M.). **Ueber Reimplantation von Zähnen aus Kiefercysten.** *Fränkel's Archiv. Bd. 28. H. 3. 1914.*

Beschreibung eines Falles einer sehr grossen Kiefercyste bei einem Jungen, die den Keim des zweiten Schneidezahns und Eckzahns enthielt, der mit seiner Wurzelspitze in den Boden der Orbita hineinragte. Nachdem die ganze Cystenwand lospräparirt war, wurde, sobald die beiden Milchzähne gezogen waren, in die noch frisch blutenden Alveolen der III mittels vorher angefertigter Ligatur eingesetzt. Schon nach zwei Wochen zeigte sich der Zahn fest angewachsen. Die Textfiguren dienen zur Erläuterung. W. SOBERNHEIM.

30) **Oskar Radzíwill. Nachträgliche Bemerkung zu meiner Arbeit: „Beiträge zur Pathologie und Therapie der Kieferhöhleneiterungen“ in Band 28, Heft 2 dieses Archivs.** *Fränkel's Archiv. Bd. 28. H. 3. 1914.*

W. SOBERNHEIM.

31) **H. Kofler** (Wien). **Die Noviformgaze in der Rhinologie.** *Monatsschr. für Ohrenheilk. Bd. 48. S. 426. 1914.*

Noviform ist eine chemische Verbindung von Wismuth und Tetrabrombrenzkatechin. K. hat die 10proc. Gaze seit einem Jahre mit gutem Erfolge zur Tamponade der Nase verwendet. In einigen Fällen liess er die Gaze bis zu acht Tagen liegen, ohne dass Fäulnissgeruch auftrat. OPPIKOFER.

32) **Walb** (Bonn). **Der Nasenspülapparat Vacuum.** *Deutsche med. Wochenschr. No. 24. 1913.*

Verf. warnt dringend vor Anwendung des Hendrichs'schen Apparats, bei dem die Spülflüssigkeit nicht gepresst, sondern (nach Hebung des Velums) gesogen wird. Bei einem Pat. trat im Anschluss an die Spülung eine Otitis media auf, andere Pat. kamen mit der Spülung nicht zurecht.

ZARNIKO.

33) **Levinger** (München). **„Der eitersaugende Nasenhöhlenspiegel" oder „Ein Siegle'scher Trichter für die Nase". Bemerkung zu dem Aufsatz: Neue Nasen- und Kehlkopfinstrumente von Tóvölgyi in Band 28, Heft 2 dieses Archivs.** *Fränkel's Archiv. Bd. 28. H. 3. 1914.*

Die Bemerkungen gipfeln in dem Satz: „Dieses Instrument von Tóvölgyi ist also weder neu, noch empfehlenswerth."

W. SOBERNHEIM.

34) **A. Lissauer** (Berlin). **Nasenbad.** *Deutsche med. Wochenschr. No. 47. 1911.*

Porcellangefäss. Bezugsquelle Kopp & Joseph, Berlin W., Potsdamerstr. 122.

ZARNIKO.

c) Mundrachenhöhle.

35) **G. Finzi. Experimentelle Untersuchungen über die Toxicität der Tonsillarextracte. (Ricerche sperimentali sopra la tossicità degli estratti tonsillari.)** *Arch. ital. di otologia. No. 6. 1914.*

Von acht Kaninchen, denen Verf. 1—5 ccm eines Extractes der Tonsillen von Menschen oder Rindern injicirte, starb eines innerhalb einer Minute, drei zeigten vorübergehende Erscheinungen mehr oder minder schwerer Natur, bei den übrigen vier traten keine Anzeichen von Vergiftung auf. Diese letzteren waren injicirt mit Tonsillarextract, das durch Berkefeldfilter, die anderen mit solchem, das durch Filtrirpapier filtrirt war. Von drei Meerschweinchen, denen Extract von Rindertonsillen, das durch Filtrirpapier filtrirt war, in die Carotis injicirt wurde, starben zwei; eines, dem durch Berkefeldfilter filtrirtes Extract injicirt war, zeigte keine Störungen. Aus den Versuchen ergab sich ferner, dass das Berkefeldfiltrat erst schädlich für die Thiere wird, wenn es 24 Stunden im Thermostaten gehalten wurde. Gegenüber dem Extract aus Tonsillen von Menschen und Rindern zeigt das Verhalten der Versuchsthiere keinen Unterschied. Die Autopsie der Thiere zeigte Bildung zahlreicher Coagula im Herzen. Der Tod ist also zurückzuführen auf die coagulirende Wirkung der in den Extracten aller Organe enthaltenen Nucleoproteide, die in den Berkefeldfiltraten in erheblich geringerer Menge vorhanden sind, als in durch Filtrirpapier gegangenen Filtraten. Verf. stimmt demnach der Ansicht Caldera's zu, dass den wässrigen Tonsillarextracten keine Toxicität zukommt; der Tod wird durch die Nucleoproteide herbeigeführt, auch die in das Filtrat mit übergehenden Keime spielen dabei gewiss eine Rolle.

CALAMIDA.

36) **C. E. North, B. White, O. J. Avery. Epidemie von septischer Angina in Cortland und Homer N. Y. (Septic sore throat epidemic in Cortland and Homer N. Y.)** *Journal of infectious diseases. Januar 1914.*

Im Mai 1913 herrschte gleichzeitig in Cortland und Homer N. Y., zwei drei

englische Meilen von einander getrennten Gemeinden, eine Epidemie von septischer Angina. Verff. fanden, dass über 70pCt. der Fälle in beiden Gemeinden Kunden einer Meierei waren, der einzigen, von der aus Milch in beiden Plätzen verkauft wurde. Die Nachbarstädte hatten keine Erkrankungsfälle; sie bezogen keine Milch aus der verdächtigen Meierei. Es wurden in dieser zwei an acuter Eutorentzündung erkrankte Kühe gefunden.

Bacteriologische Untersuchung ergab, dass Culturen aus dem Rachen von vier Patienten Streptokokken enthielten, die augenscheinlich identisch waren mit den in der Milch der beiden kranken Kühe gefundenen. Culturen von acht anderen Patienten enthielten Streptokokken desselben Typus, die sich nur in Bezug auf die Kohlenhydratfermentation etwas anders verhielten. EMIL MAYER.

37) **Halsey Jay Ball. Streptokokkenangina. (Streptococcic throat disease.)** *New York state journal of medicine. März 1914.*

Als Quelle einer Epidemie von septischer Angina wurden zwei Kühe auf einer Farm ausfindig gemacht, von der ein Milchhändler die Milch bezog, die er an die Personen weitergeliefert hatte, welche erkrankt waren. Diese Kühe litten an Mastitis; ihre Milch enthielt Streptokokken, die mit denen auf der Schleimhaut der Patienten gefundenen identisch war. (Bezieht sich auf dieselbe Epidemie, von der das vorangehende Referat handelt. Red.) EMIL MAYER.

38) **Erich Leschke. Ueber Pneumokokkenangina und ihre Behandlung.** Aus der II. med. Klinik der königl. Charité in Berlin. *Münchener med. Wochenschr. No. 52. 1914.*

Autor weist auf die Bedeutung der Pneumokokkeninfection hin, die man ebenso wie die Diphtherie und die Plaut-Vincent'sche Angina bakteriologisch feststellen solle. Er schildert die verschiedenen Formen der Anginaäusserung bei dieser Infection und bespricht eingehend die bakteriologischen Untersuchungsmethoden und ihre differentialdiagnostische Bedeutung. Er berichtet an der Hand einiger Krankengeschichten, die er nebst Fiebercurven mittheilt, über das von ihm als Specificum angesprochene Optochin und empfiehlt dieses auf Grund seiner günstigen Erfahrungen auch bei der Pneumokokkeninfluenza. Zusammenfassend kommt Autor zu folgendem Schluss: „Unter den verschiedenen Formen der Mandelentzündung spielen die durch eine Infection mit Pneumokokken hervorgerufenen eine besondere Rolle. Sie zeichnen sich klinisch durch ihren meist hartnäckigen Verlauf und die erhebliche influenzartige Störung des Allgemeinbefindens selbst bei geringfügigem localen Befund aus. Bakteriologisch sind sie gekennzeichnet durch das Vorhandensein des Diplococcus lanceolatus als des überwiegenden pathogenen Keimes auf den Mandeln. Das klinische Krankheitsbild ist entweder das der follikulären Angina mit Pfropfen oder graugelben bis graugrünen Belägen oder das der Pneumokokkeninfluenza oder schliesslich das der sepsisartigen Pneumokokkenangina bzw. Pneumokokkämie.

Therapeutisch empfiehlt sich die Anwendung des von Morgenroth in die Behandlung der Pneumokokkeninfectionen eingeführten Aethylhydrokuprëin (Optochin) in Dosen von 0,4—0,5 g dreimal täglich in Oblaten. Seine

Wirkung ist eine specifische, gegen die Pneumokokken selbst gerichtete.“ HECHT.

39) **G. J. Dick. Fall von multipler Gelenkentzündung durch Friedländerbacillus. (Case of multiple arthritis due to Friedländer bacillus.)** *Journal of infectious diseases. Januar 1914.*

Der Pat. litt an chronischer Tonsillitis; bei wiederholt von den Tonsillen angelegten Culturen überwog der Bacillus mucosus. Es wurden auch verschiedene Streptokokkenvarietäten isolirt und in verschiedenen Dosen auf Meerschweinchen geimpft, ohne dass Gelenkaffectionen auftraten; wurde dagegen der Friedländerbacillus intravenös injicirt, so wurden in jedem Fall bei Meerschweinchen und bei Hunden Gelenkaffectionen hervorgerufen. Die Mikroorganismen erwiesen sich als für Meerschweinchen sehr giftig. In jedem Fall wurde in dem Exsudat der Gelenke bei den Thieren der Bacillus in Ausstrich und Cultur nachgewiesen, ferner fand sich eitrige Pericarditis mit Bacillen im Eiter. EMIL MAYER.

40) **Frankenberger** (Prag). **Stehen die acuten Anginen in irgend einer Beziehung zu den atmosphärischen Verhältnissen und Veränderungen?** *Casopis Lékaruv Ceskych. No. 28. 1914.*

Der Verfasser, ein entschiedener Gegner der trotz aller wissenschaftlicher Gegenbeweise von Laien und leider bisher auch vielfach in Aerztekreisen angenommenen Erkältungstheorie, bringt einen Beitrag zum Sturze dieses seiner Meinung nach weit verbreiteten Aberglaubens. Er betrachtet das Verhältniss der Frequenz acuter Anginen zu den Veränderungen des Luftdruckes, der mittleren Tagestemperatur, der relativen Luftfeuchtigkeit, der Anzahl der Niederschläge, sowie der windigen Tage, indem er sich auf eigene Notirungen dieser atmosphärischen Verhältnisse in den Jahren 1911—1913 stützt, während welcher Zeit er zugleich sämmtliche Fälle von acuten Anginen, die das laryngologische Institut der böhmischen Universität aufgesucht haben, mit dem Datum ihres ersten Erscheinens notirt. Bei seinen Schlussfolgerungen geht der Verf. von der Voraussetzung aus, dass, wenn ein leichter Luftzug, ein Trunk frischen Wassers, das Betreten des kalten Fussbodens mit blossen Füssen, das Entblössen des verschwitzten Kopfes und dergl. schon katarrhalische Erscheinungen der Respirationswege erzeugen können, dies um so mehr bei oben erwähntem oft jähem Wechsel der meteorologischen Verhältnisse geschehen müsste.

Zu dem genannten Zwecke stellte der Autor eine Reihe von Tabellen zusammen, in denen zunächst die monatlichen Durchschnittszahlen der relativen Luftfeuchtigkeit, die Anzahl der Niederschläge in den verschiedenen Monaten, sowie die Häufigkeit der acuten Anginen in den einzelnen Monaten der Jahre 1911, 1912 und 1913 angegeben sind. (Der Monat August fehlt in diesen Tabellen, da in diesem Monat, sowie in den letzten Tagen Juli und in den ersten Tagen September die Ambulanz gesperrt zu werden pflegt.) Aus diesen Tabellen ersieht man, dass im Jahre 1911 die Anzahl der Anginen im zweiten Halbjahr die Durchschnittszahl etwas übersteigt, in den Jahren 1912 und 1913 dagegen die Anginenzahl in den verschiedenen Monaten unregelmässig

schwankt. Die relative Luftfeuchtigkeit hatte nach den monatlichen Durchschnittszahlen keinen wesentlichen Einfluss, nur im Jahre 1912 scheint es, als ob bei einer höheren Luftfeuchtigkeit die Anzahl der Anginen zunehmen würde. Die Anzahl der Niederschläge, nach den Monaten geordnet, zeigt gar keine Beziehung zur Anzahl der Anginen.

Die weiteren Tabellen bringen vor allem einige Curven, welche die tägliche, durchschnittliche relative Luftfeuchtigkeit, den täglichen durchschnittlichen Luftdruck und die durchschnittliche Tagestemperatur verzeichnen, weiter die Niederschlagstage und endlich die Tage und die Anzahl der beobachteten Anginen veranschaulichen. Im Jahre 1911 sehen wir, dass die Veränderung der relativen Luftfeuchtigkeit und des Barometerluftdruckes keinen Einfluss hat auf die Anzahl der Anginen. An Tagen mit Niederschlägen scheint die Anzahl der Anginen abzunehmen, was wohl dadurch zu erklären wäre, dass bei Niederschlägen die Luft von allerlei staubigen Beimengungen und somit auch von event. Bakterien gereinigt wird.

Im Jahre 1912 findet man überhaupt zwischen der relativen Luftfeuchtigkeit, dem Luftdruck und der Anzahl der Niederschläge einestheils und der Anzahl der Anginen andererntheils keine Uebereinstimmung. Dasselbe gilt für das Jahr 1913.

Die Luftbewegungen scheinen nach den Aufzeichnungen des Verf.'s ebenfalls keinen Einfluss auf die Häufigkeit der Anginen zu haben. Die Gesammtzahl der trockenen, windigen Tage betrug in den Jahren 1911—1913 440 mit 240 Anginen (55,2 pCt.), die Anzahl der feuchten windigen Tage 484 mit 261 Anginen (53,3 pCt.).

Es geht daraus hervor, dass, wenn es an windigen Tagen trocken ist, die Anzahl der Anginen beinahe ebenso gross, ja relativ um etwas weniger grösser ist, als wenn die Strassen nass sind. Es lässt sich also daraus schliessen, dass Regenwetter, Schneegestöber und Feuchtigkeit überhaupt die Morbidität der Anginen nicht erhöhen und dass dementsprechend „Erkältung" als ätiologisches Moment wegfällt.

Der Verf. schliesst seine ausführliche interessante Arbeit mit dem Appell, sich vor „Erkältung" nicht zu fürchten, da eine solche nicht besteht.

STEINER (PRAG).

41) **E. Siemerling** (Kiel). **Meningitis nach folliculärer Angina.** *Deutsche med. Wochenschr. No. 47. 1913.*

Ausführliche Krankengeschichte.

ZARNIKO.

42) **Verdelet. Angina und Appendicitis. (Amygdalites et appendicites.)** *Gaz. hebd. des sciences méd. de Bordeaux. 19. April 1914.*

Verf. berichtet über zwei Fälle, in denen eine Appendicitis im unmittelbaren Anschluss an eine Angina auftrat; beide Fälle betrafen Frauen. In beiden ging der Anfall, ohne dass ein chirurgischer Eingriff nöthig wurde, zurück.

GONTIER DE LA ROCHE.

43) **Henke** (Königsberg i. Pr.). **Eine neue in der allgemeinen Praxis leicht ausführbare Methode der Totalexstirpation chronisch erkrankter Gaumenmandeln.** *Deutsche med. Wochenschr. No. 42. 1914.*

Neu ist an der Methode die Deponirung des Anästheticums ($^1/_2$ proc. Novocain-

lösung 100 + 1,5 ccm Adrenalin) von oben her direct in den Tonsillenhilus hinein mittelst gebogener Canüle, so dass die Tonsille (auch eine ganz versenkte) aus ihrem Bett heraus gedrängt wird. Im übrigen unterscheidet sich das Verfahren des Verf.'s nicht wesentlich von dem bisher geübten. Verf. bedient sich zur Enucleation eines eigenen Instruments (Pfau-Berlin). (Ref. schliesst sich den in der Discussion geäusserten Bedenken an, die Tonsillectomie dem Praktiker in die Hände zu geben.) R. HOFFMANN.

44) G. Bassim. **Complicationen von Seiten der Lunge im Anschluss an Mandeloperationen. (Les complications broncho-pulmonaires consécutives à l'adénoidectomie et à l'amygdalectomie).** *Dissert. Paris 1913.*

Im Ganzen 19 Fälle von Lungencomplication, meist Pneumonie, im Anschluss an Tonsillotomie oder Adenotomie. Exitus bei 4 der 19 Fälle. Die Infection der Lunge kommt zu Stande: 1. durch die Aspiration von Eiter, Blut, Mandelstücken während der Operation; 2. durch Infection der Operationswunde und dann Weiterverschleppung der Eitererreger auf dem Blut- oder Lymphwege in die Lungen; 3. durch Zunahme der Virulenz der schon in der Lunge sich vorfindenden Bakterien in Folge momentaner Schwächung des Körpers durch Operation.

OPPIKOFER.

45) E. Doulcet. **Complicationen und Unglücksfälle bei der Entfernung der Gaumen- und Rachenmandeln. (Complications, accidents et incidents de l'ablation des amygdales et des végétations adénoides.)** *Dissert. Paris 1913.*

Wenn man berücksichtigt, dass auf der Erdoberfläche täglich Tausende von Mandeln entfernt werden, so dürfen die Complicationen, die sich an Tonsillotomie und Adenotomie anschliessen, als Ausnahmefälle bezeichnet werden; namentlich sind die schweren Complicationen und Unglücksfälle, die mit dem Tode endigen (Narkosetod, unstillbare Blutung, schwere Lungencomplicationen, Sepsis, Meningitis) ausserordentlich selten. Verf. bespricht die einzelnen Complicationen und Unglücksfälle eingehend und stellt dieselben am Ende seiner Arbeit in einer instructiven Tabelle zusammen. Auch die Therapie der einzelnen Complicationen, namentlich der Blutung, wird erschöpfend geschildert. Hingegen ist das Litteraturverzeichniss trotz seiner grossen Nummernzahl unvollständig, sodass die Zahl der bis heute bekannten tödtlichen Ausgänge nach Mandeloperation doch grösser ist als D. annimmt.

Ein besonderes Capitel widmet Verf. auch den „faux adénoidiens", denjenigen Kindern, denen die Operation nichts nützt, weil die Störungen nicht von der Rachenmandel herrühren.

Die Dissertation ist klar und fliessend geschrieben und sollte, da sie über üble Zufälle handelt, jugendlichen etwas heissblütig veranlagten Specialisten zur Lectüre empfohlen werden. OPPIKOFER.

d) Diphtherie und Croup.

46) Reiche (Hamburg-Barmbeck). **Plaut-Vincent'sche Angina und Diphtherie.** *Med. Klinik. No. 33. 1914.*

Die mitgetheilten Beobachtungen lehren, dass Diphtheriebacillen nicht selten auch in einem Rachen mit ulceromembranösen Veränderungen vom Vincent'schen

Typus ein rein parasitäres Dasein führen, dass die durch das Plaut'sche Bakteriengemisch gesetzten localen Läsionen jenen Keimen keine geweblichen Ansiedlungsbedingungen und Eingangspforten zu gewähren brauchen, ihr Zugegensein den typischen Ablauf einer leichten Vincent'schen Angina weder hinsichtlich ihrer Intensität noch ihrer Dauer beeinflusste. Diese Patienten waren wohl alle Diphtheriebacillenträger.

SEIFERT.

47) **d'Epine** (Genf). **Ein Fall von allgemeiner Paralyse nach Angina diphtheritica.** *Revue méd. de la Suisse romande. No. 6. 1914.*

Deutliche Ataxie der halbgelähmten unteren Extremitäten und paralytischer Strabismus. Baldige Herstellung.

JONQUIÈRE.

48) **E. v. Goltz** und **W. D. Brodie. Ergebnisse der Anwendung von lebenden Milchsäurebacillen bei Diphtherie des Rachens in zwei Gruppen von Fällen. (Results from the use of living lactic acid bacills on diphtheritic-throats in two groups of cases.)** *Journ. american medical association. 6. Juni 1914.*

Nach den Untersuchungen der Verf. beschleunigt die Anwendung der Milchsäurebacillen zwar das Verschwinden der Culturen, macht die Culturen jedoch nicht frei von Diphtheriebacillen.

EMIL MAYER.

49) **von Mallik. Ueber die therapeutische Wirkung des Formamints bei infectiösen Rachenerkrankungen, speciell bei der durch Loeffler'sche Bacillen erzeugten gemeinen Rachendiphtherie.** *Centralbl. f. Kinderheilk. No. 9. 1914.*

Auf Grund seiner Erfahrungen fasst Vf. die günstigen therapeutischen Eigenschaften des Formamints folgendermaassen zusammen:

1. Der angenehme erfrischende Geschmack, der oft auch bei Erwachsenen, hauptsächlich aber in der Kinderpraxis von unschätzbarem Werthe ist.
2. Längeres Verweilen der Tabletten im Munde infolge des eben erwähnten Wohlgeschmackes.
3. Das Eindringen des Antisepticums selbst in die verborgensten Nischen des Rachenraumes infolge der lutschenden Bewegung der Pharynxmusculatur.
4. Seine Ungefährlichkeit. In keinem unserer nahezu 200 mit Formamint behandelten Fälle kam Hämaturie vor.
5. Die baktericide und
6. die desodorirende Wirkung, die auch bei stärkstem Foetor ex ore stets prompt eintritt.

FINDER.

e) Kehlkopf und Luftröhre.

50) **Ramedier** und **Vignes. Der Nervus laryngeus superior. (Nerf laryngé supérieur.)** *Gaz. des hôpit. 27. September 1913.*

Die sehr sorgfältige Studie behandelt zunächst die Anatomie des Nerven, seine anatomischen Beziehungen zur Nachbarschaft auch vom Standpunkt des Chirurgen aus. Im physiologischen Theil wird die motorische, die sensible und vasomotorische Rolle des Nerven besprochen, zum Schluss das klinische Bild der Lähmungen des Nerven.

LAUTMANN.

51) **R. Renda** (Lyon). **Recurrenslähmung durch specifische Behandlung geheilt. (Paralysie récurrentielle guérie par le traitement spécifique.)** *Lyon méd. 9. Februar 1913.*

Fall eines 32jährigen Arbeiters; seit einem Monat Aphonie, die plötzlich eintrat. Laryngoscopie ergiebt Röthung beider Stimmlippen, die rechte steht unbeweglich in intermediärer Stellung. Pat. leugnet jede syphilitische Antecedentien. Blutuntersuchung ergiebt positiven Wassermann. Behandlung mit intravenösen Injectionen von Hydrat. bijodat. Fortschreitende Besserung und nach 16 täglich wiederholten Injectionen völlige Heilung. GONTIER DE LA ROCHE.

52) **Rudolf Hoffmann** (München). **Zur Lehre und Behandlung der sogenannten Medianstellung der Stimmlippe bei Recurrensneuritis.** *Münchener med. Wochenschrift. No. 40. 1914.*

Nach Erörterung über die klinische und anatomisch-physiologische Bewerthung der Alkohol-Injection in den N. laryngeus sup. berichtet H. über einen Fall von „beiderseitiger spastischer Contractur der Glottisschliesser bei Recurrensneuritis", bei dem es ihm gelang, die bedrohliche Dyspnoe durch Inhalation von Menthol-Kampher vollkommen zu beheben. Die Inhalation wurde in der Weise ausgeführt, dass von einer Lösung von Menthol 1,0(—3,0) und Kampher 3,0 in Aether 4,0(—6,0) ca. 7 Tropfen auf das Drahtgeflecht eines vom Autor construirten Gestelles aufgetropft wurden. Nach Verdunstung des Aethers wurde das Gestell vor der Nase „in Position gebracht". Die Pat. athmete zunächst durch die Nase ein und durch den Mund aus; nach 10 Minuten war die Athmung frei. Pat. trug die Maske mit kurzen Unterbrechungen 24 Stunden. Autor erklärt die Wirkung dieser spastischen Muskelcontractur-Lösung durch die periphere Anästhesirung der Kehlkopfschleimhaut. Anschliessend anatomische und physiologische Erörterungen bezüglich der Sensibilitätsversorgung der Larynxschleimhaut unter Hinweis auf die einschlägige Litteratur und die vorliegenden Thierversuche. Autor ersucht um Nachprüfung des Resultats der Schleimhautanästhesirung bei Medianstellung der Stimmlippen. H. empfiehlt auch diese einfache Methode bei der Behandlung der Larynxkrisen, bei Dysphonia spastica, Keuchhusten und den Glottisspasmen rhachitischer Kinder, sowie zur Kampherbehandlung der Pneumokokkeninfection zu versuchen. Die Warnung vor der Mentholanwendung bei Kindern sei unberechtigt, die beobachteten Glottisspasmen seien auf die Reizwirkung des auftragenden Wattestäbchens auf die Nasenschleimhaut zurückzuführen. HECHT.

53) **B. Parjesz** (Kolozsvár). **Gleichzeitiges Vorkommen von Stenose des linken venösen Ostium und Lähmung des linken Recurrens.** *Wiener klin. Wochenschr. No. 43. 1913.*

Ausser einer Mitralstenose können u. a. auch pericarditische Entzündungen resp. Verwachsungen bei der Recurrenslähmung ätiologisch in Betracht kommen.

HANSZEL.

54) **F. Neumann. Endolaryngeale Paraffininjection.** K. k. Gesellschaft der Aerzte in Wien, Sitzung vom 8. Mai 1914. *Wiener med. Wochenschr. No. 20. 1914.*

Narbige Zerstörung des linken Stimmbandes nach Diphtherie. Aphonie —



Paraffindepot in die Gegend des linken Stimm- und Taschenbandes — heisere, aber deutlich vernehmbare Stimme seit über einem Jahre. HANSZEL.

55) **Guisez. Ueber den laryngotrachealen Weg für die medicinisch-chirurgische Behandlung. (La voie laryngo-trachéale en thérapeutique médico-chirurgicale.)** *Bulletin d'oto-rhino-laryngologie. T. 16. No. 6. 1913.*

Zusammenstellung der bekannten Arbeiten (namentlich des Autors) über den Gegenstand: Empfehlung seiner massigen Einspritzungen (20 ccm) mit der speciellen Spritze (von Guisez). Nothwendig ist hierzu die Anästhesirung der Trachea mittels Einspritzung einiger Kubikcentimer einer Lösung von Alypin ($^1/_{20}$). Am häufigsten spritzt G. eine Guaiacol- oder Gomenollösung (5—10 pCt.) in die Bronchien; doch hat er auch Argyrol in 5proc. wässriger Lösung verwendet. Subacute und chronische Tracheitis, tracheale Ozaena, Eiterungen nach Fremdkörper der Bronchien, chronische Bronchectasie, Asthma und Lungengangrän sind von Guisez mit gutem Erfolge behandelt worden. LAUTMANN.

56) **R. Steiner. Isolirter Pemphigus des Larynx.** Verein deutscher Aerzte in Prag, Sitzung vom 13. December 1912. *Prager med. Wochenschr. 1912.*

54jährige Frau. Keine Mitbetheiligung der Haut. HANSZEL.

57) **Jiménez Encinas. Ueber eine gewisse Form beginnender und primärer Kehlkopftuberculose. (Sobre cierta forma de tuberculosis laringea incipiente y primitiva.)** *Revista espanola de laringologia etc. November/December 1913.*

Verf. beschreibt eine Art von hypertrophischer Form der Larynxtuberculose; es handelt sich um Fälle im ersten Beginn der Erkrankung, und zwar hat diese während einer mehr oder minder langen Periode einen einfach entzündlichen Charakter; sie ist gewöhnlich combinirt mit chronischen torpiden Rhinopharyngitiden und geht meist dem Process in den Lungen voraus. Als Paradigma seiner Fälle giebt Verf. die Geschichte eines derselben.

Verf. ist geneigt, der Nasenathmung bei der Entstehung der Lungentuberculose eine wichtige Rolle einzuräumen; unter seinen Phthisikern hat er 70 pCt. mit Erkrankungen der Nase gefunden. GARCIA VICENTE.

58) **F. Lasagna. Kehlkopftuberculose und Schwangerschaft. (Tuberculosi laringea e gravidenza.)** *Arch. ital. di otol. No. 1. 1914.*

Verf. berichtet über drei Fälle, die es bestätigen, dass die Schwangerschaft stets zu einer ganz rapiden Verschlimmerung der Kehlkopfaffection führt. Das einzige Mittel, das von Seiten der Laryngologen angerathen werden könne, um eine Besserung herbeizuführen, sei die Einleitung des Aborts; wenn die Schwangerschaft weiter vorgeschritten ist, so ist ihre Unterbrechung nicht mehr anzurathen; die Tracheotomie soll nur aus vitaler Indication gemacht werden. CALAMIDA.

59) **M. Guillemet. Beitrag zum Studium der Behandlung der Kehlkopftuberculose. (Contribution à l'étude du traitement de la tuberculose laryngée.)** *Dissert. Paris 1913.*

Die Dissertation stammt aus der Klinik von Lermoyez und beschäftigt sich speciell mit der Indication zur Tracheotomie und Thyreotomie, Operationsverfahren,

die an dieser Klinik bei Kehlkopftuberculose verhältnismässig häufig angewendet werden.

Die Angabe auf S. 7, dass Gluck, welcher für bestimmte Fälle vorgerückter Kehlkopftuberculose die Laryngectomie empfahl, dieses Vorgehen als zu eingreifend jetzt wieder aufgegeben habe, ist nicht zutreffend. OPPIKOFER.

60) **W. M. Bucher** und **W. B. Chamberlin. Alkoholinjectionen bei Kehlkopftuberculose. (Alcohol injections in tuberculosis of the larynx.)** *Interstate medical journal. April 1914.*

Bericht über alle Fälle, in denen Verff. sich dieser Methode bedienten. Sie äussern sich über die bei Dysphagie erzielten Erfolge durchaus zufriedenstellend.

EMIL MAYER.

61) **Peseh** (Kiel). **Ein Fall von Perforation einer Bronchialdrüse in die Trachea.** *Med. Klinik. No. 46. 1914.*

Ein sechsjähriger Knabe musste wegen hochgradiger Athemnoth tracheotomirt werden. Nach Eröffnung der Trachea gelang es, aus der Tiefe der Trachea mit einer Kornzange eine pflaumengrosse käsige Masse herauszuholen, worauf die Athmung freier wurde. Einige Tage später nochmalige Entfernung einer ähnlichen Masse, am anderen Tage wurden noch kleinere Bröckel ausgehustet. Einige Tage später Exitus, wie die Section ergab, an acuter Miliartuberculose. Die Perforation in die Trachea war an der Stelle der Bifurcation erfolgt. SEIFERT.

62) **Alfred Girardet** (Essen a. d. Ruhr). **Doppelte Perforation eines Tuberkelknotens in die Aorta und in die Bifurcation der Trachea.** *Deutsche med. Wochenschr. No. 28. 1914.*

39jähriger Mann, stirbt am ersten Tage nach Einlieferung in die Heidelberger medicinische Klinik unter starkem Bluthusten innerhalb 5 Minuten. Klinische Diagnose unsicher. Anatomische Diagnose: Erweichter Tuberkelknoten am Pericard zwischen Aorta und Pulmonalis. Durchbruch durch die Aorta ascendens. Einbruch des dadurch gebildeten Blutsackes (Aneurysma spurium) in die Trachea knapp über der Bifurcation, profuse Blutung in Athem- und Speisewege, Blutaspiration in die Lungen. Concretio recens pericardii. Alte vernarbte tuberculöse Herde in beiden Lungenspitzen, besonders rechts. Tuberculöse Fistel am Sternum. Disseminirte Miliartuberculose der Leber, Nieren, Milz und Lungen. Aehnliche Fälle sind bisher 8—10 beobachtet worden. Eingehende, sorgfältige Epikrise. ZARNIKO.

e II) Stimme und Sprache.

63) **Catharina v. Maltzew. Das Erkennen successiv gegebener musikalischer Intervalle in den äusseren Tonregionen.** *Arch. f. experim. u. klin. Phonetik. Bd. 1. H. 1. S. 86. 1913.*

Zusammenfassende Darstellung einer tonpsychologischen Arbeit, die in der Zeitschr. f. Psychol., Bd. 64, erschienen ist. Aus den Hauptergebnissen sei hervorgehoben: die begründete Annahme eines den Gesetzen des Erinnerns und



Vergessens unterworfenen Schritt- oder Uebergangserlebnisses bei der Intervallbeurteilung, das je häufiger es musikalisch angewandt und je enger der Schritt ist, um so leichter ist. Die wahrgenommenen Tonhöhen weichen in der 4 und 5 gestrichenen Octave von dem ab, was der Schwingungszahl nach zu erwarten ist. Durch dieses „normale Falschhören" sind die Erkennungsfehler mit bedingt.

NADOLECZNY.

64) **E. Lamla. Ueber die Darstellung empirischer Functionen durch Fourier'sche Reihen bei der Klanganalyse.** *Arch. f. experim. u. klin. Phonetik. Bd. 2. H. 1. S. 36. 1913.*

L. zeigt in dieser rein mathematischen Arbeit, wie man die rechnungsmässige Darstellung von Curven bzw. ihrer Gleichung vermittels Fourier'scher Reihen vornimmt.

NADOLECZNY.

65) **Karl Nickel. Die Rachensprache der Kehlkopflosen.** *Zeitschr. f. Kinderforschung. Bd. 18. H. 3 u. 4. S. 158. 1913.*

Kurze Zusammenstellung längst bekannter Thatsachen, die von berufener Seite weit besser dargestellt worden sind.

NADOLECZNY.

66) **Constantin Schneider. Beschreibung eines constructiv veränderten und erweiterten Tonhöhenmessapparats nach Dr. E. A. Mayer und eines neuen Tonhöhenspitzenmarkierapparats.** *Vox 1913. H. 4. S. 193.*

Verf. hat Constructionsänderungen vorgenommen, welche die Fehler des früheren Apparats, sowie Fehler, die durch Abnutzung entstehen, vermeiden und ferner einen Markirapparat construirt, der das Arbeiten mit der Tonhöhenschablone erleichtert.

NADOLECZNY.

67) **G. Panconcelli-Calzia** (Hamburg). **Der Kehltonschreiber Calzia-Schneider.** *Zeitschr. f. Laryng. Bd. 7. S. 341. 1914.*

Das Instrument stellt eine Verfeinerung des Apparates von Krüger-Wirth dar. Abbildung des Apparates. Reproduction mehrerer Curven.

OPPIKOFER.

f) Schilddrüse.

68) **A. E. Livingston. Erfolg der Thyreoidectomie mit nachfolgender Schilddrüsenfütterung auf das Gewicht der Hypophysis bei Kaninchen. (Effect of thyreoidectomy followed by thyreoid feeding on weight of the pituitory in rabbits.)** *Proceedings of the society of experimental biology and hygiene. 17. December 1913.*

In der diesen Gegenstand behandelnden Litteratur wird allgemein angenommen, dass Fortnahme der Schilddrüse eine Gewichtszunahme der Hypophysis zur Folge hat; ob aber diese Gewichtszunahme bewirkt wird durch den Ausfall der inneren Secretion der Schilddrüse oder durch irgend eine andere Ursache, hat bisher nicht festgestellt werden können. Wenn Verfütterung von Schilddrüse an thyreodectomirte Kaninchen die Gewichtszunahme der Hypophyse verhindert, so würde dies zu der Folgerung berechtigen, dass das ausschlaggebende Moment in der inneren Secretion

zu suchen sei. Bei der Gruppe der thyreodectomirten männlichen Thiere scheint dies zuzutreffen, bei ihnen war keine Gewichtszunahme der Hypophyse zu constatiren, solange Schilddrüsensubstanz verfüttert wurde, jedoch stieg das Gewicht der Hypophyse auf das doppelte des normalen, wenn die Schilddrüsenfütterung ausgesetzt wurde. Bei der Gruppe der weiblichen thyreodectomirten Kaninchen jedoch wurde dies Verhalten nicht beobachtet; hier nimmt nach Fortnahme der Schilddrüse die Hypophyse augenscheinlich nicht an Umfang zu, auch wenn keine getrocknete Schilddrüsensubstanz verfüttert wurde. Verf. ist geneigt, dies dadurch zu erklären, dass bei diesen Thieren die Drüsen ungewöhnlich klein sind.

EMIL MAYER (L. JACOBS).

69) **Richard Sielmann** (München). **Casuistischer Beitrag zur Behandlung der Basedow'schen Krankheit mittels Röntgenbestrahlung.** *Münchener med. Wochenschr. No. 43. 1914.*

Unter kritischer Besprechung der einschlägigen Litteratur bespricht S. epikritisch 21 Basedowfälle, die er in den letzten 5 Jahren mit Röntgenstrahlen behandelte. Die grösste Zahl dieser Fälle waren echte Basedowfälle mit den charakteristischen Symptomen, die kleinere umfasste die sogen. „Formes frustes".

Auf Grund seiner Erfahrung kommt Autor zu folgenden Schlussfolgerungen:

„1. Jeder Fall von M. B. ist, nach Versagen der medicamentösen und sonstigen Behandlung, der Röntgentherapie zuzuführen, da bei Beherrschung der Technik Hautschädigungen mit grösster Wahrscheinlichkeit zu vermeiden sind und etwaige Verwachsungen, die eine nachfolgende Operation compliciren, nicht in jedem Falle aufzutreten brauchen.

2. Bei Versagen der Röntgentherapie tritt die Operation in ihre Rechte.

3. Hat auch die Operation keinen vollen Erfolg, ist wiederum Röntgentherapie indicirt."

HECHT.

70) **Girard** (Genf). **Ein Fall von Dysphagie und Dyspnoë in Folge von prätrachealer Verlagerung der Arteria subclavia dextra, gepaart mit Myxödem.** *Revue méd. de la Suisse romande. No. 3. 1914.*

Das Myxödem war Folge von beidseitiger Kropfexstirpation, die wegen oben genannter Beschwerden fälschlich ausgeführt worden war. Diese Störungen wurden dann durch Arteriopexie, d. h. Fixation der Arterie in passender Entfernung von Luft- und Speiseröhre gegen das Sternum hin mittelst eines streifenförmigen Lappens aus dem M. sternomastoideus beseitigt.

Bei retrotrachealem, aber namentlich bei retroösophagealem Verlauf der Subclavia hält G. nur die Unterbindung und Lostrennung der Arterie für das sichere Verfahren.

JONQUIÈRE.

g) Oesophagus.

71) **W. Albrecht** (Berlin). **Ueber das pharyngo-ösophageale Pulsionsdivertikel und seine Operation nach der Goldmann'schen Methode.** *Deutsche med. Wochenschr. No. 22. 1914.*

14 Krankengeschichten aus der Killian'schen Praxis (privaten und poli-



klinischen). Von den 14 Kranken sind 8 mit bestem Erfolg operirt (von Goldmann, Killian, Albrecht).

Das Pulsionsdivertikel entsteht meist aus mechanischen Ursachen, wobei hochsitzender Oesophagospasmus und schlechtes Kauen eine wichtige Rolle spielen. Die Diagnose wird vorzüglich durch die Oesophagoskopie und das Röntgenbild gestellt. Die Operation geschieht am besten nach der von Goldmann angegebenen Methode.

Diese Methode lässt sich kurz folgendermaassen skizziren: Localanäthesie und Scopolamin-Morphium-Dämmerschlaf. Hautschnitt entlang dem vorderen Rande des linken Sternocleidomastoideus. Stumpfes Vordringen in die Tiefe nach Durchtrennung des Omohyoideus, vorbei an der Schilddrüse. Aufsuchen des Divertikels, das zweckmässig durch eine Oesophagusolive vom Mund her vorgedrängt wird. Das Divertikel wird herauspräparirt und an der Basis mit einem nicht zu dicken Seidenfaden abgebunden, seine Spitze mit der Hautwunde vernäht. Der Unterbindungsfaden wird zum oberen Wundwinkel herausgeleitet. Naht bis auf 3—4 cm am oberen Ende. Tamponade. Verband. Nach 8—10 Tagen stösst sich das abgebundene Divertikel ab, es entsteht eine Oesophagusfistel, die sich nach kurzer Zeit spontan schliesst.

ZARNIKO.

72) **H. J. Janeway. Die Frühsymptome des Oesophaguscarcinoms. (The early symptomatology of carcinoma of the esophagus.)** *American journal of med. sciences. April 1914.*

Dysphagie ist oft das erste Symptom, in anderen Fällen Husten oder gesteigerte Schleimsecretion im Rachen, in noch anderen Anorexie. Verf. analysirt 21 Fälle mit dem Ergebniss, dass in allen eine frühzeitigere Diagnose möglich gewesen wäre. Bei den meisten war die wahre Natur der Dysphagie verkannt worden; nur in einer kleinen Zahl der Fälle war die Diagnose früher als 3—4 Monate nach dem Auftreten der Symptome gestellt worden.

EMIL MAYER.

73) **Anschütz** (Kiel). **Pulsionsdivertikel des Oesophagus.** *Berliner klin. Wochenschrift. No. 17. S. 810. 1914.*

Erfolgreiche Operation eines Pulsionsdivertikels am Anfangstheil des Oesophagus in zweizeitiger Operation nach Killian bei einem 48jährigen Mann, der über Schlingbeschwerden klagte und 18 kg an Gewicht verloren hatte.

R. HOFFMANN.

74) **C. Bouhéret. Ueber die radiographische Untersuchung des Speiseröhrenkrebses. (Contribution à l'examen radiologique du cancer de l'oesophage.)** *Dissert. Paris 1913.*

Verf. empfiehlt überall da, wo Verdacht auf eine Speiseröhrenaffection besteht, in erster Linie die Röntgenuntersuchung vorzunehmen. Es wird dann manchmal die Oesophagoskopie wie z. B. bei Aortenaneurysma contraindicirt sein. Die Oesophagoskopie betrachtet B. ebenfalls als werthvoll, aber als ziemlich schwierig und besonderes Studium verlangend; zudem könne die Oesophagoskopie bei nervösen Individuen unmöglich sein, namentlich dann, wenn der Oberkiefer stark vorsteht.

Bei geringer Verengerung der Speiseröhre ist es nicht zweckmässig, Bismuthmilch schlucken zu lassen, da dieselbe zu schnell in den Magen befördert wird; für solche Fälle sind das Verabreichen von Bismuthbrei oder einer grossen Bismuthkapsel zweckmässiger. Sowohl Spasmus als Carcinom können vor dem Röntgenschirm eine Verengerung zeigen; bei Cardiospasmus ist aber bei verschiedenen Untersuchungen die Form der Verengerung eine wechselnde, sodass gleich wie bei der Untersuchung mit der Sonde an einem Tage der Kanal frei und an einem anderen Tage wieder an einer Stelle stenotisch erscheinen kann. (Gerade bei der Differentialdiagnose zwischen Carcinom und Spasmus ist aber die Oesophagoskopie die sicherere Methode als die Röntgenuntersuchung, ein Punkt, auf den Verf. nicht hinweist.)

B. erwähnt auch einige Fälle von hochsitzendem Oesophaguskrebs, bei denen vor dem Röntgenschirm sofort nach Trinken der Bismuthmilch die Verzweigungen des Bronchialbaumes gleich wie bei einem anatomischen Präparat sichtbar wurden, also Fälle mit Oesophagobronchialfistel. Er erwähnt auch einen Fall, bei dem die Bismuthmilch jedenfalls nicht durch die sehr enge Oesophagobronchialfistel, sondern durch den Larynx in die Bronchien eingelaufen ist. Einzelne dieser Fälle ertragen das Hereinfliessen der Bismuthmilch in die Lungen ohne Schädigung, während bei den anderen rasch der Tod eintritt.

OPPIKOFER.

75) **H. Ménard. Die Gastrotomie bei Fremdkörpern der Speiseröhre. (De la gastrotomie pour les corps étrangers de l'oesophage.)** *Dissert. Paris 1912.*

Bei Fremdkörpern der Speiseröhre die Gastrotomie auszuführen, ist heute nur mehr gerechtfertigt, wenn der tiefsitzende Fremdkörper auf ösophagealem Wege nicht hat extrahirt werden können.

OPPIKOFER.

II. Kritiken und Gesellschaftsberichte.

a) Ciro Caldera. L'Ozena con speciale riguardo all' eziologia e terapia. Con 32 figure. Torino. Rosenberg e Sellier. 1914.

Ich will mich darauf beschränken, aus dieser sehr interessanten Monographie, die in ausgezeichneter Weise alles, was wir über den Gegenstand wissen, zusammenfasst, das herauszuheben, was sich auf die persönlichen Untersuchungen des Verfassers bezieht.

In erster Linie hat er Controlversuche zu den Publicationen von Perez angestellt. Er hat in die Randvene des Kaninchenohrs verschiedene Dosen einer Emulsion von Keimen des „Coccobacillus foetidus" injicirt, jedoch waren die Resultate negativ. In keinem der Fälle, in denen er serodiagnostische Untersuchungen angestellt hat, war die Reaction positiv. Er kommt zu dem Schluss, der Bacillus Perez habe keine hämolytischen Eigenschaften. Er hat ferner mit abgestorbenen Culturen Versuche über Cutireaction angestellt und gefunden, dass sowohl bei den Ozaenakranken wie bei den zur Controle geimpften Gesunden nach 24—48 Stunden in gleicher Weise eine Localreaction auftritt, was nicht für eine Specificität der Keime spricht, wenn diese auch dadurch nicht ausgeschlossen wird.

Bei 35 Ozaenafällen, bei denen er das Nasensecret bakterioskopisch untersuchte, fand er 33 mal den Bacillus mucosus Abel und 26 mal den Semidiphtherie-Bacillus, den Belfanti beschrieben hat. Verf. hält keinen dieser Mikroorganismen für den Erreger der Ozaena; Impfversuche auf die Schleimhaut gesunder Nasen fielen negativ aus.

Bei seinen klinischen Untersuchungen hat Verf. vor allem sorgfältige Nachforschungen über einen etwaigen Zusammenhang der Erkrankung mit Syphilis, Tuberculose und Status lymphaticus angestellt; auch die Frage eines Zusammenhanges mit Nebenhöhlenerkrankungen und localisirter Knochennekrose hat er in ernstliche Erwägung gezogen. Unter 30 sehr genau beobachteten Fällen bestand nur in einem gleichzeitig hereditäre Lues; in allen anderen bestand kein Anzeichen für einen solchen Zusammenhang, sodass Verf. eine ursächliche Beziehung zwischen Lues und Ozaena leugnet. Ebenso beantwortet er die Frage eines Zusammenhanges zwischen Tuberculose und Ozaena in negativem Sinne. Bei 60 Ozaenakranken fand er nur in 2 Fällen tuberculöse Lungenveränderungen; die Tuberculinreaction fiel in 14 Fällen positiv aus. Er nimmt höchstens an, dass eine Ozaena, die sich bei schwächlichen und mit exsudativer Diathese behafteten Individuen entwickelt, dazu beitragen kann, das Terrain für eine weitere Entwicklung der Tuberculose vorzubereiten. Dagegen hat Verf. den Status lymphaticus bei Ozaenakranken in sehr auffallender Häufigkeit gefunden. Er sagt: „Es giebt keinen Ozaenakranken, der nicht vergrösserte Lymphdrüsen am Halse oder in der Achselhöhle oder in der Leistenbeuge darbietet, der nicht verdickte, geschwollene Lippen hat, eine gewisse Entwicklung des Fettpolsters darbietet und gleichzeitig eine Schlaffheit, eine Pastosität der Gewebe, die entfernt an Myxödem erinnert." Bei drei seiner Kranken hat Verf. Blutuntersuchungen angestellt und die Angabe Masini's bestätigen können, dass eine relative Armuth an rothen Blutkörperchen vorhanden ist und ein ausgesprochenes Vorwiegen der weissen Elemente, wie man es bei exsudativer Diathese findet.

Was den eventuellen Zusammenhang der Ozaena mit Nebenhöhlenaffectionen anbelangt, so kommt Verf. auf Grund seiner Beobachtungen dazu, anzunehmen, dass Complicationen seitens der Nebenhöhlen bei Ozaena ein ziemlich häufiges Vorkommniss sind, dass aber andererseits nicht begründeterweise behauptet werden könne, die Ozaena habe ihre Ursache in einer Nebenhöhlenerkrankung; man würde dabei Wirkung und Ursache verwechseln. Er hat in den untersuchten Fällen auch niemals das Vorhandensein einer Osteitis des Siebbeins feststellen können. Dagegen kann Verf. auf Grund seiner Beobachtungen bestätigen, dass die Ozaena vorwiegend beim weiblichen Geschlecht und bei brachiocephalen und chamaeprosopen Individuen vorkommt, damit ist er aber durchaus nicht geneigt, die Theorie als richtig anzuerkennen, nach der die Ozaena von der anatomischen Configuration des Schädelskeletts abhängen soll. Er hat mehr als einmal Gelegenheit gehabt, das Vorkommen der Ozaena auch bei Dolichocephalen festzustellen, was nicht denkbar wäre, wenn man von einer anatomischen und mechanischen Aetiologie der Ozaena ausgeht.

Verf. hat schliesslich der Frage von der Infectiosität der Ozaena seine Auf-

merksamkeit zugewandt. Von 35 Familien von Ozaenakranken hat er nur in 5 das Vorhandensein von mehr als einem Kranken constatiren können; in keiner erreichte die Zahl der Ozaenafälle die von Perez angegebenen auffallend hohen Ziffern. Auf Grund seiner Beobachtungen und Erwägungen kommt Verf. zu dem Schluss, dass die Contagiosität der Ozaena bisher nicht in absoluter Weise nachgewiesen sei. Der Nachweis von besonderen Mikroorganismen in den Borken berechtigt nicht zu einem Rückschluss auf die bakterielle Natur der Krankheit und die Specificität der Keime. Nach dem gegenwärtigen Stand unseres Wissens sei die Ozaena nicht als eine contagiöse Erkrankung bakterieller Natur anzusehen; man könne sie vielmehr für eine constitutionelle Affection halten, ähnlich dem Lymphatismus.

Verf. hat an der Klinik von Gradenigo in Turin seit mehreren Jahren folgende Art der Behandlung bei Ozaena eingeschlagen. Die Borken werden durch Spülungen mit einer Gummibirne entfernt. Als Spülflüssigkeit hat er in letzter Zeit eine 5—15proc. Lösung von Borothymol gebraucht (eine von Wiechmann in Florenz in den Handel gebrachte Flüssigkeit von folgender Zusammensetzung: Natr. bor. neutr. 3,5, Natr. bicarb. 1,5, Natr. benzoic. 1,0, Thymol 0,075, Menthol 0,06, Eucalyptol 0,05, Ol. Gaultheriae 0,04, Alcohol 4,0, Glycerin 30,0, Aq. ad 100,0). Er hat auch durch Einlegen von Tampons, die mit Wasserstoffsuperoxydlösung getränkt waren, gute Reinigung der Nase bewirkt; nachdem auf diese Weise der Foetor herabgesetzt war, hat er Tampons eingelegt, die mit einer 10proc. Protargol-Vaselinsalbe getränkt waren. Gern wurde auch von seinen Patienten eine Lösung zur Verstäubung mittels des Parke-Davis'schen Zerstäubers angewandt: Menthol. 0,6, Chloretoninhalant 10,0, Paraffin. liquid. 100,0. Auch mit der Anwendung der Milchfermente hat Verf. gute Resultate erzielt. Mit sehr gutem Erfolg hat er auch die Trockeninhalationen von Aqua Salsamaggiore nach Stefanini-Gradenigo angewandt. Mit besonderer Vorliebe wendet Verf. die Paraffininjectionen an, die er unter die Schleimhaut der atrophischen Muscheln macht; er hat zu diesem Zweck eine besondere Spritze und auch eine eigene Methode der Zubereitung des Paraffins angegeben, die im Wesentlichen darin besteht, dass dem Paraffin von 52—55° Schmelzpunkt, während es sich an der Grenze des Starrwerdens befindet, 10pCt. Schwefeläther zugesetzt werden. Er hat in einigen Fällen erhebliche Besserungen gesehen, kann jedoch keine Heilungen verzeichnen, was wohl darauf beruht, dass er nur mit sehr vorgeschrittenen Fällen zu thun hatte. Neben der Localbehandlung empfiehlt er vor allem Jodgebrauch, besonders Anwendung in subcutanen Injectionen. Calamida.

---

b) Berliner Laryngologische Gesellschaft.

Sitzung vom 16. Januar 1914.

Der Vorstand wird wiedergewählt; an Stelle von Grabower wird Gutzmann zum Schriftführer gewählt, zum stellvertretenden Schriftführer wird Finder gewählt.

Aus Anlass des 25jährigen Bestehens der Gesellschaft wird eine grössere Anzahl von Laryngologen des Auslandes zu Ehrenmitgliedern bzw. zu correspondirenden Mitgliedern erwählt.

Discussion über die Mittheilung des Herrn Killian: Ueber die Strahlenbehandlung.

Killian resumirt seine Mittheilungen in der vorigen Sitzung und zeigt einen neuen Fall von Lymphosarkom in Nase und Rachen vor der Behandlung mit Mesothorium.

Kuttner hat einen Fall von inoperablem Larynxcarcinom mit Radium behandelt, hat jedoch in diesem Fall keine Heilwirkung gesehen.

H. Meyer behandelt zur Zeit einen Fall von Recidiv eines Oberkiefercarcinoms nach Operation mit Radium; das Carcinom ist zurückgegangen.

Discussion über den Vortrag von A. Blumenthal: Beiträge zur Erkrankung der Rachenmandel.

Halle glaubt nicht, dass Exostosen am Foramen magnum ein Hinderniss bei der Adenoidenoperation abgeben. Er hat vielmehr Störungen beobachtet, hervorgerufen durch die Haltung der Kinder bei der Operation. Bei der gewöhnlichen Haltung — wobei das Kind vom Wärter gehalten wird und der Operateur davor sitzt — springt der Atlas sehr deutlich hervor, wie H. an einer Röntgenaufnahme demonstrirt; wenn jedoch das Kind erhöht gesetzt wird und der Arzt vor ihm kniet, so wird der Nasenrachenraum gestreckt. Diese Position bietet auch noch den Vortheil, dass das Blut nach vorn abfliesst.

Gutzmann demonstrirt einen fünfjährigen Knaben mit im Entstehen begriffener habitueller inspiratorischer Stimme. Es handelt sich um einen Stotterer, der herausgefunden hat, dass er nicht zu stottern braucht, wenn er inspiratorisch spricht.

Jacques Joseph: Zur totalen Rhinoplastik.

J. stellt eine Pat. im ersten Stadium der totalen Rhinoplastik vor. Es ist die italienische Methode angewandt, jedoch in der von J. modificirten Form, d. h. es ist die Schnittführung am Arm geändert und zweitens die Verbandtechnik erheblich vereinfacht. Der Verband wird jetzt so angelegt, dass er nur den Kopf und Oberarm umfasst, dagegen Rumpf, Hand und Unterarm völlig frei lässt. J. verwendet keinen Gips, sondern nur Stärkebinden. J. hat die von ihm modificirte italienische Methode in 16 Fällen angewandt und in keinem dieser Fälle eine gefährliche Complication erlebt. In allen Fällen ist die Anheilung der Armhaut an die Gesichtshaut erfolgt. Die Pat. haben keine Schmerzen, gehen bereits vier Tage nach der Operation frei umher. Für den völligen Ersatz der Nasenhaut empfiehlt es sich, den transplantirten Lappen erst 3 Wochen nach der Operation abzutrennen, da man erst dann die vollständige faciale Vitalität des Lappens, auf die es ja ankommt, voraussetzen kann. Die Athmung durch die neugebildete Nase ist ausreichend, wenn man ein knöchernes Septum bildet und die Nasenlöcher in plastischer Weise, d. h. mit innerer Hautauskleidung bildet.

Sitzung vom 13. Februar 1914.

Aus Anlass der Feier des 25jährigen Bestehens der Gesellschaft wird eine Festsitzung abgehalten. Als Vertreter der Berliner medicinischen Facultät nimmt Herr Waldeyer an ihr theil, die verschiedenen medicinischen Vereine und Gesellschaften haben Vertreter entsandt; anwesend sind ferner die Herren St. Clair Thomson, Dundas Grant und Brown Kelly, sowie aus Kopenhagen Herr Mygind.

Herr Heymann erstattet einen Bericht über die historische Entwicklung der Gesellschaft in den verflossenen 25 Jahren.

Sodann hielt Herr Killian einen Vortrag über die wissenschaftlichen Leistungen der Gesellschaft und ihre Mitwirkung an der Entwickelung der Laryngologie.

Sitzung vom 15. Mai 1914.

Der Vorsitzende gedenkt des vor einigen Monaten gestorbenen langjährigen Mitgliedes und Schriftführers der Gesellschaft Heinrich Grabower.

Gutzmann erstattet einen Bericht über den ersten internationalen Congress für experimentelle Phonetik zu Hamburg und die im Anschluss daran erfolgte Gründung einer Deutschen Gesellschaft für experimentelle Phonetik.

Blumenthal: Kurze Mittheilung zur Therapie der Larynxtuberculose.

B. ist mit den Alkoholinjectionen in den N. laryngeus superior resp. der Resection des Nerven bei Dysphagie nicht zufrieden, da nach diesen Maassnahmen schwere Sensibilitätsstörungen entständen. Ausser dem mangelhaften Ergebniss der Anästhesirungsversuche kommt noch hinzu, dass die active Thätigkeit des Schluckens eine erhebliche Anstrengung für den schwer erkrankten Kehlkopf bedeutet. Eine Entlastung nach dieser Richtung ist nur durch künstliche Ernährung möglich und zwar schien B. eine Fistel im oberen Speisekanal dafür das beste zu sein. Er hat daher zusammen mit einem Chirurgen in einem einschlägigen Fall eine Oesophagostomie angelegt. Es wurde als Hautschnitt ein Parallelschnitt am Rande des linken M. sternocleidomastoideus angelegt und von diesem aus Thürflügelschnitte nach beiden Seiten. Nach Resection der linken Schilddrüsenhälfte wurde der Oesophagus unterhalb des Schildknorpels eröffnet und die Ränder mit den beiden Hautflügellappen vernäht. Pat. wird seit 6 Wochen durch sein Oesophagostoma hinreichend ernährt. Leichter wäre es, ohne Schilddrüsenresection, nur mit Unterbindung der oberen Schilddrüsengefässe, den Oesophagus dicht über dem Oesophagusmund hinter dem Schildknorpel zu eröffnen. Diese Hypopharyngostomia lateralis hat er bisher nur an der Leiche gemacht, beabsichtigt aber, sie im nächsten einschlägigen Fall am Lebenden zu machen.

Finder wendet sich dagegen, derartige eingreifende Operation lediglich zur Behebung eines — wenn auch noch so quälenden — Symptoms bei schwer



kachectischen, zum Theil bereits sub finem vitae befindlichen Kranken zu machen. Er ist mit den Alkoholinjectionen in den N. laryngeus superior sehr zufrieden und ist meist im Stande gewesen, damit den Pat. über die Zeit der Dysphagie hinfortzuhelfen. Dauernde schwere Sensibilitätsstörungen hat er nach der Alkoholinjection nie gesehen, höchstens ganz vorübergehendes Verschlucken beim Trinken. Beim Versagen der Alkoholinjection empfiehlt er einen Versuch mit der Resection des N. laryngeus sup., die im Vergleich mit der von Blumenthal vorgeschlagenen Operation nur einen ganz geringfügigen Eingriff bedeute und mit der besonders an der Moure'schen Klinik gute Resultate erzielt worden sind.

Blumenthal hält demgegenüber daran fest, dass die Alkoholisation und noch mehr die Resection des N. laryngeus superior zu schweren Sensibilitätsstörungen führt. Die von ihm vorgeschlagene Hypopharyngostomie stelle keinen schweren Angriff dar, da der Hypopharynx ziemlich bequem unter der Hautdecke zu erreichen sei.

P. Schoetz: Ausgedehnte Geschwürsbildung in den Halsorganen.

S. stellt eine 18jährige Pat., die vor 3—4 Jahren wegen Geschwürsbildung im Halse, an der sie noch heute leidet, auf die Klinik für Geschlechtskranke der Charité gebracht wurde; sie erhielt intramusculäre Einspritzungen, vermutlich Hg, danach verschlechterte sich jedoch der Zustand, sie wurde weiter mit Pinselungen und dann $^3/_4$ Jahr lang mit örtlichen Röntgenbestrahlungen behandelt, aber ohne jeden Erfolg. Pat. kam zu Schoetz mit einer Ulcerationsfläche, die von der Mitte des harten Gaumens beginnend, über das ganze Velum und die Tonsillen nach oben bis in den Nasenrachenraum, nach unten bis auf die Stimmbänder hinabreicht. Der ganze Larynxeingang stellt ein grosses, flaches, eitrig belegtes Geschwür dar. An den Lungen nichts, keine Tuberkelbacillen im Sputum, noch im Ausstrich; Wassermann negativ; keine Anzeichen von Kachexie. Die Frage ist, ob hier Lues acquisita oder hereditaria, Tuberculose, Lues oder eine Mischinfection vorliegt. Pat. hat Jodkali bekommen, ist nach Pfannenstill und mit Ulsanin, schliesslich auch mit Sonnenstrahlen behandelt worden. Es ist eine Besserung insofern eingetreten, als die Geschwüre kleiner geworden sind, die Secretion weniger abundant ist.

Davidsohn hat vor einer Reihe von Jahren einen Fall vorgestellt, der ganz analog war und für Lupus angesprochen wurde.

Killian hat ebenfalls Jahre lang einen sehr ähnlichen Fall behandelt, den er dann später durch Salvarsaninjection geheilt wiedergesehen hat. Er unterscheidet an seiner Klinik schon lange die lupöse Form der Spätsyphilis.

Killian: Zur Technik der Septumoperation.

Bei Septumoperationen entsteht oft, namentlich bei älteren Individuen, eine Blutung, wenn man das vordere Ende des Vomer entfernt; die Blutung stammt aus einer Knochenvene, die durch den Canalis naso-palatinus hindurchzieht. K. empfiehlt, um dieser Blutung vorzubeugen, dass man nach vorheriger Cocainisirung

des vorderen Gaumens eine Novocain-Adrenalinlösung direct in den Canalis incisivus injicirt. Er hat dies Verfahren seit einem Jahre mit bestem Erfolg geübt.

Peyser: Die Anästhesirung durch den Canalis incisivus geschieht auch bei der Leitungsanästhesie der sogenannten vier Punkte, wie man sie bei der Kieferhöhlenoperation anwendet. Er bedient sich dazu der sogenannten Freyensteinspritze.

Blumenthal: Anatomische Beiträge zur endonasalen Hypophysisoperation.

B. hat an einer Reihe von Leichenschädeln die wechselnde Beziehung des Hypophysenlagers zur Keilbeinhöhle nachgewiesen. Das Hypophysenlager wurde zum Zweck deutlicherer Darstellung mit Staniol ausgekleidet. Um die Keilbeinhöhlen deutlich zu markiren, wurde in jede Höhle eine Sonde bis zur hinteren Wand vorgeschoben, in dieser Stellung fixirt und die Aufnahme gemacht. Mit diesem Hilfsmittel, das nach der üblichen Voroperation, nämlich der Freilegung der Keilbeinhöhlen, bequem beim Lebenden benutzt werden kann, ist die genaue Lage des Türkensattels vom Röntgenogramm leicht abzulesen. Auf Lichtbildern sieht man, wie die Hypophysis zu den verschiedenen Wänden der Keilbeinhöhlen in nahe oder gar keine Beziehungen tritt.

A. Meyer: Am Leichenschädel kann man sehr gut sich darüber orientiren, wie variabel die Beziehungen der Keilbeinhöhle zur Hypophysis sind und dass es bisweilen sehr schwer sein muss, die Hypophysis von der Keilbeinhöhle aus zu erreichen. Kein Operateur wird wohl beim Lebenden die Hypophysis in Angriff nehmen, ohne sich vorher durch Röntgenbilder über ihre Lage informirt zu haben.

Halle legt differentialdiagnostisch den Hauptwerth auf die Röntgenplatte und vor allem auf solche im seitlichen Durchschnitt. Er hat in einem Fall auf Grund der Röntgenbilder die Operation abgelehnt, obwohl die neurologische Untersuchung sehr für Hypophysistumor sprach. Als der Chirurg operirte — vom Munde aus — und die Pat. zu Grunde ging, stellte sich heraus, dass die Hypophysis ganz gesund war.

West hat in den letzten 2 Jahren an der Klinik von Silex 5 Fälle operirt und hat — nach vorhergehender Orientierung auf dem Röntgenbild — niemals Schwierigkeiten gehabt, festzustellen, wo er den Schädel eröffnen sollte. Die schwierigen Fälle sind die, wo die Sella turcica so weit vorgedrungen ist, dass die beiden Platten, die von der Schädelbasis und der Keilbeinhöhle, so nahe aneinander liegen, dass eine Keilbeinstanze nicht dazwischen eingeführt werden kann. In diesen Fällen muss man die vordere Keilbeinhöhle mit dem Meissel fortnehmen.

Kuttner: Man sieht zwar bei sehr vielen alten Hypophysentumoren eine Verbreiterung der Sella turcica, man sieht eine Verdünnung der vorderen, manchmal auch der hinteren Türkensattellehne, aber es giebt auch eine ganze Anzahl von Hypophysentumoren — und das sind gerade die verhängnissvollsten —, die sich nur nach oben entwickeln, sodass sie auf dem Röntgenbild gar keine Veränderungen



hervorrufen. Bei diesen Fällen leistet das Radiogramm nichts, ihre operative Behandlung ist aussichtslos.

Schmidt-Hackenberg: Nicht nur die Vergrösserung der Sella turcica deutet auf einen Hypophysentumor; es giebt noch ein Symptom, das nie im Stich lässt, nämlich dass die Processus clinoidei posteriores, die im normalen Schädel ein wenig nach vorn geneigt sind, im Röntgenbild bei Hypophysentumor senkrecht nach oben oder sogar nach hinten stehen.

Weingärtner empfiehlt die stereoskopischen Röntgenaufnahmen, die den einwandfreiesten Aufschluss über die Beziehungen zwischen Sella turcica und Hypophysis geben. Vor der Bewerthung der Bilder nach Sondeneinführung warnt er, da eine ausserordentlich exacte Technik dazu gehört, um die Lagebeziehungen zwischen eingeführter Sonde und Umgebung genau zu studiren. Es können da auf dem Röntgenbilde sehr leicht Täuschungen entstehen.

Blumenthal hält daran fest, dass die Röntgenbilder mit Sonde genaueren Aufschluss geben können als die ohne Sonde. Ohne Sonde kann es passiren, dass man vielleicht einen Raum für die Keilbeinhöhle hält, der in Wirklichkeit eine Siebbeinzelle ist.

Gutzmann.

---

c) Rumänische Oto-Rhino-Laryngologische Gesellschaft.

Sitzung vom 14. Januar 1914.

Vorsitzender: H. Neumann.

Seligmann: Syphilis der Nase.

26jähriger Mann, hatte einen Schanker, der angeblich von selbst heilte. Als er sich im Juni 1913 mit der rumänischen Armee in Bulgarien befand, bekam er einen Schnupfen, der ihn nicht mehr verliess, mit Kopfschmerzen und Nasenverstopfung. Im October bekam er vier Neosalvarsaninjectionen, ohne Erfolg, im nächsten Monat einige Injectionen von grauem Oel, gleichfalls ohne Erfolg. Als S. ihn im December sah, fand er die Nasenschleimhaut verdickt, Foetor aus der rechten Nase. Es wurde eine Perforation im hinteren Theil des Septums gefunden. Es wurde nun eine Jodtherapie eingeleitet, darauf deutliche Besserung, Ausstossung einiger Knochensegmente. Hg und Neosalvarsan hatten also in diesem Fall versagt, nur Jod hatte sich als wirksam erwiesen.

Seligmann: Abscess der Nasenscheidewand.

Acht Tage bevor S. den Pat. zu Gesicht bekam, war der 2. linke Incisivus extrahirt worden; es war Eiter in der Alveole gewesen. Die Incision des Septumabscesses ergab reichlich Eiter und mit der Sonde fühlte man rauhen Knochen. Es war also ein Septumabscess entstanden durch einen Zahnabscess.

Sitzung vom 4. Februar 1914.

Costiniu: Carcinom des Ohres.

Matianu: Sarkom der Submaxillardrüse.

64jähriger Mann; seit 3 Jahren häufige Heiserkeit; seit einem Jahre völlige Heiserkeit. Auf der linken Halsseite ein orangegrosser Tumor, hart und indolent.

Epiglottis und Larynx seitlich comprimirt und durch den Tumor deformirt. Allgemeinzustand gut.

Costiniu räth zur Anwendung von Radium.

Sitzung vom 4. März 1914.

H. Neumann: Chronische Eiterung in einer getheilten Oberkieferhöhle.

Es handelte sich um eine chronische rechtsseitige Highmorhöhleneiterung; Probepunction positiv. Radiographie zeigt, dass die innere Partie der Höhle dunkel, die äussere Partie durchgängig, in Kammern getheilt ist und wahrscheinlich Flüssigkeit enthält. Es ist nicht genau festzustellen, ob die Kammern mit einander communiciren und in welcher Richtung. Operation nach Caldwell-Luc beabsichtigt.

Seligmann: Fibrolysin bei Oesophagusstricturen.

S. stellt eine 30jährige Pat. vor mit Oesophagusstrictur infolge Laugenverätzung. Vor 2 Jahren machte S. bei ihr Dilatationen mit der Sonde und kam allmählich von No. 14 bis No. 21; gleichzeitig wurden 20 Tage lang alle 2 Tage Injectionen mit Fibrolysin gemacht. Das Resultat war gut. Vor 10 Tagen kam Pat. mit neuen Symptomen der Speiseröhrenverengerung. Sonde No. 14 passirte nur mit Schwierigkeit. Es wird dieselbe Behandlung wie früher eingeschlagen. S. hält diese Behandlung für die beste, wenn ein chirurgischer Eingriff von den Patienten verweigert wird. Jedoch müssen die Sondirung und Fibrolysininjectionen alle Jahre oder sogar zweimal im Jahre wiederholt werden, obwohl im vorliegenden Fall der Effect zwei Jahre lang angehalten hat.

Mayersohn: Nasenpolyp von ungewöhnlicher Grösse.

Der Polyp war 15 cm lang und $1^1/_2$ cm breit, in der Mitte eingeschnürt. Er hatte in der linken Nase eines Bauern gesessen; sie war völlig verlegt von einem enormen solitären Polypen, der von der linken Muschel entspringend, das Septum nach rechts verdrängt hatte und aus der Choane herausgewachsen war.

L. Mayersohn.

III. Briefkasten.

A. Mermod †.

Im Alter von 53 Jahren starb am 15. Januar in St. Croix (Kanton Waadt) der Professor der Laryngologie und Ohrenheilkunde an der Universität Lausanne Professor Dr. Arthur Mermod.

Redactionswechsel.

Geh. Medicinalrath Prof. A. Denker in Halle bittet, davon Kenntniss zu nehmen, dass er der an ihn ergangenen Aufforderung der Verlagsbuchhandlung F. C. W. Vogel entsprechend, am 1. Januar 1915 die Redaction des Archivs für Ohrenheilkunde übernommen hat und dass zu gleicher Zeit das Archiv für Ohrenheilkunde zu einem Archiv für Ohren-, Nasen- und Kehlkopfheilkunde und die angrenzenden Gebiete erweitert worden ist.



Personalnachrichten.

Im Alter von über 70 Jahren starb in Berlin der Specialarzt für Ohren-, Hals- und Nasenleiden Dr. Ludwig Löwe. Er war von Haus aus Anatom und hat auch einen ausgezeichneten anatomischen Atlas herausgegeben. Auf rhinologischem Gebiet hat sich L. bekannt gemacht durch die von ihm angegebene Freilegung des Naseninnern vom Munde aus, die sogenannte „Decortication des Gesichtsskeletts“; diese — für maligne Neubildungen wohl geeignete — Operationsmethode ist ebenso wie eine von L. angegebene Methode zur Freilegung der Hypophysis vom anatomischen Standpunkt aus interessant erdacht und technisch gut ausgebaut, hat aber in die Praxis sich keinen Eingang verschaffen können.

Dr. Johann Lang hat sich als Privatdocent für Oto-Rhino-Laryngologie an der tschechischen Universität in Prag habilitirt.

Dr. S. Citelli wurde zum ausserordentlichen Professor für Hals-, Nasen- und Ohrenheilkunde an der Universität Catania ernannt.

Für die Redaction verantwortlich Prof. Dr. G. Finder, Charlottenburg, Augsburger Str. 38.
Druck von L. Schumacher, Berlin N. 4.

Semon's

Internationales Centralblatt

für

Laryngologie, Rhinologie

und verwandte Wissenschaften.

Jahrgang XXXI. Berlin, März. 1915. No. 3.

I. Prof. Dr. A. Mermod †.

Unser ausgezeichneter College Arthur Mermod, Professor und Director der laryngo-otologischen Klinik an der Universität Lausanne, starb am 12. Januar d. J. im 63. Lebensjahre an einer langsam verlaufenden Pericarditis exsudativa mit Pneumonie, viel zu früh für die von ihm eifrig geförderte Wissenschaft, für seine ihn aufrichtig betrauernden Collegen und Freunde und für die leidende Menschheit. Das Uebermaass seiner Thätigkeit war gewiss mit schuld an seinem frühzeitigem Ende. Seine äusserst geschickte Hand und sein liebenswürdiger Charakter hatten ihm seit Jahrzehnten eine so gewaltige Praxis, nicht nur unter seinen Landsleuten, sondern beim internationalen Publikum verschafft, dass es kaum zu begreifen war, wie ein Einziger ihr gerecht werden und dazu noch eine grosse literarische und intensive Forscherarbeit bewältigen konnte. Die Aufzählung seiner Schriften am Schlusse macht die Emsigkeit seines Schaffens ersichtlich.

Auch seine Lehrthätigkeit war äusserst fruchtbar, und zahlreiche Schüler, für die er stets ein gewissenhafter und freundlicher Berather war, sind in seine Fusstapfen getreten.

Sein Verhältniss zu den Fachgenossen war immer das denkbar beste. Konnte er einem Collegen einen Dienst erweisen, so brauchte dieser gewiss nicht lange darauf zu warten.



Wie frisch sahen wir ihn noch gerade vor einem Jahr bei der endgültig constituirenden Versammlung der Gesellschaft schweizerischer Hals- und Ohrenärzte am 8. Februar in Lausanne, an deren Verhandlungen er sich mit Vorstellung eines reichen Materials aus seiner Klinik betheiligte; auch bei dieser Gelegenheit liess er seine Person ganz in den Hintergrund treten und entfaltete jedem gegenüber die ganze ihn auszeichnende Liebenswürdigkeit.

Mermod stammt aus den Waadtländer Bergen, wo er 1852 in Sainte Croix als Sohn eines Uhrmachers zur Welt kam. Nach Absolvirung der Schule trat er in die Lehre zu einem Apotheker. Doch vertauschte er dieses Studium bald mit dem der Medicin, welches er in Erlangen, Jena, Strassburg und Bern absolvirte, vielfach von seinen Lehrern ausgezeichnet. Im Jahre 1878 schloss er sein Studium in Genf ab und brachte daselbst ungefähr zwei Jahre als Assistent an verschiedenen Kliniken zu, worauf er sich in Sainte Croix und bald darauf in Yverdon niederliess. In letztgenanntem Orte, der durch seine Schwefelthermen bekannt ist, erwachte seine Vorliebe für die Oto-Rhino-Laryngologie; er bildete sich im Winter 1880/81 bei Schrötter und Politzer in Wien in diesem Fach weiter aus; ich lernte ihn dort als einen geistig sehr lebhaften und seinem Studium mit Feuereifer ergebenen jungen Mann kennen. Nach dem Aufenthalt in Wien prakticirte er noch 20 Jahre, bis 1902 in Yverdon, zunächst als allgemeiner Arzt, bald aber immer mehr und später ausschliesslich als Laryngo-Otologe und als Badearzt. In diese Zeit fällt der Beginn seiner fruchtbaren specialistischen Thätigkeit und seiner literarischen Publicationen, durch die er Yverdon als Badeort bekannt machte und sich selbst einen weit verbreiteten Ruf als Specialarzt für die Luftwege verschaffte.

Aus seiner in dieser Zeit geschlossenen Ehe mit Frl. Damare, der Tochter eines verdienstvollen Collegen in Cheubres, entsprossen zwei Kinder, ein Sohn, der sich der schönen Literatur widmet, und eine Tochter, welche eine sehr talentvolle Pianistin sein soll.

1902 wurde er durch die medicinische Facultät in Lausanne als Nachfolger von M. Secreton, der sich in seinem Fach einen ausgezeichneten Namen gemacht hatte, auf den Lehrstuhl für Hals-, Nasen- und Ohrenkrankheiten berufen. Diesem Rufe folgte er aber erst 1903 nach mehrmonatiger Unschlüssigkeit, da ihm Yverdon und dessen Bevölkerung sehr ans Herz gewachsen waren. In seiner hervorragenden Stellung in der berühmten Fremdenstadt Lausanne gelangte Mermod durch seine ärztlichen Eigenschaften und seine riesige Arbeitskraft zu einem wirklichen Weltruf. Hier erreichte seine literarische Production ihren Höhepunkt, hier veröffentlichte er eine Anzahl wichtiger und auf sein Fach befruchtend wirkender Arbeiten, unter denen nur an die über die galvanokaustische Behandlung

der Kehlkopftuberculose erinnert sei; hier konnte er seine Beobachtungen aufbauen auf den Erfahrungen, die er aus einem reichen, ihm aus der ganzen Welt zuströmenden Material schöpfte.

Sein Schwanken bei der Annahme des Lehrstuhls in Lausanne, für den er doch der geeignetste Mann war, entsprang dem vortrefflichen Charakter Mermod's. Denn er war nicht nur ein hervorragender Arzt und Gelehrter, sondern auch ein bedeutender Mensch im besten Sinne des Wortes. Er behandelte Reich und Arm ohne jeglichen Unterschied und war auch sonst ein Wohlthäter für die Bedürftigen. Daher kam es, dass, wo er auch sein mochte, die Menschen mit grosser Liebe an ihm hingen und das Verhältniss zu ihnen ein schwer zu lösendes wurde.

Ich möchte das Lebensbild des Verstorbenen mit der Erwähnung einer Begebenheit schliessen, die für seine Energie, sein Selbstvertrauen höchst charakteristisch ist und jene Geschicklichkeit, die den Grund für seine operativen Erfolge abgab, in das hellste Licht setzt:

In der ersten Hälfte seiner Wirkungszeit in Yverdon, in den 80er Jahren war es, dass Mermod seine Stimme verlor. Durch Autolaryngoskopie fand er an dem einen Stimmband einen kleinen Polypen. Er reiste zu Moriz Schmidt nach Frankfurt, der seine Diagnose bestätigte und ihm die Entfernung des Geschwülstchens vorschlug. Mermod nahm jedoch dieses Anerbieten nicht an, sondern reiste nach Hause, construirte sich eine besondere Combination von Spiegeln und entfernte mit seiner wunderbar leichten Hand seinen Stimmbandpolypen vollständig. Die Geschwulst erwies sich nach einigen bangen Tagen des Wartens auf Antwort vom pathologischen Institut — es war die Zeit der Kaiser-Friedrichtragödie — glücklicher Weise als eine gutartige Wucherung. Jonquière (Bern).

Mermod's Arbeiten.

(Nach einer Zusammenstellung seines Assistenten Dr. Barrand.)

1. Note sur les végétations adénoides du pharynx nasal et leur traitement. Revue médicale de la Suisse romande. Mai 1885.
2. De l'électrolyse dans le traitement de quelques affections de la peau et des muqueuses. Idem. Février 1885.
3. Otorrhée et acide borique. Idem. Août 1885.
4. Dilatation diffuse de l'oesophage sans rétrécissement organique. Idem. Mai 1887.
5. Sarcome du maxillaire supérieur gauche, guérison par l'électrolyse. Idem. Juin 1888.
6. Larynx et cocaine. Idem. Juin 1889.
7. Mening-encéphalite consécutive à l'exploration d'un soi-disant sinus frontal. Annales des maladies de l'oreille et du larynx. Avril 1896.
8. Un miroir laryngendoscopique. Idem. Juin 1898.
9. L'empyème du sinus maxillaire. Revue méd. de la Suisse romande. Avril 1894.



10. Electrolyse endolaryngée. Idem. Mai 1900.
11. Une modification du speculum pneumatique de Siegle. Annales des maladies de l'oreille et du larynx. Septembre 1904.
12. Du traitement chirurgical de la tuberculose laryngée, en particulier par la galvanocautérisation. Archives internationales de laryngologie, d'otologie et de rhinologie. Nos. Septembre, October, Novembre et Décembre 1904.
13. Une nouvelle pince rétro-nasale. Idem. Septembre 1905.
14. Leptoméningite après une opération de Killian. Idem. Juillet-Août 1905.
15. Un nouveau releveur de l'épiglotte. Annales des maladies de l'oreille etc. Octobre 1906.
16. Quelques réflexions au sujet de la sinusite maxillaire chronique et de sa cure radicale. Idem 1907. T. 33. No. 1.
17. De l'oesophagite phlegmoneuse. Archives internationales etc. Juin 1908.
18. Résection sous muqueuse de la cloison et ozène. Sonderabdruck aus Verhandlungen des ersten Internat. Laryngo-Rhinologen-Congr. in Wien. Avril 1908.
19. Collection liquide à corpuscules de myéline des sinus frontaux, erreur de diagnostic avec une tumeur maligne. Archives internationales etc. Septembre-Octobre 1909.
20. Quelques inconvénients de la résection sous muqueuse de la cloison nasale. Bulletin de laryngologie, otologie, rhinologie. Juillet 1909.
21. Hygiène de l'oreille, de la gorge et du nez. Petite bibliothèque d'hygiène, Collection Payot. 1909.
22. La voix et son hygiène. Idem. 1910.
23. Le redressement de l'épiglotte dans les interventions endolaryngées. La presse oto-laryngologique belge. Janvier 1910.
24. La méthode d'aspiration dans la sinusite frontale comparée aux autres moyens de diagnostic. Archives internationales etc. Novembre-Décembre 1910.
25. Comment remédier à l'écartement du pavillon de l'oreille. Annales des maladies etc. Octobre 1911.
26. Tonsillectomie ou galvanocautère. Archives internationales etc. Septembre-Octobre 1911.
27. Est-il bon d'enlever les amygdales. Revue médicale de la Suisse romande. Décembre 1911.
28. Propulsion de la langue dans la laryngoscopie indirecte. Archives internationales etc. Septembre-Octobre 1912.
29. Que peut l'électrolyse dans le cancer endolaryngé. Revue hebdomadaire de laryngologie, Dr. Moure.
30. Les hémorrhagies dans les interventions endolaryngées. Archives internationales etc. Mai-Juin 1910.
31. Asthme et bronchoscopie. Le larynx. Avril 1914.
32. Réorganisation du septum chondro-osseux après résection sous muqueuse de la cloison. Archives internationales etc. Mai-Juni 1914.
33. Les cordes vocales détruites sont-elles capables de se régénerer intégralement. Idem. Mai-Juin 1914.



II. Referate.

a) Allgemeines, äusserer Hals, Medicamente.

1) **E. Wodak** (Prag). **Ueber die Tastbarkeit der Hinterhauptsdrüsen.** Aus dem Kinderambulatorium von Prof. R. W. Raudnitz. *Prager med. Wochenschr. No. 4. 1914.*

In der Literatur finden sich nur spärliche Angaben über das häufige Vorkommen der Hinterhauptsdrüsen (Glandulae occipitales) bei Neugeborenen, wobei der Umstand hervorgehoben wird, dass sie zuweilen bei gesunden Kindern tastbar sind und nicht bloss bei Erkrankungen des äusseren Ohres und des Hinterhauptes anschwellen.

Die systematischen Untersuchungen Wodak's zeigen nun, dass die Hinterhauptsdrüsen bei Kindern bis zum 4. Lebensjahre fast immer (85 pCt.) anschwellen. Krankheiten ändern das Procentverhältniss kaum, nur die Ekzematose bewirkt ausnahmslos die Tastbarkeit derselben. Das Procentverhältniss nimmt bis zum 14. Lebensjahr allmählich ab (50 pCt.); schliesslich verschwinden die Drüsen um das 18. Lebensjahr und sind dann beim Erwachsenen nur mehr in einem Zehntel zu tasten. Das Verschwinden der Drüsen erklärt sich höchstwahrscheinlich aus der strafferen Fixation an die Fascia occipitalis und aus der Einlagerung in Fettgewebe.

STEINER (PRAG).

2) **Exchaquet** (Lausanne). **Anfälle von Athemnoth in Folge von Hypertrophie des Thymus.** Referat aus einem Sitzungsbericht. *Revue méd. de la Suisse romande. No. 2. 1914.*

Die Fälle traten immer auf, wenn das Kind in Folge von irgend einer Aufregung den Kopf nach hinten warf. Heilung durch Röntgenstrahlen.

JONQUIÈRE.

3) **Imhofer** (Prag). **Die klinische Diagnose des Status thymico-lymphaticus.** *Berliner klin. Wochenschr. No. 15. S. 721. 1914.*

Es giebt wohl kein Symptom, welches allein die Diagnose stellen lässt und auch kein Individuum, welches alle Symptome bietet. Die wichtigsten Kriterien sind: Knochenveränderungen, Scapula scaphoidea, Brachia valga, harte bis kirschkerngrosse Drüsen, besonders der Cervicalgegend (Lues auszuschliessen). Häufig ist Hypertrophie im Gebiet des Waldeyer'schen Ringes, sei es, dass die Zungenfollikel besonders vergrössert sind oder über den normalen Bereich hinausragen (Sinus piriformis, Epiglottis). Struma, omegaförmige Epiglottis und Hypotonie sind weitere Zeichen. Die Gefässveränderungen sind am besten am Röntgenbilde erkennbar. Der Status lymphaticus hat besonders Bedeutung für die Hirnblutungen Jugendlicher und den Narkosetod.

R. HOFFMANN.

4) **Herm. Schridde. Der angeborene Status thymo-lymphaticus.** Aus dem pathol. Institute der städt. Krankenanstalten in Dortmund. *Münchener med. Wochenschr. No. 44. 1914.*

Auf Grund eingehender Untersuchungen an Leichenmaterial, die Autor in der Arbeit ausführlich bespricht, kommt er zu dem Schlusse, „dass es einen an-

geborenen Status thymo-lymphaticus giebt und dass diese Constitutionsanomalie erblich ist".

HECHT.

5) **Emilio Verrero. Der Thymustod; ein Fall von Thymusgeschwulst. (La morte timica; a proposito di un caso di tumore del timo.)** *Riv. di clin. med. Fasc. 4. 1913.*

Es handelte sich um einen 5jährigen bis dahin gesunden Knaben, der an Angina lacunaris erkrankte und am selben Tage unter Erstickungserscheinungen während der Tracheotomie starb. Es fand sich ein Lymphosarkom des Mediastinums, das die N. phrenici völlig umwachsen hatte. Larynx und Trachea waren arrodirt. Normales Thymusgewebe und Epithelkörper wurden nicht gefunden. Verf. hält trotzdem die Thymus für die primäre Bildungsstätte der Neubildung wegen ihrer Lage und wegen bestehender Hypertrophie des ganzen lymphatischen Apparates. Es darf daher auch eine der Tumorbildung vorausgegangene Thymushypertrophie angenommen werden. Der plötzliche Tod wird mit der Grösse und Härte der comprimirenden Geschwulst, besonders aber mit der den Status thymolymphaticus charakterisirenden Widerstandslosigkeit gegen Infectionen erklärt, die in der folliculären Angina gegeben war.

CALAMIDA.

6) **Boissonas. Ein Beitrag zur Symptomatologie und Therapie der Thymushypertrophie.** *Zeitschr. f. Kinderheilk. Bd. 7. H. 6.*

Bericht über 4 Fälle. Im ersten Fall — einen 6 Monate alten Knaben betreffend, der an Pneumonie starb, ohne Erscheinungen von Asthma gezeigt zu haben — fand sich bei der Section eine Vergrösserung des Thymus. Die mikroskopische und bakteriologische Untersuchung ergab Lues. In den anderen Fällen, bei welchen in- und exspiratorischer Stridor, Anfälle von Cyanose und starke Athemnoth bestanden, war keine Lues vorhanden. Zwei Fälle wurden operirt, davon wurde einer geheilt, einer starb an Pneumonie. Der dritte Fall wurde durch Röntgenanwendung geheilt.

FINDER.

7) **Carl Landgraf. Maligne Thymustumoren.** *Inaug.-Dissert. Berlin 1914.*

Fünf Fälle mit Krankengeschichte und Obductionsbefund. Unter diesen Fällen ist je einer von kleinzelligem und flachzelligem epidermisartigem Thymuskrebs, ein Tumor, dessen Art und Genese nicht festgestellt werden konnte, und zwei lymphomatöse Neubildungen, die sicher in Zusammenhang mit der Thymusdrüse standen und deutlich für deren Zusammengehörigkeit mit den Lymphorganen des Körpers sprachen.

FINDER.

8) **W. Kausch** (Berlin-Schöneberg). **Ueber Coagulen (Kocher-Fonio).** *Deutsche med. Wochenschr. No. 15. 1914.*

Verf. rühmt das Coagulen als „unschädliches und gutes physiologisches Blutstillungsmittel".

ZARNIKO.

9) **G. Hotz** (Freiburg i. B.). **Fermentative Blutstillung durch Coagulen.** *Deutsche med. Wochenschr. No. 29. 1914.*

Verf. empfiehlt neben der localen auch die intravenöse Anwendung des Coagulens: 1. zur Prophylaxe vor der Operation für solche Eingriffe, die voraus-

sichtlich mit stärkerer Blutung verbunden sind; 2. zur Therapie in allen Fällen, wo eine verborgene oder unzugängliche Blutung nicht mit mechanischen Mitteln gestillt werden kann.

ZARNIKO.

10) **Ernst Barth** (Berlin). **Das Coagulen Kocher-Fonio in der Rhinochirurgie.** *Deutsche med. Wochenschr. No. 31. 1914.*

Günstige Erfahrungen mit dem Mittel.

ZARNIKO.

11) **Ernst Juliusburger** (Breslau). **Coagulen Kocher-Fonio.** *Deutsche med. Wochenschr. No. 34. 1914.*

Günstige Erfahrungen.

ZARNIKO.

12) **Th. v. Mutschenbacher** (Budapest). **Die Stillung der parenchymatösen Blutungen mit Coagulen Kocher-Fonio.** *Deutsche med. Wochenschr. No. 34. 1914.*

Günstige Erfahrungen.

ZARNIKO.

13) **Ferdinand Trümmer. Ueber Wasserstoffsuperoxyd und Wasserstoffsuperoxydpräparate mit besonderer Berücksichtigung des „Ortizen".** *Inaug.-Dissert. Würzburg 1914.*

Besprechung der für die Therapie in Betracht kommenden Anwendung des Wasserstoffsuperoxyds in der Medicin. In neuerer Zeit ist von den Farbenfabriken vorm. Friedr. Bayer & Co. in Elberfeld ein festes H_2O_2-Präparat mit etwa 30 pCt. H_2O_2 in den Handel gebracht worden, das mit Hülfe von Harnstoff hergestellt wird; es wird in Form von Granula und als Tabletten verkauft. Lösungen werden gebraucht zu Mundspülungen bei Stomatitis, zum Ausspülen der Tonsillarbuchten bei Angina lacunaris chronica, zum Ausspülen des Nasenrachenraums bei allen Erkrankungen dieses Raumes, die mit Secretanomalien einhergehen, bei Empyemen der Kieferhöhle, bei Blutungen nach Tonsillotomien oder Eröffnung peritonsillärer Abscesse, ferner wenn eine gründliche Reinigung der gesammten Mundhöhle, vor allem auch der Interdentalräume erforderlich erscheint. Eine in der Seifert'schen Klinik gebrauchte Neuerung sind Ortizonwundstifte. Sie wurden gebraucht zu Aetzungen bei Epistaxis, soweit sie durch Erosionen oder Ulcerationen hervorgerufen waren, ferner bei Rhagaden des Naseneingangs, ferner bei aphthösen Geschwüren im Munde und bei Perlèche. Bei der Application findet unter Schaumbildung eine mechanische Reinigung statt; ähnlich wie beim Lapisstift wird die Granulation angeregt. Ein grosser Vortheil besteht darin, dass die Schwärzung der Haut nicht entsteht.

FINDER.

14) **Möller** (Berlin-Wilmersdorf). **Perhydrit-Mundwassertabletten.** *Therapeut. Monatsber. No. 5. 1914.*

Die Tabletten sind besonders zu empfehlen, weil ihre Haltbarkeit sicherer ist als die des flüssigen Perlhydrol-Mundwassers.

SEIFERT.

15) **Austin Miller. Hexamethylenamin, ein Mittel gegen Erkältungen. (Hexamethylenamin, a remedy for common colds.)** *Amer. journ. of the med. scs. 1914.*

Verf. verwendet Urotropin (Hexamethylenamin) in Gaben von 1,0 mehrmals täglich zur Behandlung acuter infectiöser Katarrhe der oberen Luftwege; das

Urotropin wird mit dem Speichel und Bronchialsecret ausgeschieden und bewirkt, besonders wenn es gleich zu Beginn der Erkrankung gegeben wird, ein schnelles Abklingen der Symptome. W. SOBERNHEIM.

16) **Elsässer** (Hannover). **Heissluftinhalation.** *Deutsche med. Wochenschr. No. 16. 1914.*

Der Apparat des Verf.'s besteht im Wesentlichen aus dem bekannten Föhnapparat, dessen Heissluftstrom mit ätherischen Dämpfen gemischt den zu behandelnden Athmungswegen zugeführt wird. — Verf. glaubt auf Grund von Publicationen Rendu's und Albrecht's, dass sein Apparat besonders bei Diphtherie, ferner bei acutem und subacutem Kehlkopfkatarrh, bei Kehlkopfödemen anzuwenden ist, sowie als Vorbereitung für die Dehnung von Narbenstenosen. Lieferant: Med. Waarenhaus Berlin. ZARNIKO.

17) **A. Blumenthal** (Berlin). **Ein neuer Nadelhalter.** *Deutsche med. Wochenschr. No. 28. 1913.*

Der Nadelhalter ist winklig abgeknickt und eignet sich zum Nähen in der Tiefe (Gaumenbögen, weicher Gaumen etc.). Bezugsquelle: Louis & H. Löwenstein, Berlin, Ziegelstr. 28/29. ZARNIKO.

b) Nase und Nasenrachenraum.

18) **Silvio Mengoni. Reflexneurosen nasalen Ursprungs. (Nervosi riflesse di origine nasale.)** *Arch. di otologia. September 1913.*

Mittheilung zweier Fälle:

Fall 1. 29jähriger Mann, der seit seiner Geburt behinderte Nasenathmung rechts hat. Er leidet an sehr schweren nächtlichen Asthmaanfällen, gegen die die gewöhnlichen Mittel ohne nennenswerthen Erfolg angewandt sind. Die Untersuchung der Nase ergiebt rechts eine enorme Leiste des knöchernen und zum Theil des knorpligen Septums, die — wie sich nach Cocainisirung zeigt — sich in die mittlere Muschel einbohrt. Die Crista wird mit dem Septotom entfernt, nachdem der ihr anliegende Theil der mittleren Muschel resecirt ist. Pat. athmet gut und ist seit 4 Monaten vollständig von seinen Asthmaanfällen befreit.

Fall 2. 13jähriges Mädchen. Klagt seit einem Jahre über Nasenverstopfung, athmet mit offenem Munde. Gleichzeitig damit haben sich epileptische Anfälle eingestellt, denen eine motorische Aura vorausgeht. Es wird die partielle Resection der hypertrophischen Muscheln ausgeführt; danach verschwinden die Anfälle und dieser Zustand hält jetzt seit über einem Jahre an. CALAMIDA.

19) **Max Senator** (Berlin). **Weiteres über ätiologische Beziehungen zwischen Rheumatosen und nasalen Erkrankungen.** *Deutsche med. Wochenschr. No. 19. 1913.*

Am 9. Tage nach der Operation einer Rachenmandel typische Chorea minor, die nach einem Vierteljahr in völlige Heilung ausging. Verf nimmt eine postoperative Infection an. ZARNIKO.

20) **D. M. Griffith. Dysmenorrhoe von der Nase aus geheilt, nebst Bericht über einen Fall. (Dysmenorrhoea cured by treating the nose, with report of a case.)** *Kentucky medical journal. Bd. 12. No. 18. 1914.*

Fall eines 19jährigen Mädchens, das seit 5 Jahren an schmerzhafter Menstruation mit Nausea, Kopfschmerzen und Abgeschlagenheit leidet; nach Behandlung mittels der Methode von Mayer Aufhören aller dieser Erscheinungen.

EMIL MAYER.

21) **John Guttman. Hydrorrhoea nasalis.** *New York medical journal.*

Bericht über einen Fall, der geheilt wurde durch Abtragung des vorderen Endes der mittleren Muschel. Verf. führt den Erfolg zurück auf die Unterbrechung der Leitung in den Enden der Ethmoidalnerven. Nachdem die Hydrorrhoe $1^1/_2$ Jahre lang völlig sistirt hatte, trat sie plötzlich — wenn auch in erheblich milderer Form — wieder auf.

EMIL MAYER.

22) **H. Kahn. Kurze Studie über die Aetiologie der Hydrorrhoea nasalis nebst Bericht über Fälle. (A short study on the etiology of nasal hydrorrhea with report of cases.)** *Annals otology, rhinology and laryngology. März 1914.*

Der Verf. neigt zu der Annahme, dass die Hydrorrhoea nasalis auf einer Störung der sympathischen Nervenfasern in der Nasenschleimhaut beruht, welche durch eine reizende Ursache oder einen Nervenshock verursacht sei; durch letztere werde eine Function der Fasern verursacht, welche ihrerseits zu einer Vasodilatation und Extravasation wässriger Flüssigkeit Anlass gebe.

EMIL MAYER (L. JACOBS).

23) **E. Pólya** (Budapest). **Fall von Mucocele ethmoidalis.** *Orvosi Hetilap. 1913. Beilage Szemészet. No. 1.*

Verf. als Chirurg hat die Geschwulst von aussen eröffnet und nach der Nase drainirt. Abgesehen von der zurückgebliebenen sichtbaren Narbe wäre die Heilung des Falles durch einen intranasalen Eingriff jedenfalls viel schneller und ohne Reaction erfolgt.

POLYAK.

24) **Enrique Prada** (Madrid). **Sinusitis fronto-ethmoidalis ausschliesslich gonorrhoischen Ursprungs. (Sinusitis fronto-ethmoidal de origen exclusivamente gonococco.)** *Revista espanola de laringologia. April 1913.*

Pat. bot das klassische Bild einer Stirnhöhleneiterung; er wurde nach Killian operirt. Die Heilung ging normal vor sich. Bereits kurze Zeit nach der Entlassung kam er wieder mit einer Fistel im innern Augenwinkel; es zeigte sich, dass eine vordere Siebbeinzelle vereitert war und durch die Fistel nach aussen communicirte. Die Untersuchung des Eiters ergab Diplokokken. Nachträgliche Nachforschungen ergaben, dass er 2 Monate vor den ersten Erscheinungen der Nebenhöhlenerkrankung eine Blennorrhoe acquirirt hatte, er bekam eine Orchitis und bald auch Gelenkschwellungen und Fieber. Die culturelle Untersuchung des aus der Nebenhöhle stammenden Eiters ergab zweifellos, dass es sich um Gonokokken handelte.

GARCIA VICENTE.



25) **J. H. Brandt. Siebbeinabscess durch den Bacillus fusiformis verursacht. (Ethmoidal abscess caused by the bacillus fusiformis of Plaut-Vincent.)** *The Laryngoscope. December 1913.*

Verf. wollte das vordere Ende der mittleren Muschel reseciren, dabei stellte sich heraus, dass dieses nur eine mit käsigem, stinkendem Material gefüllte Schale bildete. Mikroskopische Untersuchung ergab den Bacillus fusiformis und Spirillen und hier und da andere Bacterienformen. Da sich herausstellte, dass das ganze Siebbein erkrankt war, wurde das ganze Siebbein ausgeräumt und der Ductus naso-frontalis erweitert. Auswischen des Operationsgebiets mit dünner Jodlösung, lockere Xeroformgazetamponade. Am nächsten Tage wurde dieser Tampon ersetzt durch einen solchen, der mit einer 10proc. Lösung von Salvarsan in Glycerin getränkt war. Dieser Tampon blieb eine Stunde lang liegen; diese Behandlung wurde vier Tage hintereinander wiederholt. Nach der Operation waren Kopfschmerzen und Eiter verschwunden. Seit einem Jahr kein Recidiv. EMIL MAYER.

26) **F. S. Paparozzi. Die Siebbeineiterungen und ihre intra- und extracraniellen Complicationen. (Le sinusiti etmoidali e loro complicanze intra- ed extracraniche.)** *Atti della clinica oto-rino-laringoiatrica della R. università di Roma. 1913.*

Eine sehr ausführliche und inhaltreiche Arbeit von 160 Seiten Umfang. Einen sehr grossen Raum nimmt darin die Embryologie und vergleichende Anatomie, sowie die pathologische Anatomie des Siebbeins ein. Verf. hat selbst an 60 Schädeln Untersuchungen angestellt über die Lymphversorgung des Siebbeins. Er kommt zu folgender Schlussfolgerung — die Details seiner Untersuchungsergebnisse lassen sich in Form eines Referates nicht wiedergeben: Sowohl unter gewöhnlichen anatomischen Verhältnissen, wie nach Injection von Farbstoffen wie unter pathologischen Verhältnissen ist unter dem Mikroskop in der Nase und den Nebenhöhlen das Vorhandensein eigener Lymphwege nachweisbar, die in directer Verbindung mit denen der Dura stehen. Sie stehen ausserdem in Beziehung zu den Lymphgefässen, die im Knochengewebe vorhanden sind und unabhängig sind von den die Scheiden der Olfactoriusfasern umgebenden Lymphgefässen. Was die Häufigkeit der Nebenhöhlenerkrankungen anbetrifft, so hat Verf. solche unter 60 Autopsien 22mal (37 pCt.) gefunden, darunter fand sich Siebbeineiterung allein 5mal und mit anderen Nebenhöhleneiterungen combiniert 11mal. Verf. giebt auch das Ergebniss der wichtigsten histologischen Befunde bei mikroskopischer Untersuchung der Siebbeinschleimhaut in einigen seiner pathologischen Fälle. Besonders eingehend verweilt er bei der Darstellung von der Auffassung, die sein Lehrer Ferreri über das Verhältniss von Polypenbildung und Siebbeineiterung vertritt. Es folgt die Darstellung der Symptomatologie und des klinischen Verlaufes der Siebbeinerkrankungen. Sehr eingehend ist das Capitel über die endo- und extracraniellen Complicationen behandelt; bei dieser Gelegenheit theilt Verf. einen Fall von Diplokokkenmeningitis im Anschluss an eine chronische Siebbeineiterung mit. Die weiteren Capitel handeln von Diagnose, Prognose und Therapie, den Schluss macht ein summarischer Bericht über 30 Fälle. CALAMIDA.

27) **A. Onodi** (Budapest). **Ueber durch Nasenleiden verursachte orbitale intracranielle und cerebrale Complicationen.** *Budapesti orvosi ujság. No. 1. 1914.*

Verf. bespricht in diesem klinischen Vortrage die verschiedenen Formen der Erkrankungen, welche zu genannten Complicationen führen können. Eine Statistik, welche nicht nur die in der Litteratur enthaltenen Fälle, sondern auch die Statistik auf Verf.'s Klinik enthält, giebt Aufklärung über die Häufigkeit und Ausgang dieser Erkrankungen. Indicationsstellung und Resultate der chirurgischen Behandlung sind gebührend erörtert. POLYAK.

28) **H. Zwillinger** (Budapest). **Experimentelle Untersuchungen über den Mechanismus der intracraniellen und cerebralen Complicationen der Stirnhöhlenentzündungen.** *Orvosi Hetilap. No. 35. 1914.*

Diese Publication wurde auf dem Londoner internat. Congresse vorgetragen und ist hier bereits referirt worden. POLYAK.

29) **Gerhard H. Cocks. Chronische Stirnhöhleneiterung complicirt durch Epidural- und Orbitalabscess. (Chronic frontal sinusitis suppuration complicated by epidural and orbital abscesses.)** *The Laryngoscope. Juni 1914.*

Bericht über einen Fall mit Ausgang in Heilung. EMIL MAYER.

30) **M. Paunz** (Budapest). **Ueber die Complicationen der Nebenhöhlenentzündungen bei Scharlach.** *Gyógyászat. No. 14. 1914.*

Nach Besprechung der Litteratur bereichert Verf. die Casuistik mit einem Falle von Entzündung der Stirnhöhle und Siebbeinzellen bei einem 4 Jahre alten Kinde, wo er die radicale Operation mit Erfolg ausgeführt hat. POLYAK.

31) **Johannes Zange** (Jena). **Ueber einen Fall von geheilter rhinogener Meningitis, nebst Bemerkungen über den diagnostischen und prognostischen Werth der Lumbalpunction.** *Arch. f. Ohrenheilk. Bd. 22. 28. August 1913.*

21jährige Patientin. Schwere Diplokokkenpneumonie mit Allgemeininfection und Stirnhöhlenempyem. Nach Abklingen der Pneumonie und Allgemeininfection Radicaloperation der linken Stirnhöhle. Sie wird zunächst von der Orbita im inneren Augenwinkel eröffnet; dabei wird die Dura des Frontallappens linsengross freigelegt und zerlegt. Die zerlegte Stelle wird sofort steril abtamponirt. Aus der kleinen Stirnhöhle fliessen unter Druck ca. 2 ccm dickflüssigen Eiters ab. Totale Ausräumung der Stirnhöhle, Durchbruch nach der Nase unter Erhaltung der Supraorbitalspange, Ausräumung der vorderen Siebbeinzellen. Sofort nach der Operation Urotropin. Es entwickelt sich eine stürmische Meningitis mit Wiederaufflackern der Allgemeininfection. Gegen die Annahme, dass die Infection der Meningen durch die verlagerte Dura erfolgt sei, führt Verf. an, dass das Gewebe an der verletzten Stelle in den nächsten Tagen nach der Operation sich reactionslos verhielt, dass dagegen die Meningitis stürmisch, fast momentan einsetzte. Auch spräche das Aufflackern der Allgemeininfection mit Bildung einer Gelenkmetastase mehr dafür, dass die erneute allgemeine Keimaussaat und das Fortschreiten auf die Meningen durch die ganze Operation als solche veranlasst sei.

Eine fernere Möglichkeit, der Verf. auf Grund seiner Erfahrungen sogar eine

gewisse Wahrscheinlichkeit einräumt, ist die, dass bereits vor der Operation ein umschriebener meningitischer Process in der Nachbarschaft der inficirten Stirnhöhle vorhanden war — vielleicht eine abgekapselte subdurale Entzündung —, die sich dann in Folge der Operation subdural ausgebreitet hat.

Im Ganzen wurden 10 Lumbalpunctionen gemacht und 100 ccm Liquor abgelassen. Es trat völlige Heilung ein. Bacterien wurden im Liquor nie gefunden; trotzdem rechnet Verf. den Fall nicht zu den sogenannten „aseptischen Meningitiden". Denn erstlich waren schon prophylactisch sehr hohe Dosen Urotropin gegeben, wodurch das Bacterienwachstum stark gehemmt sein konnte. Ferner sprach gegen eine prognostisch günstige Form das stürmische Einsetzen der klinischen Erscheinungen. Trotzdem konnte bereits vom 4. Tage an die Prognose günstig gestellt werden und zwar auf Grund des Verhaltens der Zellenzahl im Liquor. Von diesem Tage fiel nämlich die Zellenzahl im Liquor rapide.

Zum Schluss spricht Verf. über die Druckmessung des Liquor und die Art, wie an der Jenaer Ohrenklinik die Liquoruntersuchungen vorgenommen werden. Man bedient sich dort mit grossem Vorteil des Reichmann'schen Lumbalpunctionsapparats (Münchener med. Wochenschr. 1912. No. 9). FINDER.

32) **A. Elschnig** (Prag). **Der orbitogene Hirnabscess und seine Operation.** *Prager med. Wochenschr. No. 6. 1914.*

Die im Anschlusse an Eiterungen in der Augenhöhle und ihrer Umgebung entstehenden Abscessbildungen des Gehirns sind gegenüber den otogenen und rhinogenen Hirnabscessen äusserst selten. (In der Litteratur sind bis jetzt 10 Fälle angeführt.) E. berichtet nun über weitere 3 Fälle von orbitogenem Hirnabscess, von denen jedoch einer rhinogenen Ursprungs ist, da in der Nase Polypen und geringe Eiterung aus der Stirnhöhle bestanden. Die beiden übrigen Fälle entstanden nach einer Tuberculose der Thränendrüse und nach einer Phlegmone des oberen Augenlides. Der eine dieser beiden Fälle verlief letal, doch glaubt E., dass der Abscess, wenn er rechtzeitig diagnosticirt worden wäre, sehr leicht von der Orbita aus durch Resection des vorderen Endes des Orbitaldaches hätte eröffnet und entleert werden können; die wichtigste Aufgabe in diesen Fällen muss man eben darin erblicken, den Abscess möglichst frühzeitig zu diagnosticiren. Der Wert der Stauungspapille ist dabei nicht entscheidend, da diese auch durch die bestehende Orbital- bezw. eine dieselbe veranlassende Nasennebenhöhlenaffection bedingt sein kann und weiter bei Hirnabscessen überhaupt nur in 44 pCt. der Fälle Stauungspapille besteht.

Im zweiten Falle wurde der Abscess dicht über dem Dache der Orbita entsprechend deren vordersten Partien eröffnet, indem das Dach der Orbita etwa 1 cm hinter dem Orbitalrande in ungefährer Länge von 2 cm und $1^1/_2$ cm Breite aufgemeisselt wurde. Der Autor empfiehlt diese Operationsmethode bei orbitogenen Abscessen, da sie die Eröffnung am leichtesten und sichersten gestaltet und die Eröffnung der Stirnhöhle vermeidet. Der dritte rhinogene, mit Orbitalphlegmone complicirte Fall wurde zunächst nach Killian radical operirt; ca. 4 Wochen nach der Operation traten Hirnerscheinungen auf, so dass das Orbitaldach in derselben Art, wie im vorhergehenden Falle freigelegt und ein etwa 3 Esslöffel Eiter ent-

haltender Abscess im Stirnhirn eröffnet wurde. Exitus am nächsten Tage. Die Section ergab eitrige Meningitis (in der ganzen rechten Grosshirnhemisphäre), die nach dem Obductionsbefunde als secundär im Anschluss an den an der Basis durchbrechenden Hirnabscess entstanden aufzufassen ist.

Im Hinblick darauf, dass der rhinogene und ebenso der orbitogene Hirnabscess ihren typischen Sitz im Stirnhirn haben und zwar dicht über dem Dache der Orbita entsprechend deren vordersten Partien, empfiehlt Elschnig, in allen jenen Fällen, in welchen nach Orbitaleiterung der leiseste Verdacht auf eine Abscessbildung im Gehirn bestehen kann, auf alle begleitende Symptome: geringste Temperatursteigerung mit nicht beschleunigtem oder verlangsamtem Puls, Kopfschmerzen bei Fehlen meningitischer Erscheinungen, leichte Reflexveränderungen oder leichteste Körperparesen, wie sie durch Fernwirkung des Stirnhirnabscesses auf die Gegend der Centralwindungen entstehen können, endlich auf Anosmie „genauestens zu achten, und auch bei nicht absolut sicherem Verdacht zur Feststellung bezw. Eröffnung des Abscesses auf dem von ihm betretenen orbitalen Wege zu schreiten“. STEINER (PRAG).

33) **A. Margulies** (Prag). **Zur Frage des orbitogenen Stirnhirnabscesses. Discussionsbemerkungen zum Vortrage Elschnig's vom Standpunkte der neurologischen Diagnostik der Stirnhirnabscesse.** *Prager med. Wochenschr. No. 6. 1914.*

Von allgemeinen Abscesssymptomen hält der Vortragende für wichtig:

1. Das Bestehen einer Pulsverlangsamung, des sogenannten Druckpulses, da dieser wohl kaum ohne gesteigerten Hirndruck zur Beobachtung kommen dürfte.

2. Kopfschmerzen, die namentlich dann diagnostisch verwerthbar sind, wenn über dem vermutheten Sitz des Abscesses ausgesprochene Druck- und Klopfschmerzhaftigkeit besteht.

Nicht eindeutig ist der sonst diagnostisch so werthvolle Nachweis einer Neuritis optica. Selbst eine ausgebildete doppelseitige Stauungspapille kann die Folge einer Nasennebenhöhlenaffection sein, die wieder häufig die Ursache der Orbitalphlegmone ist.

Unzuverlässig ist auch das Verhalten der Temperatur; doch dürfte ein regelmässiges continuirliches Fieber bei Orbitaleiterungen schon auf Meningitis, Sinusentzündung hindeuten. Die Resultate der serologischen Untersuchung des Lumbalpunctates können nur insofern verwerthet werden, als bei gleichzeitigem Bestehen einer starken Zellvermehrung besonders polynukleärer Leukocyten mit gleichzeitigem positiven Ausfall der Hämolysinreaction die Annahme einer acuten Meningitis gerechtfertigt erscheint, woraus nur hervorgeht, dass der günstige Zeitpunkt für die Operation schon versäumt ist, andererseits kann auch bei bestehendem Abscess eine Zellvermehrung bzw. Trübung des Liquors fehlen.

Von Herdsymptomen sind Sprachstörungen nur in bereits vorgeschrittenen Fällen bei ausgebreiteter Meningitis oder Durchbruch des Abscesses nach hinten zu erwarten; doch müssen auch leichteste Hemiparesen der contralateralen Seite trotz ihrer relativen Geringfügigkeit als locale Symptome für die Stellung der Diagnose einer Stirnhirnerkrankung verwendet werden. STEINER (PRAG)

34) **Weil. A. Heigel. Zur Aetiologie der rhinogenen Hirnabscesse.** Aus dem Prager path.-anat. Institut Prof. Ghon. *Prager med. Wochenschr. No. 50. 1914.*

Die vorliegende Mittheilung betrifft einen Fall von rhinogenem Gehirnabscess im Anschluss an Entzündungen der Nebenhöhlen der Nase. Empyem der linken Highmorshöhle, der linken Keilbeinhöhle und speciell der hinteren linken Siebbeinzellen, in deren Eiter Diphtheriebacillen und Influenzabacillen zusammen mit Gram-positiven Kokken in Haufen gefunden wurden.

H. nimmt für seinen Fall an, dass die Influenzainfection die primäre, die Diphtherie die secundäre Infection dargestellt hat und der Hirnabscess durch Mischinfection des Influenzabacillus mit dem Diphtheriebacillus entstanden ist. Eine Secundärinfection kann bedeutungslos sein, kann den primären Erreger hemmen, oder wird, was meistens zutrifft, einen schwereren Process herbeiführen. Hier wurde sicher die Wirkung beider Mikroorganismen erhöht und es bedurfte wahrscheinlich nur einer geringen Disposition, wie sie eine Verlegung einer Ausführungsöffnung oder angeborene Defecte in den knöchernen Scheidewänden darstellen, um das Uebergreifen einer Entzündung von den Nebenhöhlen auf das Gehirn zu begünstigen.

Im vorliegenden Falle wurde der Diphtheriebacillus im Hirnabscess gefunden und es ist wohl anzunehmen, dass er an der Erzeugung des Hirnabscesses betheiligt war. Das ebenfalls kulturell nachgewiesene hämoglobinophile Bakterium wird von H. als Influenzabacillus Pfeiffer angesprochen, da er als Erreger einer Nebenhöhlenentzündung nachgewiesen wurde und von hier aus gemeinschaftlich mit dem Diphtheriebacillus in die Schädelhöhle vorgedrungen und einen Gehirnabscess verursacht hat, welches Verhalten sich nach H. sehr gut mit den gewöhnlichen Eigenschaften des Influenzabacillus in Einklang bringen lässt. Es kann hier also nicht der besondere Fundort Zweifel an seiner Identität erregen.

Aus den Hauptdaten der Krankengeschichte möchte ich nur hervorheben, dass der zunächst die Symptome einer acuten Stirnhöhlenentzündung aufweisende Krankheitsprocess mit Frösteln und Schnupfen, dann Kopfschmerzen und Schwellung am linken oberen Augenlid begann und nach 14 Tagen durch die bedrohlich zunehmenden Symptome die Radicaloperation der Stirnhöhle und aller zugänglichen Siebbeinzellen nothwendig machte (Prof. Elschnig mit Prof. Piffl). Durch diesen Eingriff wurde das Sensorium zunächst wesentlich gebessert, dann aber traten schwere cerebrale Erscheinungen wachsenden Grades, Augenmuskellähmungen, Hör- und Sprachstörungen auf. Sie lassen sich wohl mit Berechtigung auf die toxische Wirkung der beiden Erreger zurückführen, von denen jeder für sich bekanntlich solche Krankheitsbilder hervorzurufen vermag. Ca. 7 Wochen nach Beginn der Erkrankung erfolgte Exitus letalis. STEINER (PRAG).

35) **A. R. Solenberger. Keilbeinhöhlenerkrankung mit Gehirnerscheinungen. (Sphenoid disease with brain symptoms.)** *Colorado medicine. Bd. 12. No. 9. 1914.*

Zwei Fälle mit vollständiger Heilung werden berichtet. EMIL MAYER.



36) **M. B. Nelson. Fremdkörper in der Keilbeinhöhle. (Foreign body in the sphenoidal cavity.)** *Southern medical journal. April 1914.*

26jähriger Mann, der in einen Faustkampf verwickelt wurde; kurz nachher constatirte er eine Schwellung auf der linken Nasenseite. Die Schwellung blieb bestehen und eine Woche später traten Kopfschmerzen und Absonderung aus der Nase auf. Nach 6 Wochen Untersuchung: Das vordere Ende der mittleren Muschel vollkommen von Granulationen verdeckt; man sieht etwas Eiter. Nach Curettage der Granulationen und Entfernung des vorderen Endes der mittleren Muschel fand sich, dass eine Bleistiftspitze den Knochen der mittleren Muschel durchbohrt und in die Keilbeinhöhle eingedrungen war. EMIL MAYER (L. JACOBS).

37) **O. Kahler** (Freiburg i. B.). **Behandlung der acut bedrohlichen Nebenhöhleneiterungen.** *Deutsche med. Wochenschr. No. 13. 1914.*

Eine für den Allgemeinpraktiker bestimmte Besprechung der Diagnose und Therapie der Complicationen bei acuten und chronischen Nebenhöhleneiterungen. Zur Differentialdiagnose zwischen Antritis und Quintusneuralgie empfiehlt Verf. bei normalem Ohrbefund den Weber'schen Versuch (Glas). Den therapeutischen Werth des Saugverfahrens hält er bei acuten Entzündungen mit Recht für gering. Nach Probeausspülungen der Kieferhöhle hat er, ebenso wie Killian, öfters Schüttelfrost und Fieber gesehen (Ref. bei sehr zahlreichen Punctionen bisher noch niemals). ZARNIKO.

38) **C. C. Fischer** (Königsberg i. Pr.). **Ein neuer Apparat zur Spülung der Nasennebenhöhlen.** *Deutsche med. Wochenschr. No. 2. 1914.*

Die Spülflüssigkeit befindet sich in einer festverschlossenen Fünfliterflasche, die als Windkessel dient. Der Druck wird durch ein Gebläse erzeugt. Ein besonders construirter Hahn ermöglicht es, die Flüssigkeit oder Luft auszutreiben. Der Behälter wird im Warmwasserbade oder durch eine darunter angebrachte Flamme warm gehalten.

(Verf. rühmt als den Hauptvorzug seines Apparats sichere Vermeidung jeder Infection. Er meint, dass die Gummipumpe „schwer zu sterilisiren sei". Wie oft soll man denn nur sagen, dass das ein Irrthum ist! Gummisachen leiden durch Kochen keineswegs, worauf ich mehrfach hingewiesen habe [vgl. mein Lehrbuch, 3. Aufl., S. 209]. Ich glaube deshalb, dass die Gummipumpe dem ziemlich complicirten Apparat des Verf.'s vorzuziehen ist. D. Ref.) ZARNIKO.

c) Mundrachenhöhle.

39) **Erwin Christeller. Die Rachendachhypophyse des Menschen unter normalen und pathologischen Verhältnissen.** *Inaug.-Dissert. Berlin 1914.*

Es wurden die Rachendachhypophysen von 31 Individuen aus dem Leichenmaterial des Krankenhauses am Friedrichshain an vollständigen Schnittserien des Organs untersucht. Es konnte gezeigt werden, dass die dasselbe zusammensetzenden Zellformen, nämlich Hypophysenzellen (Hauptzellen in überwiegender Menge,

vereinzelte Eosinophile und Basophile), ferner Plattenepithelien, dazu Bindegewebsstroma, Kolloid usw. in ihrer Menge und Ausbildung weit grösseren individuellen Schwankungen unterliegen, als dies frühere Untersucher bisher angaben. Auch Grösse, Form und Lage des Organs müssen in sehr viel höherem Grade variabel genannt werden. Durchgehends war die Zahl functionirender Hypophysenelemente so gering, dass man, besonders wenn man noch die grosse Variabilität der Rachendachhypophyse berücksichtigt, dieselbe als ein rudimentäres Organ bezeichnen muss, dessen Function jedenfalls im Haushalt des Gesammtorganismus keine irgendwie erhebliche Rolle spielen kann.

Es wurde ferner der Versuch gemacht, zu entscheiden, ob diese Drüse in denjenigen Fällen, in denen die Haupthypophyse Functionsstörungen unterliegt, Veränderungen bieten könne. In 2 Fällen, einer typischen Akromegalie und einer Dystrophia adiposo-genitalis, erwies sich die Rachendachhypophyse als nur aus Plattenepithelien zusammengesetzt. Dieses, übrigens auch bei normalen Individuen beobachtete Verhalten der Rachendachhypophyse liess keine weiteren Schlüsse zu, da bei dem Fehlen von Hypophysenelementen eine Umwandlung des Organs, falls überhaupt eine Tendenz dazu bestand, gar nicht zu erwarten gewesen war.

Im dritten Falle, ebenfalls einer Dystrophia adiposo-genitalis, fand sich dagegen eine auffallende Veränderung der Rachendachhypophyse vor. Sie war erheblich vergrössert und bestand zum grössten Theil aus vollentwickelten eosinophilen Hypophysenzellen. Dieses Verhalten der Rachendachhypophyse muss als eine Ausdifferencirung des sie aufbauenden Zellmaterials bezeichnet werden. Da in diesem Falle eine erhebliche Compression und Schädigung des Vorderlappens der Haupthypophyse bestand, so kann man den Zustand wohl als eine compensatorische Hypertrophie deuten. Es ist aber nicht möglich zu entscheiden, ob diese Hypertrophie der Ausbildung der Symptome der Dystrophia adiposo-genitalis entgegenzuwirken geeignet war. Denn es steht nach den heutigen Erfahrungen noch nicht fest, ob die Schädigung der Eosinophilen oder anderer Theile der Haupthypophyse zum Symptomenbilde dieser Erkrankung führt.

FINDER.

40) **W. Sternberg** (Berlin). **Der Geschmack.** *Centralbl. f. innere Med. No. 35. 1914.*

Schema über die verschiedenen Begriffe, die mit dem Ausdruck Geschmack bezeichnet werden:

Genuss,
„Geschmack“:

1. Sinnlicher „Geschmack“. — 2. a) „Geschmack“, Schmackhaftigkeit.
b) Geruch,
c) Gefühl (Consistenz).

4. Aesthetischer „Geschmack“. — 3. Gefühlsbetonung,
d) Gesicht (Anschaulichkeit, Aussehen, Appetitlichkeit).

5. e) Appetit, Genusssucht, „Geschmack“.

SEIFERT.

41) **Jul. Steinkamm,** Zahnarzt des Reservelazareths Essen-Ruhr. **Schussverletzungen der Kiefer und ihre Behandlung.** Mit 4 Abb. *Münchener med. Wochenschr. No. 49. 1914. Feldärztl. Beilage No. 18.*

Hinweis auf die Neuschaffung von Feldzahnärzten und deren Bedeutung für die provisorische Schienung der Brüche im Felde, um eine stärkere Dislocation der Fragmente zu verhüten. Oberster Grundsatz bei einfachen, wie complicirten Kieferfracturen ist die Erhaltung der functionellen Fähigkeit, d. h. die ursprünglich genaue Stellung zum Gegenkiefer, um die Kaufähigkeit zu erhalten. Eine zweite Sorge ist die Beseitigung der Continuitätstrennung, jedoch nur wenn keine zu grossen Substanzverluste bestehen. Die Behandlung muss möglichst frühzeitig einsetzen. Die Röntgenaufnahme, die bei Kieferfracturen unerlässlich ist, giebt Aufschluss über den Verlauf der Fractur; hiernach werden die Fixationsapparate eingerichtet. Unter den verschiedenen Apparaten haben sich ausser den einfachen Drahtverbänden die Hauptmeyer'schen Fixationsschienen aus chemisch reinem Zinn sehr bewährt. Technische Erörterungen und die 4 beigegebenen instructiven Abbildungen illustriren den Werth einer rechtzeitigen zahnärztlichen Mitwirkung auf diesem Gebiete. HECHT.

42) **H. Schröder** (Berlin). **Schussfracturen des Unterkiefers und ihre Behandlung.** *Med. Klinik. No. 50. 1914.*

Die durch eine Anzahl instructiver Abbildungen illustrirten Ausführungen haben der Hauptsache nach für die Zahnärzte Interesse. SEIFERT.

43) **Friedberger** und **Shioji** (Berlin). **Ueber die Desinfection der Mundhöhle durch ultraviolettes Licht.** *Berliner klin. Wochenschr. No. 17. S. 806. 1914.*

Versuche an Kaninchen, durch das Licht der Quarzlampe die Mundhöhle zu desinficiren, ergaben vor der Bestrahlung 67000 Keime, nach 10—20—30 Minuten langer Bestrahlung 790, 41 bzw. 13 Keime. Besser scheinen die Resultate bei intermittirender Bestrahlung zu sein: vor der Bestrahlung 114000 Keime, nach 10—20—30 Minuten 85, 5 bzw. 3 Keime. Vortragende empfehlen diese Art der Desinfection bei Infectionen der Mundhöhle und bei Bacillenträgern (Diphtherie, Genickstarre usw.). Da jedoch beim Menschen 10 Minuten lange Bestrahlung Entzündungserscheinungen bewirkt, ist Vorsicht geboten. Es dürfte da nach den Vortragenden vielleicht die intermittirende Bestrahlung anzuwenden sein, die ja auch im Thierversuch gute Resultate ergeben hat. R. HOFFMANN.

44) **William H. Haskin. Orale Sepsis dentalen Ursprungs. (Oral sepsis of dental origin.)** *New York medical journal. 16. Mai 1914.*

Verf. zeigt an Präparaten, dass es sich in den Fällen von Pyorrhoea alveolaris um Erkrankung des Knochens handle; ein bestimmter Mikroorganismus ist als ätiologischer Factor in diesen Fällen nicht anzusprechen. Will man eine Vaccine anwenden, so muss eine Autovaccine aus all den verschiedenen im betreffenden Fall gefundenen Mikroorganismen angefertigt werden; ihre Anwendung hat jedoch nur Sinn, wenn jede erkrankte Wurzel behandelt ist. EMIL MAYER.

Urotropin wird mit dem Speichel und Bronchialsecret ausgeschieden und bewirkt, besonders wenn es gleich zu Beginn der Erkrankung gegeben wird, ein schnelles Abklingen der Symptome.
W. SOBERNHEIM.

16) **Elsässer** (Hannover). **Heissluftinhalation.** *Deutsche med. Wochenschr. No. 16. 1914.*

Der Apparat des Verf.'s besteht im Wesentlichen aus dem bekannten Föhnapparat, dessen Heissluftstrom mit ätherischen Dämpfen gemischt den zu behandelnden Athmungswegen zugeführt wird. — Verf. glaubt auf Grund von Publicationen Rendu's und Albrecht's, dass sein Apparat besonders bei Diphtherie, ferner bei acutem und subacutem Kehlkopfkatarrh, bei Kehlkopfödemen anzuwenden ist, sowie als Vorbereitung für die Dehnung von Narbenstenosen. Lieferant: Med. Waarenhaus Berlin.
ZARNIKO.

17) **A. Blumenthal** (Berlin). **Ein neuer Nadelhalter.** *Deutsche med. Wochenschr. No. 28. 1913.*

Der Nadelhalter ist winklig abgeknickt und eignet sich zum Nähen in der Tiefe (Gaumenbögen, weicher Gaumen etc.). Bezugsquelle: Louis & H. Löwenstein, Berlin, Ziegelstr. 28/29.
ZARNIKO.

b) Nase und Nasenrachenraum.

18) **Silvio Mengoni. Reflexneurosen nasalen Ursprungs. (Nervosi riflesse di origine nasale.)** *Arch. di otologia. September 1913.*

Mittheilung zweier Fälle:

Fall 1. 29jähriger Mann, der seit seiner Geburt behinderte Nasenathmung rechts hat. Er leidet an sehr schweren nächtlichen Asthmaanfällen, gegen die die gewöhnlichen Mittel ohne nennenswerthen Erfolg angewandt sind. Die Untersuchung der Nase ergiebt rechts eine enorme Leiste des knöchernen und zum Theil des knorpligen Septums, die — wie sich nach Cocainisirung zeigt — sich in die mittlere Muschel einbohrt. Die Crista wird mit dem Septotom entfernt, nachdem der ihr anliegende Theil der mittleren Muschel resecirt ist. Pat. athmet gut und ist seit 4 Monaten vollständig von seinen Asthmaanfällen befreit.

Fall 2. 13jähriges Mädchen. Klagt seit einem Jahre über Nasenverstopfung, athmet mit offenem Munde. Gleichzeitig damit haben sich epileptische Anfälle eingestellt, denen eine motorische Aura vorausgeht. Es wird die partielle Resection der hypertrophischen Muscheln ausgeführt; danach verschwinden die Anfälle und dieser Zustand hält jetzt seit über einem Jahre an.
CALAMIDA.

19) **Max Senator** (Berlin). **Weiteres über ätiologische Beziehungen zwischen Rheumatosen und nasalen Erkrankungen.** *Deutsche med. Wochenschr. No. 19. 1913.*

Am 9. Tage nach der Operation einer Rachenmandel typische Chorea minor, die nach einem Vierteljahr in völlige Heilung ausging. Verf nimmt eine postoperative Infection an.
ZARNIKO.

20) **D. M. Griffith. Dysmenorrhee von der Nase aus geheilt, nebst Bericht über einen Fall. (Dysmenorrhoea cured by treating the nose, with report of a case.)** *Kentucky medical journal. Bd. 12. No. 18. 1914.*

Fall eines 19jährigen Mädchens, das seit 5 Jahren an schmerzhafter Menstruation mit Nausea, Kopfschmerzen und Abgeschlagenheit leidet; nach Behandlung mittels der Methode von Mayer Aufhören aller dieser Erscheinungen.

EMIL MAYER.

21) **John Guttman. Hydrorrhoea nasalis.** *New York medical journal.*

Bericht über einen Fall, der geheilt wurde durch Abtragung des vorderen Endes der mittleren Muschel. Verf. führt den Erfolg zurück auf die Unterbrechung der Leitung in den Enden der Ethmoidalnerven. Nachdem die Hydrorrhoe $1^1/_2$ Jahre lang völlig sistirt hatte, trat sie plötzlich — wenn auch in erheblich milderer Form — wieder auf.

EMIL MAYER.

22) **H. Kahn. Kurze Studie über die Aetiologie der Hydrorrhoea nasalis nebst Bericht über Fälle. (A short study on the etiology of nasal hydrorrhea with report of cases.)** *Annals otology, rhinology and laryngology. März 1914.*

Der Verf. neigt zu der Annahme, dass die Hydrorrhoea nasalis auf einer Störung der sympathischen Nervenfasern in der Nasenschleimhaut beruht, welche durch eine reizende Ursache oder einen Nervenshock verursacht sei; durch letztere werde eine Function der Fasern verursacht, welche ihrerseits zu einer Vasodilatation und Extravasation wässriger Flüssigkeit Anlass gebe.

EMIL MAYER (L. JACOBS).

23) **E. Pólya** (Budapest). **Fall von Mucocele ethmoidalis.** *Orvosi Hetilap. 1913. Beilage Szemészet. No. 1.*

Verf. als Chirurg hat die Geschwulst von aussen eröffnet und nach der Nase drainirt. Abgesehen von der zurückgebliebenen sichtbaren Narbe wäre die Heilung des Falles durch einen intranasalen Eingriff jedenfalls viel schneller und ohne Reaction erfolgt.

POLYAK.

24) **Enrique Prada** (Madrid). **Sinusitis fronto-ethmoidalis ausschliesslich gonorrhoischen Ursprungs. (Sinusitis fronto-ethmoidal de origen exclusivamente gonococco.)** *Revista espanola de laringologia. April 1913.*

Pat. bot das klassische Bild einer Stirnhöhleneiterung; er wurde nach Killian operirt. Die Heilung ging normal vor sich. Bereits kurze Zeit nach der Entlassung kam er wieder mit einer Fistel im innern Augenwinkel; es zeigte sich, dass eine vordere Siebbeinzelle vereitert war und durch die Fistel nach aussen communicirte. Die Untersuchung des Eiters ergab Diplokokken. Nachträgliche Nachforschungen ergaben, dass er 2 Monate vor den ersten Erscheinungen der Nebenhöhlenerkrankung eine Blennorrhoe acquirirt hatte, er bekam eine Orchitis und bald auch Gelenkschwellungen und Fieber. Die culturelle Untersuchung des aus der Nebenhöhle stammenden Eiters ergab zweifellos, dass es sich um Gonokokken handelte.

GARCIA VICENTE.

45) **Tschiasny** (Wien). **Mann, der die Zunge in den Pharynx zurückstülpen kann. (Demonstration.)** *Berliner klin. Wochenschr. No. 21. S. 1000. 1914.*

Pat., der an vasomotorischer Rhinitis leidet, benutzt seine Fähigkeit dazu, bei Beschwerden von Seiten der geschwollenen hinteren Muschelenden, diese mit der in den Pharynx zurückgestülpten Zungenspitze zu massiren, bis sie abschwellen.

R. HOFFMANN.

46) **Lauffs** (Paderborn). **Ein Fall von recidivirender Haarzunge in Verbindung mit chronischer Stomatitis aphthosa.** *Deutsche med. Wochenschr. No. 50. S. 2071. 1914.*

Bei einem 26jährigen starken Raucher trat Lingua nigra mit Aphthen regelmässig seit drei Jahren nach einem Zeitraum von 7—10 Wochen immer wieder auf, um gleichzeitig mit den Aphthengeschwüren wieder zu verschwinden. Kein Rhodan im Speichel. Gehörorgane normal. Mykotische Aetiologie der Lingua nigra nicht nachzuweisen.

R. HOFFMANN.

47) **D. W. Montgomery. Lichen planus der Zunge. (Lichen planus of the tongue alone.)** *The journal of cutaneous diseases. Juli 1914.*

Die Eruptionen von Lichen planus haben eine sehr grosse Aehnlichkeit mit Syphilis. Lichen planus der Schleimhäute kann 1. dem Lichen planus der Haut folgen; 2. mit einem solchen gleichzeitig bestehen; 3. kann der Lichen der Schleimhaut zeitlich dem Ausbruch auf der Haut vorausgehen; 4. kann die Affection auf der Schleimhaut allein bestehen, ohne dass die Haut mitbetheiligt ist. Zu der letzten Kategorie gehört der hier mitgetheilte Fall.

EMIL MAYER (L. JACOBS).

48) **R. Hahn. Ueber acute einfache und eitrige Glossitis. (Delle glossiti acute semplici e suppurate.)** *Arch. ital. di otol. Fasc. 5/6. 1914.*

Verf. berichtet zunächst 2 Fälle von einfacher acuter Glossitis (Hemiglossitis); in dem einen Fall trat die enorme Schwellung der einen Znngenhälfte secundär zu einer Angina der Gaumenmandeln und wahrscheinlich auch der Zungenmandel hinzu. In dem anderen Fall war bei einem 6jährigen Kinde die Schwellung in Anschluss an ein kleines Trauma so gross, dass die ganze Mundhöhle davon ausgefüllt war und Nachts Athembeschwerden auftraten. In beiden Fällen ging die Affection unter Eis zurück. Verf. bespricht dann die eitrige Glossitis und führt auch für diese einige Beispiele seiner Beobachtung an. In dem einen Fall musste schleunigst die Tracheotomie gemacht werden. Ein anderer Fall bot besonderes Interesse, weil der Zungenabscess sich offensichtlich secundär an eine Angina der Gaumentonsillen anschloss, ohne dass aber die Zungentonsille betheiligt war. In diesem Fall war eine auffallende Atrophie der Zungentonsille vorhanden, obwohl die Gaumenmandeln sehr gross waren. Verf. führt ferner den Fall einer von einem Fremdkörper herrührenden Tonsillitis und Peritonsillitis lingualis phlegmonosa an, um zu zeigen, wie sehr diese Fälle den Abscessen der Zungenbasis ähneln. Bei Besprechung der Symptomatologie der Glossitiden giebt Verf. eine Reihe von Unterscheidungsmerkmalen für beide Affectionen. Zum Schluss bespricht Verf. die Behandlung: er spricht sich — in Anbetracht der

Möglichkeit schwerer Complicationen — energisch für möglichst frühzeitigen chirurgischen Eingriff aus.

CALAMIDA.

49) **D. Solal. Die Peritonsillitis der Zungentonsille. (L'amygdalite et la périamygdalite linguales phlegmoneuses.)** *Dissert. Paris 1913.*

Halsschmerzen und Schluckschmerzen bei 27 Jahre altem Mann. Incision des Abscesses der rechten Zungenmandel, kein Fremdkörper, Heilung. Berücksichtigung der Literatur.

OPPIKOFER.

50) **G. Morelli** (Budapest). **Ueber tuberculöse Erkrankungen der Mundschleimhaut.** *Verh. des Tuberculosevereins der ungar. Aerzte. No. 8. S. 287. 1914.*

Verf. behandelt die Frage mehr vom zahnärztlichen Standpunkte.

POLYAK.

51) **W. B. Trimble. Primäre Zungentuberculose. (Primary lingual tuberculosis.)** *New York medical journal. 7. März 1914.*

Verf. berichtet über 2 Fälle. Er giebt als charakteristische Merkmale für tuberculöse Zungengeschwüre Folgendes an: Sie haben ihren Sitz gewöhnlich am freien Rand nahe der Zungenspitze; der Zungenrücken pflegt frei zu sein, sie sind in der Regel oberflächlich, ihre Basis ist im Allgemeinen schmutzig-gelb, hier und da mit kleinen weisslichen Punkten, die wahrscheinlich kleine Verkäsungsherde darstellen. Die Geschwüre können oval oder kreisförmig sein, ihre Ränder setzen sich gewöhnlich scharf gegen die gesunde Umgebung ab. Die benachbarten Drüsen sind sehr wenig afficirt.

EMIL MAYER.

52) **G. Nonnini. Ein Fall von primärer Zungentuberculose. (Un caso di tuberculosi primitiva della lingua.)** *Gazetta degli ospedali. März 1914.*

33jährige Frau klagt über das Vorhandensein eines kleinen, stecknadelkopfgrossen Auswuchses auf der Zungenspitze, der seit 15 Jahren besteht, gewachsen ist, aber keine Ulcerationserscheinungen zeigt, noch schmerzhaft ist. Es bestehen keine Drüsenschwellungen. Nach der weichen Consistenz und dem bläulichen Aussehen glaubte Verf. zuerst, es handle sich um eine „Blutcyste". Es wurde die vordere linke Hälfte der Zunge abgetragen. Heilung per primam. Die mikroskopische Untersuchung ergab, dass es sich um ein tuberculöses Knötchen handelte.

CALAMIDA.

53) **A. Lagomarsino. Ueber einen Fall von primärer knötchenförmiger disseminirter Zungentuberculose.** *Annales de la sociedad argentina de oto-rino-laringologia. Anno I. No. 1.*

Der Fall betraf eine 28jährige Frau. Die Diagnose wurde durch die histologische und bakteriologische Untersuchung bestätigt.

FINDER.

54) **O. Chiari** (Wien). **Fremdkörper im Rachen.** *Wiener klin. Wochenschr. No. 26. 1914.*

Verf. demonstrirt in der Sitzung der K. k. Gesellschaft der Aerzte in Wien vom 19. Juni 1914 eine Spitzkugel, welche er aus dem Recessus piriformis ösophagoskopisch entfernt hat. Andernorts führte ein Lungenschatten im Radiogramm (alte pleuritische Schwarte?) zu der irrigen Annahme eines Fremdkörpers in den Bronchien; die an der gleichen Station vorgenommenen vergeblichen Son-

dirungsversuche hatten zur Folge, dass der Fremdkörper sich im Recessus piriformis fest eingekeilt hatte. Hinweis auf die Wichtigkeit einer exacten Röntgenphotographie. HANSZEL.

55) **Sargnon** (Lyon). **Fremdkörper des unteren Pharynx. (Corps étranger du pharynx inférieur.)** *Lyon médical. 5. October 1913.*

Zweijähriges Kind. Der Kehlkopfeingang war völlig umschlossen von dem Mundstück einer Kindertrompete. Extraction gelang leicht.

GONTIER DE LA ROCHE.

56) **L. P. Grünwald,** Zahnarzt (Kassel). **Ein neuer, verstellbarer, federnder Mundsperrer nach Zahnarzt Alfred Kreis.** Mit 2 Abb. *Münchener med. Wochenschr. No. 51. 1914.*

Der in der Arbeit abgebildete und in seiner Verwendungsmöglichkeit eingehend geschilderte Mundsperrer ist bei „Respira Sanitäts-Compagnie m. b. H." Kassel zu haben. HECHT.

d) Diphtherie und Croup.

57) **M. van Riemsdyk. Die bakteriologische Diphtheriediagnose und die grosse Rolle, welche Bac. pseudo-diphtheriae dabei spielt.** *Ned. Tijdschr. voor Geneesk. II. No. 16. S. 1066. 1914.*

Bei Untersuchungen im hygienischen Universitätslaboratorium (Prof. Saltet) gelang es der Verfasserin mit einem selbstbereiteten polyvalenten Diphtherie-Kaninchen-Immunserum regelmässig mittels Agglutination Diphtheriebacillen und Pseudobacillen zu unterscheiden. Ferner bewährte sich ihr ausgezeichnet die Untersuchung auf Säurebildung in 1 proc. Glykose-NaCl-Peptonlösung mit Lackmus als Indicator. Die Untersuchung auf Virulenz hat nach ihrer Meinung praktisch weniger Werth. Sie unterscheidet einen virulenten Bacillus diphtheriae und einen avirulenten Bac. dem Bac. pseudodiphtheriae gegenüber. Untersuchung nur des mikroskopischen Präparats, auch von der Cultur hat keinen Werth. VAN GILSE.

58) **R. Otto. Ueber den Gehalt des Blutes an Diphtherie-Antitoxin bei gesunden Erwachsenen, Reconvalescenten und Bacillenträgern, nebst Bemerkungen über die Bedeutung der letzteren bei der Diphtherie.** Aus dem Institut für Infectionskrankheiten Robert Koch in Berlin. *Deutsche med. Wochenschr. No. 11. 1914.*

1. Die Antitoxinuntersuchungen haben die alte Erfahrung bestätigt, nach der mit dem Vorkommen von Antitoxin bei einem grossen Procentsatz der Erwachsenen zu rechnen ist.

2. Dieser Procentsatz ist am grössten bei den Personen, die — wie das Krankenhauspersonal — dauernd Infectionen mit Diphtherie ausgesetzt sind.

3. Bacillenträger und Dauerausscheider zeigten einen hohen, sonstige Reconvalescenten einen weniger hohen Antitoxingehalt. Eine einmalige Infection mit Diphtherie erzeugt demnach in der Regel wohl keine besonders hohe Immunität, hierzu sind wahrscheinlich wiederholte Infectionen nothwendig.

4. Die gesunden Bacillenträger machen z. Th. larvirte, klinisch nicht in Erscheinung tretende Infectionen durch, wie aus dem Ansteigen des Antitoxingehalts während bzw. nach der Periode des positiven Bacillenbefundes hervorgeht.

FINDER.



59) **Flandin** (Paris). **Schwere Erscheinungen nach Injection von Diphtherieserum.** *Berliner klin. Wochenschr. No. 21. S. 1001. 1914.*

35jähriger Patient, der 13 Tage nach einer Injection von Diphtherieserum Urticaria, Purpura, zahlreiche Arthralgien, Oedem der unteren Extremitäten aufwies. Jedesmal, wenn der Patient aufstand, trat ein Recidiv ein, sodass Patient 16 Monate das Bett hüten musste. Die Erscheinungen schwanden sofort nach Injection von $^1/_{10}$ ccm Diphtherieserum. Patient arbeitet seit $1^1/_2$ Jahren, muss sich aber alle 3 bis 4 Monate $^1/_{10}$ bis $^2/_{10}$ ccm Pferdeserum injiciren lassen. Es liegt nicht Anaphylaxie vor, sondern eine specielle Toxicität des Serums, welche mit den Hauterscheinungen nach Injection eines Tropfens Pferdeserums verschwand.

R. HOFFMANN.

60) **Barbier** und **Aine** (Paris). **Diphtheriestatistik des Hospitals Herold für 1911 und 1912.** *Berliner klin. Wochenschr. No. 18. S. 860. 1914.*

1911 unter 229 Fällen 33 Todesfälle, also 14,4 pCt. 1912 unter 202 Fällen 19, also 9,4 pCt. Im Durchschnitt für beide Jahre 12 pCt. Todesfälle. Nach Abzug der Fälle, die innerhalb 24 Stunden starben oder an späteren Complicationen, wie acuter Tuberculose, bleibt eine Mortatität von 7 pCt. für beide Jahre. Die schweren Formen sind die, welche nicht frühzeitig genug mit Serum behandelt wurden. Frühzeitige Inoculation allein kann die schweren Formen vermeiden. Complicationen und accidentelle Infectionen fehlen nur bei strenger Isolirung. Es sollte jeder Kranke ganz allein sein.

R. HOFFMANN.

e I) Kehlkopf und Luftröhre.

61) **Kurt Bingler. Ueber die Häufigkeit der tuberculösen Larynxerkrankungen als Complication bei der Lungentuberculose.** *Inaug.-Dissert. Berlin 1914.*

Das Material stammt aus der Lungenheilstätte Ruppertsheim. Von 4023 Kranken (2694 männliche, 1329 weibliche) hatten 232 Larynxphthise (5,76 pCt.); diese Procentzahl ist im Vergleich zu den sonst in der Literatur angegebenen eine niedrige. Von den 232 Larynxkranken waren 171 (73,7 pCt.) männliche und 61 (26,2 pCt.) weibliche. Bei den Männern entfielen die meisten Larynxkranken auf das II. Stadium, bei den Frauen hielten sich das II. und III. Stadium so ziemlich die Waage.

FINDER.

62) **Giuseppe Petralli. Beitrag zur Localtherapie der Kehlkopftuberculose. (Contributo alla cura locale della tuberculosi laringea.)** *Rendiconto dell' anno scolastico. 1913—1914. Della clinica oto-rino-laringoiatrica di Napoli.*

Verf. berichtet über einen mittels Heliotherapie behandelten Fall; er bediente sich dazu des „Autoinsolator“ von Ballet, der von dem Optiker L. Giraux in Paris construirt ist. Es wurde jeden zweiten Tag eine Sitzung gemacht, die anfangs 10, später 20 Minuten dauerte. Schon nach einem Monat war die Infiltration erheblich vermindert, die Dysphagie beseitigt, die Dysphonie sehr gebessert. Da der Kranke kein hygienisches Leben führen konnte und sich oft den Unbilden der Witterung aussetzen musste und an Influenza erkrankte, so trat ein Recidiv ein; jedoch schon nach vier Sitzungen war die Infiltration wieder reducirt. In der Folge traten häufig wieder Rückfälle ein, jedesmal wenn Pat. an Rheumatismus erkrankte, jedoch gelang es jedesmal durch Anwendung der Heliotherapie den Zu-

stand wieder zu bessern. Jedenfalls ist gegen früher eine erhebliche Besserung zu constatiren.

CALAMIDA.

63) **L. v. Uthy** (Budapest). **Ueber Kehlkopftuberculose und ihre Behandlung, mit besonderer Rücksicht auf die präventive Tracheotomie.** *Budapesti orvosi ujság. 1914. Beilage Gégészet. No. 1.*

In diesem Jahrgange ist nur die erste Hälfte der Publikation enthalten, welche Klinik und Prognose der Krankheit bespricht.

POLYAK.

64) **E. Pollatschek** (Budapest). **Die symptomenlose Kehlkopftuberculose.** *Verh. des Tuberculosevereins der ungar. Aerzte. S. 274. 1914.*

Tuberculose des Kehlkopfes kann fast an allen Stellen des Kehlkopfes und in jeder Form auftreten, ohne den Patienten irgendwelche Beschwerden zu verursachen und ohne Symptome zu verraten, welche dem Arzte die Gegenwart einer Kehlkopferkrankung wahrscheinlich machen. Symptomenlose Veränderungen treten meist an Stellen auf, welche weder beim Sprechen noch beim Schlucken eine wichtige Rolle spielen. Am häufigsten lassen sich Infiltrate auf der laryngealen Fläche des Aryknorpels nachweisen, dann folgen die Taschenbänder, Interarytaenoidealfalte, laryngeale Fläche des Kehldeckels und, was selten ist, hat P. in zwei Fällen kleine reactionslose Geschwüre der Stimmlippen gesehen. Die Art der Erkrankung betreffend, sind Infiltrate am häufigsten (ca. 64 pCt.), dann kommen tuberculöse Tumoren. Geschwüre sind selten, symptomenlose Perichondritis wurde nur in einem Falle beobachtet. Die Statistik stammt von 7640 Patienten des Elisabeth-Sanatoriums, welche Verf. im Laufe von 12 Jahren untersucht hat.

POLYAK.

65) **M. Gaggia. Beitrag zur Behandlung der Blutegel im Kehlkopf. (Contributo pratico alla cura delle sanguisughe nel laringe.** *Giornale di medicina militara. p. 298. 1914.*

Verf. hat im lybischen Feldzug 20 Fälle von Hineingerathen von Blutegeln in die oberen Luftwege beobachtet, 2 des Nasenrachenraumes und 18 des Kehlkopfes; in allen Fällen war der Ausgang ein glücklicher.

CALAMIDA.

66) **J. F. Townsend. Bericht über einige Fälle von Entfernung von Fremdkörpern aus Larynx, Trachea und Bronchien. (A report of some cases of removal of foreign bodies from the larynx, trachea and bronchi.)** *Journal of the South Carolina med. society. Mai 1914.*

1. Fischgräte zwischen den Stimmbändern eingekeilt bei 13 Monate altem Kind. Nach erfolglosem Versuch der Entfernung per vias naturales Tracheotomie.

2. Sicherheitsnadel im Kehlkopf eines 7 Jahre alten Mädchens. Tracheotomie. Ferner wird über 2 mittels Bronchoskopie entfernte Bronchialfremdkörper berichtet.

EMIL MAYER (L. JACOBS).

67) **E. Oppikofer** (Basel). **Laryngologische Mittheilungen. 1. Plötzlicher Tod durch Erstickung in Folge Verstopfung des Kehlkopfeingangs durch Speisetheile. 2. Primäres Carcinom der Luftröhre.** *Zeitschr. f. Laryng. Bd. 7. S. 243. 1914.*

Bei den Fällen 1 und 2 handelt es sich um ältere Individuen, die plötzlich während des Essens cyanotisch wurden und nach mehreren Minuten starben, bevor

ärztliche Hilfe zur Stelle war. Die Section zeigte, dass in dem einen Falle der Larynxeingang durch ein Stück Leberwurst und in dem anderen Falle durch einen Fleischbissen vollständig verschlossen war. 2 farbige Abbildungen. — Die Fälle von Erstickungstod infolge Verstopfung des Kehlkopfeinganges durch Speiseteile betreffen, wie die Literaturdurchsicht zeigt, meistens ältere Individuen. In Versorgungshäusern und in Irrenanstalten sollte das Wartepersonal auf diese Möglichkeit aufmerksam gemacht werden, da manchmal durch rasches Eingehen mit dem Finger das betreffende Individuum gerettet werden kann.

Bei Fall 3 handelt es sich um ein primäres Carcinom der Luftröhre bei einer 60 Jahre alten Frau. Exitus $^1/_2$ Jahr nach Auftreten der Athembeschwerden an beidseitiger Bronchopneumonie. Da eine Struma profunda bestand und Pat. erst in das Spital eintrat, als infolge der Lungenentzündung hohes Fieber bestand, so war die richtige Diagnose auf Trachealcarcinom erst auf dem Sectionstisch gestellt worden. Das Carcinom hatte das Aussehen eines Papilloms, inserirte mit dünnem Stiel im unteren Drittel der Luftröhre und füllte das Lumen fast vollständig aus. Keine Metastasen. 1 farbige Abbildung. OPPIKOFER.

68) **J. R. Rodgers. Bericht über einen Fall von unterer Tracheo-Bronchoskopie zur Entfernung eines Fremdkörpers. (Report of a case of lower tracheo-bronchoscopy for the removal of foreign body.)** *Journ. of the Michigan State medical society. Mai 1914.*

17 Monate altes Kind, das eine Erdeichel (Pea-nut) aspirirt hatte, Hustenanfälle, Cyanose und Dyspnoe. Aus dem auscultatorischen Befund wurde Diagnose auf Fremdkörper im rechten Hauptbronchus gestellt. Es wurde Tracheotomie und untere Bronchoskopie gemacht; rechts von der ersten Bifurcation des rechten Hauptbronchus der Fremdkörper gefunden und entfernt. Heilung.

EMIL MAYER (L. JACOBS).

69) **A. J. Galebski. Die Extraction von Fremdkörpern aus den Luftwegen mittels der Bronchoskopie, besonders im Kindesalter.** *Russk. Wratsch. No. 12. 1913.*

Plötzliche Dyspnoe verbunden mit unaufhörlichem Husten, die bei Kindern besonders während des Essens auftreten, müssen an die Möglichkeit einer Fremdkörperaspiration in die oberen Luftwege denken lassen. Differentialdiagnostisch käme nur noch die Einkeilung eines Fremdkörpers am Oesophaguseingang in Betracht. Bei chronischen Fällen kann sich dann eine einseitige Bronchitis, eine katarrhalische Pneumonie, ein Lungenabscess u. dergl. entwickeln. In den Fällen, wo die Patienten bereits mit hoher Temperatur und den Erscheinungen einer Pneumonie zur Aufnahme kamen, entsteht die Frage, ob die Bronchoskopie sofort oder erst nach Abklingen der Entzündungserscheinungen vorzunehmen sei. Verf. zieht ein sofortiges Eingreifen vor. Er arbeitet mit der von ihm angegebenen Modification des Kahler-Leiter'schen Bronchoskops nach einer eigens von ihm ausgearbeiteten Technik. Die allgemeine Narkose wurde stets vermieden; kleine Kinder wurden ohne jede Anästhesie, grössere durch 5—20proc. Cocain- + Adrenalinlösung anästhetisch gemacht. Verf. beschreibt 6 Fälle von Fremdkörperextraction bei Kindern mittelst Bronchoskopie. Alle Fälle genasen völlig. Die bronchoskopische Sitzung soll nicht länger als 15 Minuten dauern. GÜTTELSON.

70) Tuffier **Fremdkörper der Bronchien. Vergeblicher Versuch der Extraction mittels Bronchoskopie. Bronchotomie. (Corps étranger des bronches. Tentatives vaines d'extraction par bronchoscopie. Bronchotomie.)** *Soc. de chir. de Paris. 24. Febr. 1914.*

19jähriger Pat., seit $3^1/_2$ Jahren im rechten Bronchus eine Nadel. Durch einen competenten Specialisten waren zweimal — zuerst 7 Monate, dann $1^1/_2$ Jahre nach dem Unfall — vergebliche Extractionsversuche mittelst Bronchoskopie gemacht worden. In letzter Zeit sehr häufige Hämoptoe und äusserste Abmagerung und Anorexie. Operation in zwei Zeiten: In der ersten Sitzung Resection der zweiten Rippe, der Operateur findet eine Verhärtung, die ihm von einer Peribronchitis herzurühren scheint. Zwei Tage darauf breite Incision in dem Intercostalraum, auf intrapleuralem Wege Vordringen gegen die verhärtete Masse, welche incidirt wird, worauf man mit dem Finger die Nadelspitze fühlen kann; als jedoch eine Pincette eingeführt wird, entschlüpft die Nadel und ist nicht mehr zu finden. Es bleibt eine eiternde Fistel; Allgemeinzustand des Pat. sehr schlecht. Röntgenaufnahme zeigt, dass der Fremdkörper jetzt weiter nach oben und aussen sitzt. 2 Monate nach dem letzten Eingriff neue Operation. Der Operateur kommt in eine abgekapselte pleuritische Eiterhöhle, die den letzten drei Intercostalräumen entspricht und sich nach hinten bis zum Ursprung der Bronchien erstreckt. Durch einen mechanischen Écarteur, den Verf. warm empfiehlt und der nach seiner Ansicht im Stande ist, die Rippenresection entbehrlich zu machen, werden die Rippen forcirt aus einander gedrängt und der Fremdkörper gesucht, jedoch vergeblich. Eine Stunde nach der Operation wird die Nadel in zwei Theile gebrochen, mit etwas blutigen Schleim aus dem Munde ausgespuckt. GONTIER DE LA ROCHE.

71) **G. Killian** (Berlin). **Bronchialfremdkörper.** *Deutsche med. Wochenschr. No. 51. S. 2115. 1914.*

Eingehende Besprechung von 25 bronchoskopisch aufgesuchten und extrahirten Fremdkörpern, nur 3 davon bisher publicirt. Meist waren es Knochenstücke, die meist beim Essen von Suppen, die ja sehr oft Knochenstückchen enthalten, und gleichzeitigem Sprechen, Husten oder Lachen aspirirt wurden, und zwar fast ausnahmslos in den rechten Stammbronchus. Diagnostisch ist nicht wieder verschwindendes Hüsteln, oft blutiger Auswurf und nach einiger Zeit auch übler Geruch bedeutungsvoller als die percutorischen und auscultatorischen Lungenerscheinungen und das Röntgenbild, das bei Knochenstückchen nur in Ausnahmefällen zu verwerthen ist. Nur bei völlig abschliessendem Fremdkörper und erst nach einigen Tagen kann durch Secretanhäufung über dem betreffenden Lungenabschnitt Dämpfung, abgeschwächtes Athemgeräusch und veränderter Stimmfremitus hervorgerufen werden. Beschreibung der Bronchoskopie und einer neuen von K. angegebenen Krallenzange. Bei Verdacht auf aspirirtem Fremdkörper ist die Bronchoskopie immer gerechtfertigt, zumal sie jetzt sehr schonend und ohne Narkose ausgeführt werden kann. Die Pneumotomie bringt im Gegensatz dazu grosse Gefahren für den Kranken mit sich und leistet nicht entfernt das, wie die Bronchoskopie, da es äusserst schwierig ist, bei derselben überhaupt den Fremdkörper zu finden. Ueble Zufälle sind bei der Bronchoskopie bisher nicht vorgekommen, mit Ausnahme eines bei einer zum siebenten Male wiederholten Bronchoskopie eingetretenen Pneumothorax, der aber von selbst zurückging. R. HOFFMANN.

72) **A. Orlandini. Beitrag zur Bronchoskopie. Ein neues Leitrohr für Kehlkopf und Trachea. (Contributo alla broncoscopia. Un nuovo tubo guida laringo-tracheale.)** *Bollett. d. malattie dell' orecchio. October 1914.*

Verf. geht von der Idee aus, die De Cigna und Ingals gehabt haben, an Stelle des starren Killian'schen Spatels und des Brünings'schen Röhrenspatels ein biegsames Spiralenleitrohr zu setzen. Verf. hat ein neues Rohr construiren lassen, welches die leichte Einführbarkeit aller biegsamen Rohre verbindet mit jenem Grade von Widerstandsfähigkeit, den auch schwierige Fälle erfordern. Es ist ein aus Ringen zusammengesetztes biegsames Rohr, in welches im Moment der Einführung ein hohles Zinnrohr von gleicher Länge eingeführt wird; wenn die Enge hinter dem Ringknorpel überschritten ist, wird das Zinnrohr vorsichtig entfernt und an seine Stelle das starre Rohr eingeführt. Verf. hat mehr als 20 Tracheoskopien mit seinem Instrument ausgeführt und ist von demselben sehr befriedigt.

CALAMIDA.

73) **C. Heuser** (Buenos Aires). **Entfernung einer Nadel aus der Trachea.** *Deutsche med. Wochenschr. No. 27. 1914.*

Die, nach dem Röntgenbilde zu urtheilen, sehr grosse Nadel hatte über 3 Monate in der Trachea eines 9jährigen Mädchens festgesessen. Entfernung mit unterer Bronchoskopie.

ZARNIKO.

74) **E. W. Carpenter. Tod eines Kindes, verursacht durch ein Fragment einer Erdeichel (pea-nut) in der linken Lunge. (Death of an infant, caused by fragment of pea-nut in left lung.)** *The Laryngoscope. März 1914.*

18 Monate altes Kind. Ohne Anästhesie wurde ein 6 mm Jackson'sches Bronchoskop in die Trachea bis zur Bifurcation eingeführt. Der rechte Hauptbronchus enthielt viel Eiter, der linke jedoch war völlig angefüllt mit einem dicken, faulig-riechenden Eiter und das Bronchoskop konnte wegen der Schwellung der Schleimhaut nicht eindringen. Verf. versuchte den Bronchus mit kleinen Wattetupfern von dem Secret zu reinigen, als plötzlich eine Eiterwelle in dem Rohr aufstieg und sofort die Athmung sistirte. Alle Versuche, die Athmung wieder anzuregen, missglückten. Verf. meint, dass durch die Lockerung des Fremdkörpers, der fast völlig den Bronchus verlegte, der hinter jenem angestaute Eiter plötzlich frei geworden und so das Kind erstickt sei.

EMIL MAYER.

e II) Stimme und Sprache.

75) **G. Hudson Makuen. Eine Studie über 1000 Fälle von Stottern mit besonderer Berücksichtigung der Aetiologie und Behandlung dieser Affection. (A study of 1000 cases with special reference to the etiology and treatment of the affection.)** *Therapeutic Gazette. 15. Juni 1914.*

Das Alter der Patienten schwankte von $2^1/_2$—35 Jahre und 38 pCt. von ihnen gaben an, dass sie so lange stottern als sie denken könnten. Die Krankheit entwickelt sich selten nach der Pubertät, obwohl in einem Fall der Pat. erst im 23. Lebensjahr zu stottern anfing. 77 pCt. der Gesammtzahl waren Männer, nur 23 pCt. Frauen; die Procentzahl der Frauen ist hier viel grösser als in den früheren Arbeiten angegeben.

Stottern findet sich gewöhnlich bei Individuen, die ein characteristisches

Temperament haben, welches in gewisser Beziehung ebenso die Folge wie die Ursache der Affection bildet. Furcht ist wahrscheinlich das am meisten dominirende Characteristicum, sie entspricht der Voreingenommenheit, nicht sprechen zu können. Ein gewisser Grad von Intellectualität ist nothwendig, damit das Stottern sich voll entwickeln kann. 85pCt. der Fälle zeigten durchschnittliche Intelligenz, 14pCt. waren über dem Durchschnitt und nur 8pCt. waren von ausgesprochen schwacher Intelligenz. Die allgemeine Gesundheit der Stotterer ist gewöhnlich etwas unter dem Durchschnitt; sie sind gewöhnlich nervös, erregbar und zeigen Neigung zur Neurasthenie.

Heredität ist der wichtigste Factor in der Aetiologie: bei 39pCt. der Patienten war nachweisbar, dass in ihrer Verwandtschaft Stotterer waren; in Wirklichkeit dürfte der Procentsatz viel höher sein. Ungefähr 3pCt. der Patienten stammten aus Ehen zwischen Blutsverwandten.

32pCt. gaben an, mit andern Leuten, die in ähnlicher Weise krank waren, verkehrt zu haben; da aber dieser Verkehr in der Hauptsache wohl mit Angehörigen der eigenen Familie stattfand, so ist schwer zu entscheiden, welcher von den beiden Factoren, Vererbung oder Angewöhnung, ätiologisch mehr in Betracht kam. 28pCt. der Patienten datirten den Ursprung ihrer Krankheit von einem Nervenshock; jedoch kann dieser vermeintlichen Ursache nur eine secundäre Bedeutung zugesprochen werden. Aetiologisch kommt in erster Linie in Betracht eine Schwäche oder mangelnde Stabilität der cerebrospinalen Sprachregion, die aus einer allgemeinen neurotischen oder neuropathischen Anlage resultirt.

26pCt. der Patienten hatten mangelhaftes Sehvermögen, in der Hauptsache in Folge mangelhafter Function der Augenmuskeln. Nur bei 3pCt. war mangelhaftes Hörvermögen vorhanden; taub war keiner. 97pCt. hatten irgendwelche Störungen seitens der Nase oder des Halses und fast die Hälfte von ihnen war deswegen operirt worden. Periphere Sprachhindernisse sind in der Mehrzahl der Fälle jedoch nur secundäre Ursachen des Stotterns, die primäre Ursache liegt in der Hirnrinde.

Die Behandlung des Stotterns soll mehr psychologisch als physiologisch sein; sie strebt in erster Linie eine Reeducation der centralen Sprachcentren durch richtigen physiologischen Gebrauch der peripheren Sprachmechanismen an.

EMIL MAYER.

76) **H. Stern** (Wien). **Ein Fall von männlicher Stimmbildung und tenoralem Stimmtimbre bei einer 26jährigen Dame.** *Wiener klin. Wochenschr. No. 6. 1914.*

Demonstration in der Sitzung vom 30. Januar 1914 der k. k. Ges. der Aerzte in Wien. Es handelt sich um eine abnorm tief entwickelte und circa 3 Oktaven umfassende Stimme. Jedenfalls bietet der anatomische Bau das Substrat für die Art der Stimmgebung.

HANSZEL.

77) **H. Zwaardemaker** und **C. Reuter.** **Ueber den dynamischen Silbenaccent. II. Der Silbenaccent ohrenärztlicher Stichworte.** *Vox. H. 6. S. 273. 1913.*

Die Autoren untersuchten einige der von Reuter zusammengestellten isozonalen Prüfungsworte, und zwar aus der Zona gravis und der Zona acuta. Aus den Untersuchungen geht hervor, dass alle Worte mit ausserordentlich verschiedener mittlerer Intensität gesprochen werden können, während die physiologische Intensität,

soweit sie nicht von der physikalischen abhängt, nicht sehr wechselt. Aus der Glyphik beurteilt kommen in der Zona acuta bisweilen ein- und mehrgipfliche, in Zona gravis fast durchweg mehrgipfliche Accente vor, deren Form durch Messung der Glyphen festgestellt werden konnte. Den dynamischen Accent bestimmt vermehrte Exspiration und schärfere Articulation, wovon die erstere zu überwiegen scheint neben der letzteren. NADOLECZNY.

78) **W. E. Peters. Zwei Methoden zur Vergrösserung der Grammophonschrift. (Two methods of enlarging grammophone records.)** *Vox. H. 5. S. 261. 1913.*

Beschreibung der Methoden mit Abbildung der Apparate sowie der gewonnenen Curven. (Methode von Prof. M'Kendrik-Glasgow.) NADOLECZNY.

f) Schilddrüse.

79) **Broeckaert. Ein Fall von Struma mit Erstickungsgefahr. Betrachtungen über eine Serie von 50 Kropfexstirpationen. (A propos d'un cas de goitre suffocant; considérations au sujet d'une série de 50 exstirpations do goîtres.)** *Société belge de chirurgie. 27. December 1913.*

Es handelte sich um eine Struma mit einer apfelsinengrossen substernalen Fortsetzung. Vollständige Heilung. PARMENTIER.

80) **Hainaut. Die Basedow'sche Krankheit. (La maladie de Basedow.)** *Arch. médicales belges. 1. Januar 1914.*

Verf. analysirt die neueren Arbeiten über die Basedow'sche Krankheit; aus ihnen ergibt sich, dass die Ursachen der Affection sehr viel zahlreicher sind als man früher glaubte. Es muss also in jedem Fall nach der Aetiologie geforscht werden, um den Patienten vor unnützen und unlogischen Behandlungen zu bewahren. PARMENTIER.

81) **W. Noordenbos** (Rotterdam). **Strumectomie.** *Nederl. Tijdschr. vor Geneesk. II. No. 19. S. 1567. 1914.*

Fall von Struma colloides cystosa, operirt wegen Dyspnoe. VAN GILSE.

82) **G. W. Crile. Die kinetische Theorie des Morbus Basedow. (The kinetic theory of Graves' disease.)** *American journal of medical sciences. Jan. 1913.*

Das Wesentlichste in der vom Verf. aufgestellten Theorie ist, dass die Basedow'sche Krankheit auf einer pathologischen Wechselbeziehung zwischen Gehirn und Schilddrüse beruht. Die Einzelheiten der Theorie lassen sich in Form eines Referates nicht wiedergeben.

Was die Operation anbelangt, so ist die Excision eines Lappens oder die Ligatur von so überraschender und in allen Fällen gleichmässiger Wirkung, dass kein Zweifel daran bestehen kann. EMIL MAYER (L. JACOBS).

g) Oesophagus.

83) **von Hacker** (Graz). **Ersatz der Speiseröhre durch antethoracale Hautdickdarmschlauchbildung.** *Berliner klin. Wochenschr. No. 20. S. 960. 1914.*

Den Fällen vollendeter antethoracaler Oesophagoplastik mit vollem functionellem Resultat (Jejunumschlauchbildung, Hautjejunumschlauchbildung) reiht der Vortr. den vorgestellten Fall einer Hautcolonschlauchbildung bei einem 12jährigen Mädchen an (Aetzstriktur der Speiseröhre). Das Vorgehen hatte bisher einen günstigen Er-

folg, bezüglich der Einzelheiten desselben muss auf das Original verwiesen werden.

R. HOFFMANN.

84) **Lotheissen** (Wien). **Oesophagoplastik aus dem Magen.** *Berliner klin. Wochenschr. No. 46. S. 1825. 1914.*

28jährige Frau mit impermeabler Strictur des Oesophagus, welche schon in der Höhe des Jugulum begann. Der Oesophagus wurde aus der grossen Curvatur gebildet, nach Abtragung des Processus xiphoideus unter der Haut bis über die Clavicula hinaufgeleitet und dort mit dem oberen Stumpf der Speiseröhre vernäht. Es kam zur Nekrose eines Stückes des Oesophagus, die so entstandene Diastase wurde durch einen Hautlappen gedeckt. An der Vereinigungsstelle der Speiseröhre mit der aus Magen oder Darm gebildeten Röhre entstehen meist Fisteln, wie sich eine solche auch in diesem Falle zeigte. Die Fistel schloss sich aber und Patientin kann gut schlucken.

R. HOFFMANN.

85) **Irving J. Walker. Spontanruptur des gesunden Oesophagus. (Spontaneous rupture of the healthy esophagus.)** *Journal american medical association. 20. Juni 1914.*

Die Spontanruptur kommt am häufigsten bei Alkoholikern vor; jedoch hat sich nicht bestimmen lassen, worin der Einfluss des Alkoholismus auf den Vorgang besteht. Fast in jedem Fall erfolgte die Ruptur nach Erbrechen oder Aufstossen nach einer abnorm reichlichen Mahlzeit. Die Stelle der Zerreissung war in jedem Fall über dem Zwerchfell. Verf. bringt die Geschichte eines 39jährigen Mannes, bei dem 7 Stunden nach reichlicher Mahlzeit, nach der er erbrochen hatte, heftige Schmerzen im Epigastrium und in der linken Brust auftraten. Pat. wurde etwas cyanotisch, mit ängstlichem Gesichtsausdruck ins Spital gebracht; das ganze Abdomen gespannt, besonders die obere Hälfte. Es wurde die Cholecystotomie gemacht. In den nächsten Stunden stieg die Temperatur, Athmung wurde beschleunigt. Dämpfung über der linken Brust von der Scapula abwärts und abgeschwächtes Athmen. Aspiration ergab eine hellgelbliche Flüssigkeitsansammlung in der Pleurahöhle. Da man glaubte, es handele sich um ein beginnendes Empyem, so wurde ein Stück der 8. Rippe resecirt. Am folgenden Morgen berichtete die Schwester, dass alle aufgenommene Nahrung durch die Oeffnung in der Brustwand komme. Gastrotomie; vorübergehende Besserung; jedoch Exitus in 3 Tagen.

EMIL MAYER.

III. Kritiken und Gesellschaftsberichte.

a) Wiener laryngo-rhinologische Gesellschaft.

Sitzung vom 3. December 1913.

Fein stellt einen 34jährigen Mann mit einem über walnussgrossen Hämangiom der Gegend der rechten Tonsille vor, das er der Radiumbehandlung zuführen wird.

Glas demonstrirt 1. Pat. mit aberriertem, nach rückwärts verlagertem Eckzahn mit Cystenbildung.

Discussion: Hajek meint, dass es nicht eine Cyste, sondern auch ein Abscess oder Granulom sein kann.

2. Pat. mit schwerer Mundschleimhauttuberculose nach Selbstextraction eines Zahnes. Alter Apexprocess.

Moest und Feichtinger: Fall von Tonsillarblutung. Unterbindung der Carotis externa.

An der Discussion betheiligten sich mehrere Herren und machten Vorschläge, um Blutungen zu verhüten und sie zu stillen.

H. Stern: Athmungscurven.

Leipen: Fall von Fibrom der Epiglottis.

F. Neumann: 1. Recidiv eines Carcinoms nach Oberkieferresection, mit Radium zum Schwinden gebracht.

2. Hochgradige Sattelnase durch Implantation eines Stückes aus der Tibia corrigirt.

Discussion: Hutter und Fein sprechen für die Paraffinbehandlung der Sattelnasen, Marschik hat mit Erfolg Rippenknorpelplatten implantirt.

Marschik demonstrirt 1. eine Pat., an der er mit Erfolg eine Modification der Kieferhöhlenoperation versucht hat. Die Schleimhaut wurde nicht excochleirt, sondern submucös in toto entfernt und eine ebenfalls submucös abgehobene Schleimhautpartie der Nasenschleimhaut in die Kieferhöhle hineintapezirt. Ausgedehnte Entfernung der vorderen und auch lateralen Wand.

2. Demonstration des Zaufal-Leiter'schen Salpingoskopes, welches zur Controlle in Kieferhöhlen werthvolle Dienste leistet.

3. Demonstration eines neuen Anämisirungsspray für die oberen Luftwege. Adrenalin-Cocain werden erst in der Windkammer des Gebläses gemischt und hindert dieser Umstand eine frühe Zersetzung der Mischung. (Verfertigt bei H. Reiner, Wien.)

4. Ein neues graciles Tonsillencompressorium für Kinder nach dem Princip des Mikulicz'schen.

An der Discussion betheiligten sich mehrere Herren.

Sitzung vom 7. Januar 1914.

Glas demonstrirt einen Pat. mit miliarer Pharynxtuberculose. Larynx frei, in der Lunge ein alter Process.

G. zeigt ferner eine Anzahl von Conchae bullosae, manche von besonderer Grösse, und spricht über die verschiedenen Beschwerden, die solche Muschelenden verursachen.

Fein stellt einen Pat. mit Lichen ruber planus der Mundschleimhaut bei Mitbetheiligung der äusseren Haut vor und führt an der Hand von Kranken und Bildern eine Reihe von Sattelnasen vor, die er mit Paraffininjectionen erfolgreich corrigirte. Er bedient sich der Spritze nach Mahu.

Discussion:

Glas gebraucht die Onodi'sche Spritze für subperichondrale Depots, während er die nach Mahu für die Aussenparaffinbehandlung für zweckmässiger hält.

Weil bedient sich der Eckstein'schen Spritze und flüssigen Paraffins.

E. Neumann und Kofler verwenden die nach Kofler modificirte und an der Klinik gebräuchliche Spritze mit zwei Gewinden, die sich sowohl für weiches als auch für hartes Paraffin eignet.



Marschik erwähnt einen Fall von Embolie nach Paraffin bei Ozaena.

Chiari erklärt diesen Fall aus der Vascularisation der unteren Muschel.

Hanszel warnt vor einem Paraffindepot in stärker vascularisirter Gegend — wie z. B. nach Traumen — wegen der folgenden Röthung der Haut und empfiehlt, solche Venectasien dann electrolytisch zu behandeln.

Menzel hat gute Resultate mit der von Moskowicz angegebenen Emulsion von einem Theil Vaselin auf 4 Theile Ol. olivar. erzielt und bedient sich der Pravaz-Spritze.

Fein (Schlusswort): Notwendig sei jedenfalls die peinlichste Einhaltung aller Vorsichtsmaassregeln.

Marschik: 1. 42jähriger Mann mit halbseitiger Resection des Larynx und Pharynx wegen Carcinom des rechten Rec. piriformis.

Operation nach Gluck, die Drüsen der gesunden Seite entfernt mittelst des typischen Kocher-Schnittes.

2. 59jähriger Mann mit Carcinom der linken Tonsille, mit Radium wesentlich gebessert. Die Drüsen der erkrankten Seiten radical ausgeräumt.

3. 37jähriger Mann mit Carcinom der Schädelbasis (Keilbeinhöhle), in Localanästhesie vor 8 Tagen radical operirt. Aufklappung der Nase und partielle Oberkieferresection nach Moure. Nachbehandlung mit Radium.

4. 63jähr. Mann mit Carcinom des Zungengrundes und Lymphdrüsenmetastasen. Exstirpation der Drüsen und Radiumbestrahlung des Primärtumors.

Kofler spricht über eine neue Operationsmethode für Eingriffe an der lateralen Nasenwand, die in der Anlegung einer temporären Oeffnung im Septum beruht. Das Operationsgebiet ist besser zu übersehen und gestattet diese Methode präciseres Arbeiten.

Ferner demonstrirt Kofler eine von ihm angegebene scharfe Epiglottiszange (C. Reiner & Leiterknecht) und einen verbesserten Clar'schen Reflector mit mattem Lämpchen und Stromunterbrechung am Hebel.

Frühwald stellt einen Pat. mit Sarkom des Nasenrachens vor, bei dem Hofrat Chiari die Radiumbehandlung eingeleitet hat. Wesentliche Besserung nach 910 mg-Stunden Radium.

Menzel hält „Zur Behandlung der acuten Stirnhöhlenentzündungen“ seinen angemeldeten Vortrag.

An Stelle der unzweckmässigen Resection des vorderen Endes der mittleren Muschel empfiehlt er die „blutige Dislocation“ derselben und beschreibt dieses Verfahren, das auf leichtere Zugänglichkeit zum Ductus Bedacht nimmt.

Discussion: Fein spricht seine Bedenken gegen die angeblichen Vortheile dieses Eingriffes aus. Hanszel.

---

b) Verhandlungen der Dänischen oto-laryngologischen Gesellschaft.

93. Sitzung vom 7. October 1914.

Vorsitzender: Prof. Schmiegelow.

Schriftführer: Dr. Blegvad.

I. E. Schmiegelow: Drei Fälle von doppelseitiger Recurrensparese.

1. 56jähriger Mann, Respiration leicht stenotisch, Stimme klangvoll; Stimm-



bänder unbeweglich, 1 mm von einander entfernt, nähern sich bei forcirter Inspiration noch mehr. Wassermann- und Röntgenbefund negativ; serologische Untersuchung macht eine amyotrophische Lateralsklerose wahrscheinlich. Es wurde Tracheotomie gemacht, später Wohlbefinden.

2. 27jähriger Mann mit demselben laryngoskopischen Befund, ausserdem Parese des Facialis und der Schlund- und Zungenmusculatur; wahrscheinlich handelte es sich um eine Syringomyelie.

3. 54jährige Frau mit Erstickungsanfällen; seit 5 Monaten immerfort wachsende Knötchen am Halse; die Stimmbänder stehen in der Intonationsstellung; bei der Röntgenuntersuchung oberhalb des rechten Hilus ein grosser Schatten, also ein Tumor mediastini.

S. hat in früheren Jahren im Ganzen 6 ähnliche Fälle gesehen; die Ursachen waren: 1 Mediastinaldrüse bezw. pleuritisches Exsudat, 2 Cancer oesophagi, 1 Phthisis pulmonum, 1 Tabes dorsalis, 1 postoperative Lähmung nach Strumektomie, erst des einen Recurrens, dann 9 Jahre später des anderen, wobei plötzlich so starke Erstickungsanfälle entstanden, dass man in aller Eile Tracheotomie machen musste.

Discussion. Mygind: Die erwähnten Fälle sind alle, was man gewöhnlich doppelseitige Posticusparalyse heisst; diese Fälle sind nicht gar so selten; sehr selten dagegen sind die wirklichen doppelseitigen, completen Recurrensparalysen.

II. E. Schmiegelow: Fall von Cancer pharyngis bei einem Kinde.

12jähriger Knabe mit Schmerzen im Halse, besonders bei Bewegungen des Kopfes, sowie Schmerzen im rechten Ohre; erheblicher Kräfteverfall. Der Nasenrachen und theilweise auch der übrige Rachen von einer, von natürlicher Schleimhaut bedeckten Schwellung erfüllt; aussen am Halse ein paar Drüsenschwellungen, deren eine exstirpirt wurde; die mikroskopische Untersuchung ergab die Diagnose Carcinom. Es wurde jetzt auch so viel wie möglich von der Geschwulst im Rachen entfernt und das histologische Bild war hier im Wesentlichen dasselbe.

III. Holger Mygind: Ein Fall von rechtsseitiger Recurrens- und linksseitiger Posticusparalyse.

53jährige Frau, etwas heiser, hat während der letzten Zeit auch leichte Athembeschwerden; schon seit längerer Zeit ist sie nicht im Stande gewesen, Fleisch zu schlucken. Die rechte Stimmlippe steht unbeweglich in Cadaverstellung, die linke fast in Medianstellung. Das Husten ist sehr erschwert und es besteht starke Luftverschwendung.

Bei Sondirung der Speiseröhre bleibt die Sonde in 30 cm Entfernung stehen; Oesophagoskopie gelingt nicht.

Die Ursache dieser doppelseitigen Laryngoplegie ist unzweifelhaft in einem Speiseröhrenkrebse zu suchen.

IV. K. Nörregaard zeigte einen Ohrwurm vor, den er aus einem Ohre entfernt hatte, den ersten Ohrwurm, dem er in seiner 27jährigen Praxis in einem Gehörgang begegnet.

V. K. Nörregaard zeigte einen bohnengrossen Speichelstein vor, den er soeben aus dem linken Ductus Bartholini einer Dame entfernt hatte.



VI. K. Nörregaard: Ueber Thyreoiditis.

N. bespricht das häufige Vorkommen verschiedener Erkrankungen, wie z. B. psychische Störungen, Chorea, Morbus cordis usw., bei Strumakranken oder deren Verwandten. Meint, dass die thyreoidalen Veränderungen gewissermaassen mit den Erkrankungen des lymphatischen Rachenringes in Verbindung stehen.

Discussion. Mygind: Die von Nörregaard erwähnten Fälle sind ausschliesslich Fälle von Struma bezw. Morbus Basedowii und nicht von Thyreoiditis. Was übrigens die Verhältnisse zwischen den thyreoidalen Veränderungen und den Erkrankungen der oberen Luftwege betrifft, sind die Zahlen N.'s allzu klein, um auf einen Zusammenhang schliessen zu können.

94. Sitzung vom 4. November 1914.

I. H. Mygind: Demonstration eines Falles von Herpes auriculae mit Erkrankung des N. acusticus.

22jähriges Mädchen mit einer Herpeseruption am linken Ohre, Schmerzen im Ohre, Schwindel und Ohrensausen. Als sie zur Untersuchung kam, war kein Schwindel mehr vorhanden; totale Taubheit links, kein Nystagmus. Acht Tage später hörte sie Flüsterstimme in 30 cm Entfernung. Keine Facialisparese.

II. Schousboe: Fall von Abscessus lobi temporalis cerebri.

67jährige Frau mit chronischer rechtsseitiger Ohreiterung, Fieber, Erbrechen und Kopfschmerzen. Bei der Totalaufmeisselung wurde ein Cholesteatom gefunden; in der Decke des Antrums eine verfärbte Partie, bei deren Abmeisselung stinkender, mit Luft gemischter Eiter aus einer Fistel im Schläfenlappen herausströmt. Der Abscess wurde breit geöffnet. Nach vorübergehender Besserung zwei Tage später Exitus.

III. Schousboe: Fall von Fremdkörper im Kehlkopfe bei einem 2jährigen Kinde.

Der Junge hatte angeblich die Spitze einer Cigarrenröhre aus Pappe aspirirt. Bei der Laryngoscopia directa sieht man den Fremdkörper; er wird auch gefasst, zerreisst aber. Die Respiration wurde jetzt schlecht, weshalb Tracheotomie gemacht wird; der Fremdkörper war jetzt nicht mehr sichtbar, wurde aber bei Bronchoskopie im rechten Bronchus gefunden und extrahirt.

IV. Schousboe: Bericht über eine Familie mit auffallend vielen und schweren Ohrerkrankungen.

Die Eltern leiden an keiner Ohrerkrankung; unter 11 Kindern sind nur drei Töchter nicht ohrkrank gewesen. Ein Kind ist an einer otogenen Hirnerkrankung gestorben, bei dreien wurde wegen chronischer Eiterung Totalaufmeisselung gemacht, bei einem vierten ist diese Operation indicirt. Unter den drei Kindern der ältesten Tochter hört eine Tochter schlecht, eine andere hat zweimal eine acute Eiterung gehabt, das eine Mal mit Mastoiditis und perisinuösem Abscess, ein Sohn hat eine chronische doppelseitige Eiterung. Die meisten Familienmitglieder waren adenoid, ferner haben 11 der ersten Generation Scarlatina durchgemacht; hierin und in den schlechten hygienischen Verhältnissen, unter denen die Familie lebt, ist die Ursache der grossen Zahl der Ohrerkrankungen zu suchen.

V. O. Strandberg: Die Behandlung der rhino-laryngologischen Tuberculose mittels universeller Lichtbäder.

Die Patienten werden in nacktem Zustande mit Kohlenbogenlicht bestrahlt, anfangs eine Viertelstunde lang, dann allmählich länger bis zu $2^1/_2$ Stunden, oder auch werden sie gleich anfangs 1—2 Stunden lang bestrahlt, je nachdem man eine kräftige Pigmentirung wünscht oder nicht. Es wurden vorläufig vorwiegend inveterirte oder bösartige Fälle behandelt oder auch solche, die sich aus anderen Gründen nicht für Elektrolyse oder für chirurgische Behandlung eigneten. Bis jetzt wurden 49 Fälle behandelt, von denen 5 wegen zu kurzer Behandlung ausgeschaltet werden müssen. Unter den übrigen blieben 11 Fälle von Lupus vulgaris unbeeinflusst, 10 wurden entschieden gebessert. Eine alte chronische Mittelohreiterung wurde geheilt, ebenso zwei Fälle von schwerer Kehlkopftuberculose. Von 19 Fällen von Schleimhautlupus wurden 13 vollständig geheilt, bei 6 sind nur einige der ergriffenen Localisationen geheilt. Staunenswerth waren namentlich die Erfolge in 7 Fällen von Lupus am harten Gaumen, ein Leiden, bei dem man sonst oftmals völlig hilflos dasteht; sie wurden alle geheilt. Die Zahl der Bäder schwankte von 21 bis 207.

Das Material ist noch zu gering, um die Methode genau zu studiren, auch weiss man noch nicht, wie viele Recidive entstehen werden; nach dem, was bisher vorliegt, scheint es aber vollauf berechtigt, weitere Versuche anzustellen.

VI. N. Rh. Blegvad: Die Behandlung von Ozaena mittelst Paraffininjectionen.

B. hat 30 Fälle behandelt; 1 ist noch in Behandlung, 4 liessen sich nicht nachprüfen, die übrigen 25 wurden aber während der letzten Tage wiederum controlirt. 13 sind völlig geheilt, 11 gebessert, 1 unbeeinflusst. 5 der geheilten bzw. gebesserten Fälle wurden vor 2—3 Jahren behandelt. Um das Liegenbleiben des Paraffins mit Sicherheit zu erreichen, injicirt B. vorerst subperiostal bzw. subchondral eine dünne Novocain-Adrenalinlösung und dann erst das Paraffin, und zwar die von Stein angegebene Mischung vom Schmelzpunkt 50°. Die Injection findet in die untere Muschel oder in das Septum statt, nur bisweilen in die mittlere Muschel; Injectionen am Nasenboden sind nicht rathsam, theils weil hier leichter Complicationen entstehen, theils weil es hauptsächlich darauf ankommt, die Nase zu einem sagittalen Spalte zu verengern. Zweimal entstand ein Septumabscess, der aber ohne üble Folgen heilte; sonst hat B. keine Uebelstände erlebt.

95. Sitzung vom 2. December 1914.

I. Wilh. Waller: Necrosis sinus sphenoidalis.

24jähriger Mann mit andauernder Eiterung durch den Epipharynx. Durchleuchtung des Sinus maxillaris und Sinus ethmoidalis sowie Punktion dieser Höhlen zeigte nichts Abnormes. Es wurde jetzt Decorticatio faciei gemacht, die Kieferhöhle geöffnet und die Siebbeinzellen resecirt, wonach man eine ausgedehnte Nekrose der Wandungen der Keilbeinhöhle fand. Das nekrotische Gewebe wurde entfernt und die Höhle mit Jodoformgaze tamponirt; der spätere Verlauf befriedigend.

Discussion:

Klär meint, man könne in einem solchen Falle sehr wohl mittelst einer durch die Nase eingeführten Zange die ganze Vorderwand der Keilbeinhöhle entfernen.

Blegvad ist derselben Meinung; nöthigenfalls kann man durch eine Infraction der mittleren Muschel den Zutritt zur Keilbeinhöhle erleichtern.

II. E. Schmiegelow: Beitrag zur translabyrinthären Entfernung von Acusticustumoren.

S. demonstrirte eine 45jährige Frau, bei der er vor 5 Wochen ein Gliom im rechten Meatus acusticus internus durch Totalaufmeisselung des Mittelohres und Resection des Felsentheils entfernt hatte. $2^1/_2$ Monate später reiste die Patientin nach Hause und befand sich wohl. Ein zweiter Fall, ein 37jähriger Mann befand sich auch zur Zeit in der Abtheilung und sollte am folgenden Tag operirt werden. (Späterer Zusatz: Die translabyrinthäre Exstirpation gelang gut und der Patient befindet sich ausgezeichnet; auch hier handelte es sich um ein Gliom.) Die translabyrinthäre Methode ist leichter als die transcerebellare und weit mehr gefahrlos, weil man extradural operirt und nicht die Gefahr läuft, die lebenswichtigen Centren des Kleinhirns zu schädigen. Tumoren, welche sich translabyrinthär nicht entfernen lassen, sind auch bei der transcerebellaren Methode kaum zu entfernen.

III. N. Rh. Blegvad: Fälle von plastischen Operationen an der Nase und am Ohre.

1. Plastischer Verschluss einer retroauricularen Oeffnung nach einer Totalaufmeisselung. Es wurde eine Periost-Knochenplatte aus der Tibia in die Wunde implantirt und dann die Hautränder vernäht. Heilung per primam. Man vermeidet in dieser Weise die entstellende Einziehung der Haut.

2. Entfernung eines Nasenhöckers durch äussere Incision. 21jähriges Mädchen mit Deformation der Nase nach einem Trauma im Kindesalter. Zuerst wurde durch eine submucöse Septumresection die Durchgängigkeit der Nase hergestellt, dann eine Incision am Nasenrücken gemacht und ein Stück des rechten Os nasi abgemeisselt. Eine Einsenkung oberhalb der Nasenspitze wurde später mit Paraffin zugefüllt. Die Narbe ist nur sehr wenig sichtbar.

3. Entfernung eines Nasenhöckers nach Joseph. 19 jähriges Mädchen mit einer Deformität nach einem Trauma im Kindesalter; es wurde eine Incision im rechten Vestibulum gemacht und dann der Höcker subperiostal abgetragen. An der Stelle des Höckers entwickelte sich ein Abscess, der jedoch von dem Vestibulum aus entleert werden konnte.

4. Schiefnase, durch Rhinothesis nach Joseph beseitigt. 30 jährige Frau; ein keilförmiges Stück wurde aus dem linken Proc. frontalis oss. max. sup. ausgesägt und dann die Nase nach links fracturirt; eine nach der Operation bestehende Deviation der knorpeligen Nase wurde mittels eines Nasendruckapparates beseitigt.

5. Fall von Nasenfractur mit erheblicher Dislocation; acht Tage nach dem Unfall wurde mittels eines Spatels im Naseninnern und Fingerdruck von aussen Redressement gemacht.



6. Periost-Knochenlappen aus der Tibia in den Nasenflügel zur Ausgleichung einer Deformität eingelegt. Erhebliche luetische Destruction der Nase bei einem 26jährigen Mann; das Nasenäussere war schon durch verschiedene Paraffininjectionen verbessert worden, es bestand aber eine starke Einknickung des linken Nasenflügels; der Nasenflügel wurde gespalten und eine Knochenplatte implantirt.

Discussion: Schmiegelow erwähnte ein paar Fälle von Gehörgangsplastik bei totalem Verschluss des Gehörgangs nach Traumen; die hintere knöcherne Gehörgangswand wurde teilweise abgemeisselt und dann gewöhnliche Gehörgangsplastik gemacht.

IV. Thornval: Fall von ulcerativer Bronchialstenose.

Als Ursache quälender Hustenanfälle bei einer 28jährigen Frau bildete sich eine geschwürige Affection in der Gegend der Bifurcation aus. Wassermann positiv, weshalb energische antiluetische Behandlung instituirt wurde. Nach 6 Monaten Wassermann negativ, das Geschwür aber bestand noch immer, hatte sich jedoch etwas gereinigt; die linke Brusthälfte blieb jetzt bei der Respiration stark zurück und die Tracheoskopie ergab eine Stenose des linken Bronchus. Als das Leiden schon 1 Jahr gedauert hatte, traten plötzlich erhebliche Respirationsbeschwerden auf, die sich nach Sauerstoffinhalation und Tracheotomie mit Einlegen einer König'schen Kanüle besserten; es trat aber sehr schnell eine letale Pneumonie auf. Bei der Section fand man in der linken Lunge ausgedehnte tuberculöse Processe; keine deutliche Tuberculose der Bronchialdrüsen, auch liess sich bei Mikroskopie des Geschwürs keine Tuberculose nachweisen, jedoch deutete sein ganzes Aussehen darauf, dass es sich trotzdem um eine tuberculöse Affection gehandelt hat.

V. Thornval: Fall von Tumor cerebelli.

22jähriger Mann mit einem eigenthümlichen Schwächezustand im linken Arm, unsichere Bewegungen und Zittern, ferner Schmerzen in der linken Schläfe und im Hinterkopf und etwas Schwindel; später auch Facialislähmung, Schluckbeschwerden und fehlender Geschmack. Gehör etwas herabgesetzt. Spontaner Nystagmus nach rechts; im linken Arm ausgesprochenes Vorbeizeigen nach links. Bei Kaltwasserspülung rechts normal gerichteter Nystagmus und entsprechendes Vorbeizeigen im rechten Arm, linker Vestibularis dagegen vollständig gelähmt. Linksseitige Recurrensparese vorhanden, ferner war auch der IX., vielleicht auch der V. und VI. Hirnnerv ergriffen. Es konnte noch keine genaue Diagnose gestellt werden und bevor eine neue Untersuchung vorgenommen werden konnte verschied der Patient. Bei der Section fand man ein Gliom, das fast die ganze Kleinhirnhemisphäre und den Wurm einnahm.

VI. Thornval: Fall von Ponstumor.

15jähriges Mädchen mit linksseitiger Facialislähmung, Schwindel und Schwerhörigkeit. Spontaner rotatorischer Nystagmus nach rechts; linksseitige associirte Blicklähmung. Spontanes Vorbeizeigen im linken Arm; keine calorische Reaction links, normale Reactionen rechts. Ausser der Facialislähmung auch noch Parese des linken Trigeminus und Hypoglossus. Der Fall bietet mit dem vorigen einige Aehnlichkeit, da jedoch die cerebellaren Reflexe von dem rechten Ohre aus in normaler Weise ausgelöst werden, ist das Vorhandensein eines Cerebellarleidens



kaum wahrscheinlich, während die beginnende associirte Blicklähmung und die Affection der übrigen Nerven das Vorhandensein eines Tumors in der Brückengegend wahrscheinlich macht. Jörgen Möller.

IV. Briefkasten.

Clinton Wagner †.

Am 25. November 1914 starb in Genf Dr. Clinton Wagner. Er wurde im Jahre 1837 in Baltimore geboren und erwarb den Doctorgrad in seiner Vaterstadt im Jahre 1858. Im selben Jahre trat er in das Sanitätsoffiziercorps der U. S. Army ein. Bei Ausbruch des Bürgerkrieges blieb er der Union treu, er erregte die Aufmerksamkeit des Generals Hammond, Chef des Militärsanitätswesens, wurde in verantwortliche Stellung berufen und avancirte schliesslich zum Chefarzt der II. Division des 5. Armeekorps. In seiner militärischen Laufbahn zeichnete er sich durch grosse Tapferkeit, seltene chirurgische Geschicklichkeit und Organisationstalent aus. Er errichtete zahlreiche Feldlazarethe und richtete auf dem Mississippi das erste auf den westlichen Gewässern schwimmende Hospitalschiff ein. Nach Beendigung des Krieges trat W. aus der Armee aus und machte eine zweijährige Reise nach London, Paris und Wien, um Laryngologie zu studiren. Nach New York zurückgekehrt, liess er sich daselbst nieder und errang bald einen Ruf als ausgezeichneter Specialist und Lehrer in seinem Fach. Er begründete das Metropolitan Throat Hospital and Dispensary und machte es zu einer Musteranstalt. Seine allgemeine chirurgische Erfahrung und Geschicklichkeit befähigten ihn auch zur Vornahme grosser Operationen; so war er in der Ausführung der Thyreotomie geradezu ein Meister. Seine 1882 publicirte Arbeit: „Mouth Breathing in Its Relation to Medicine" erregte grosses Aufsehen. Er hat eine grosse Anzahl werthvoller literarischer Arbeiten veröffentlicht.

Im Jahre 1882 war er einer der ersten Organisatoren von New York Post-Graduate Medical School and Hospital und wurde daselbst der erste Professor für Laryngologie und Rhinologie. Im Jahre 1873 gründete er zusammen mit Lefferts, Asch, Bosworth, Woolsey Johnson, Bridge, McBurney, Weir, Mann und Kinnicutt die erste laryngologische Gesellschaft der Welt, die New York Laryngological Society. Fünf Jahre später wurde hauptsächlich auf seine Anregung die American Laryngological Association ins Leben gerufen.

Einige Jahre später zog sich W. von der Praxis zurück und lebte in Colorado, Californien und auf Reisen. Als im vorigen Jahre der vierzigste Gründungstag der New Yorker Gesellschaft, die im Jahre 1885 zur Section in Laryngology der New York Academy of Medicine umgestaltet war, gefeiert wurde, kam W. als Ehrengast aus Europa hinüber. Seine Gesundheit war schwankend geworden und bald nach seiner Rückkehr verschlechterte sie sich immer mehr. Emil Mayer.

Personalnachrichten.

Prof. Dr. von Irsai in Budapest ist zum Director der Städtischen Ofener Spitäler ernannt worden.

Dr. Herzog in München ist zum ausserordentlichen Professor ernannt worden.

Prof. Gutzmann ist Ehrenmitglied der Oesterreichischen Gesellschaft für experimentelle Phonetik geworden.

Für die Redaction verantwortlich Prof. Dr. G. Finder, Charlottenburg, Augsburger Str. 38.
Druck von L. Schumacher, Berlin N. 4.

Semon's

Internationales Centralblatt

für

Laryngologie, Rhinologie

und verwandte Wissenschaften.

Jahrgang XXXI. **Berlin, April.** **1915. No. 4.**

I. Referate.

a) Allgemeines, obere Luftwege.

1) **M. Paunz** (Budapest). **Ueber die Fortschritte der Rhino-Laryngologie.** *Gyogyaszat. No. 28. 1914.*

Als solche werden die directe Laryngoskopie und Tracheoskopie, ferner der Ausbau der Lehre über Pathologie und Therapie der Nebenhöhlenerkrankungen, die rhinologische Behandlung von gewissen orbitalen Leiden, ferner die Fortschritte der intranasalen Chirurgie zur Operation der Hypophyse und des Thränensackes dargestellt. Dem rhino-laryngologischen Unterricht soll in der Zukunft mehr Platz und Zeit eingeräumt werden, das Studium dieses Faches soll für obligatorisch erklärt und später durch die obligatorische Prüfung ergänzt werden. POLYAK.

2) **N. Pende** (Palermo). **Ueber das Vorkommen einer neuen Drüse mit innerer Secretion.** *Riforma medica. 31. Mai 1913.*

Die Drüse ist zuerst 1906 von Pepere beschrieben worden. Sie ist gleich Thymus und Nebenschilddrüsen aus den Kiemenspalten hervorgegangen und besteht aus einer Anzahl von Epithelläppchen, die theils um Schilddrüse und Nebenschilddrüsen, theils um die Thymus herum gelegen sind und von denen die grössten mit blossem Auge sichtbar sind. Histologisch haben die Drüsen alle Merkmale des Gewebes der grossen Blutgefässdrüsen mit allen Zeichen einer activen Thätigkeit. Verf. hat die Drüsen speciell beim Hunde und Neugeborenen studirt. Es scheint, dass sie gegen den fünften Monat des Intrauterinlebens gebildet werden und gegen Ende des ersten Jahres durch Atrophie verschwinden.

CALAMIDA.

3) **E. Lautenschläger** und **S. Adler** (Frankfurt a. M.). **Experimentelle Untersuchungen über die Wirkung ultravioletter Lichtstrahlen und ihre therapeutische Verwendung in der Laryngologie.** *Fränkel's Archiv. Bd. 29. H. 1. 1914.*

Ultraviolettes Licht ist bei längerer Bestrahlung im Stande, Bakterien zu

tödten. Für die Mundhöhle ist jedoch eine Desinfection nicht erreichbar, weil in Folge der mangelnden Tiefenwirkung Keime, die hinter den Gaumenbögen oder in den Mandeln sich aufhalten, nicht beeinflusst werden. Es scheint, dass die ultravioletten Strahlen anästhesirend und daher im Sinne von Spiess entzündungswidrig wirken. Als Lichtquelle ist besonders die Acetylenlampe brauchbar.

STURMANN.

4) G. Praetorius (Hannover). **Pemphigus malignus, durch einmalige intravenöse Blutinjection geheilt.** *Münchener med. Wochenschr. No. 16. 1913.*

Verf. berichtet über einen Fall von schwerem, hartnäckigem Pemphigus der Haut, der zur Zeit der Beobachtung keine Mitbetheiligung der Schleimhäute zeigte und der allen Mitteln, auch Salvarsan gegenüber, unbeeinflussbar blieb. Da die Umstände eine Ueberführung ins Krankenhaus nicht ermöglichten und die Herstellung eines Serums nach Linser's Originalvorschrift undurchführbar war, injicirte P. dem Kranken 20 ccm nicht defibrinirten frischen normalen Menschenblutes intravenös und erreichte durch diese einmalige Injection eine überraschend schnelle völlige anscheinend (über 8 Monate) dauernde Heilung. Diese Beobachtung, dass eine einmalige Blutinjection die durch wiederholte Seruminjectionen erzielten Resultate so erheblich übertrifft, lässt Autor eine Nachprüfung an grösserem Material als wünschenswerth erscheinen, um zu erproben, ob nicht ausser den bei Pemphigus wirksamen Stoffen des Serums in den Blutzellen und im Plasma noch weitere therapeutisch wirksame Stoffe enthalten sind. Die Entstehung einer Embolie bei intravenöser Application nicht defibrinirten Blutes sei bei schnellem Arbeiten und Verwendung dünner Kanülen, die irgendwie grössere Coagula nicht passiren lassen, nicht zu befürchten und ganz kleine Coagula könnten ganz gefahrlos in die Blutbahn eintreten.

HECHT.

5) B. Agazzi. **Zur pathologischen Anatomie des oberen Respirationstraktes, des Gehörorgans und der basalen Hirnnerven bei der Meningitis Weichselbaum.** Aus dem Prager path. anat. Institut Prof. Ghon. *Sonderabdruck aus dem Archiv f. Ohrenheilk. Bd. 95.*

Genaueste Untersuchung von 9 Fällen, wovon 3 erwachsene Individuen, die übrigen 6 kleine Kinder betrafen. Von Wichtigkeit sind darunter zwei Fälle von plötzlichem Exitus, die mit einem Status lymphaticus combinirt waren.

Die Untersuchungen beziehen sich auf Veränderungen des Nasenrachenraums und Rachens, der Nase mit ihren Nebenhöhlen, des ganzen Gehörorgans und einer Reihe von basalen Hirnnerven bei der Meningitis cerebrospinalis Weichselbaum.

Aus den Befunden über die Veränderungen an den Hirnnerven geht hervor, dass zweifellos der N. acusticus nicht nur am häufigsten an dem entzündlichen Processe der Hirnhäute bei der Meningitis W. betheiligt ist, sondern dabei auch die schwersten Veränderungen zeigt, insofern als der entzündliche Process am öftesten den Nervus selbst durchsetzt und nicht nur seine Hüllen betrifft. Der Grund dafür mag nicht nur darin liegen, dass der N. acusticus in Folge der so häufigen Betheiligung der hinteren Schädelgrube an dem Processe in Folge seiner

Topographie Gelegenheit hat, an dem Entzündungsprocesse theilzunehmen, sondern vor allem auch darin, dass der anatomische Bau des N. acusticus für die Fortleitung der Entzündung im Nerven geradezu eine Disposition schafft.

Entzündliche Veränderungen im parahypophysären Gewebe wurden achtmal vorgefunden und waren als secundäre, von der Schädelhöhle aus fortgeleitete anzusehen.

Diese häufige Betheiligung des parahypophysären Gewebes bei der Meningitis W. ist dadurch verständlich, dass bei dieser Form der Meningitis das Exsudat an der Hirnbasis gerade in der Umgebung der Sella turcica oft besonders stark entwickelt ist. Die Hypophyse selbst war in keinem der untersuchten Fälle an dem entzündlichen Processe betheiligt. Eine Ausbreitung des entzündlichen Processes im parahypophysären Gewebe nach unten zu, konnte in keinem der Fälle verfolgt werden: ein directer Zusammenhang des Processes mit den in den Fällen gefundenen Veränderungen des Sinus sphenoidalis und des Rachens war nicht nachweisbar. Für die Ansicht, dass sich der entzündliche Process bei der Meningitis W. direct vom Rachen in die Schädelhöhle fortsetzen könne, konnten in keinem Falle Anhaltspunkte gefunden werden.

Die Veränderungen des inneren Ohres, die zweifellos bei der Meningitis W. eine häufige Complication bilden, gehören auch zur Gruppe der secundären Veränderungen; sie wurden bemerkenswertherweise nur bei kleinen Kindern erhoben.

Bezüglich der in den Nebenhöhlen der Nase gefundenen Veränderungen (ebenfalls secundärer Natur) fanden sich die Sinus ethmoidales und sphenoidales am häufigsten verändert, und unter den Ethmoidalzellen waren es wieder die hinteren, die häufiger Veränderungen zeigten als die vorderen. (Vorwiegend solche einer acuten Entzündung, die serösen oder serös-hämorrhagischen oder serös-eitrigen Charakter hatte.)

Die Kieferhöhlen waren seltener betroffen und meistens auch etwas geringgradiger als die Keilbeinhöhlen und Siebbeinzellen. Die Frage der Aetiologie der Veränderungen in den Nebenhöhlen der Nase bei der Meningitis W. erscheint noch nicht endgültig gelöst. Immerhin erscheint es erwähnenswerth, dass in zwei Fällen, und zwar im Exsudate einer Siebbeinzelle, etwas weniger reichlich im Exsudate der Sinus sphenoidales, zahlreiche gram-positive Lanzetkokken nachgewiesen wurden, deren Bedeutung für die Aetiologie der entzündlichen Processe ausser Frage stand. Nur konnte in diesen beiden Fällen nicht entschieden werden, ob daneben auch Meningokokken vorhanden waren oder nicht.

Die Nase, der Nasenrachenraum und der Pharynx zeigten in allen 9 Fällen Veränderungen, doch waren sie im Allgemeinen keine sehr hochgradigen. Auch die Rachentonsille zeigte, abgesehen von der Hyperplasie, ebenfalls fast immer nur geringe Veränderungen.

Zum Schluss erörtert Verf. die Frage über den Weg der Infection zu den Hirnhäuten bei der Meningitis W., wobei er von der Annahme ausgeht, dass die Nase oder der Nasenrachenraum die Eingangspforte bilde, und die Frage bezüglich einer hämatogenen Ausbreitung des Virus vom Nasenrachenraum und der Nase zur Schädelhöhle, resp. eines lymphogenen Transportes als bis jetzt nicht geklärt offen lässt.

STEINER (PRAG).

6) **Tietze** (Breslau). **Beiträge zu den Operationen an Mund- und Rachengebilden, Zunge und Kehlkopf.** *Berliner klin. Wochenschr. No. 21. S. 994. 1914.*

Vortr. bespricht zunächst die Operation eines Cysticercus in der Zungenmuskulatur, sodann sein Vorgehen bei den Carcinomen der Zunge insbesondere bei denen des Zungengrundes, endlich bei der Totalentfernung des Kehlkopfes. Operation dabei im Dämmerschlaf mit Umspritzung des Operationsfeldes, bei schräger Lagerung. Totale Vernähung des Oesophagus (Gluck), wenn Naht ohne Spannung möglich, sonst temporäre Fistel und spätere Plastik. Bei sehr grossem Defect Plastik Gluck (oft noch Nachplastik nöthig), bei weniger grossen Umschneidung, Mobilisation, einstülpende Nähte, deckender Hautlappen. In der Discussion berichtet Küttner (Breslau) über sein Verfahren und seine Erfolge bei Zungen-, Pharynx- und Larynxcarcinom. Resultat der Operation des Zungencarcinoms nicht allzu günstig, viel schlechter das des Pharynxcarcinoms. An der Totalexstirpation, vor allem an der gleichzeitigen Exstirpation des Larynx und Pharynx nach Gluck hat K. wenig Freude erlebt.

R. HOFFMANN.

7) **Giuseppe d'Agata** (Pisa). **Ueber Rectalernährung nach Operationen im Munde und Schlunde.** *Berliner klin. Wochenschr. No. 14. S. 638. 1914.*

Verf. empfiehlt zur Vermeidung von Schluckpneumonie: 1. Ausführung der Operation im Munde oder im Schlunde (meistens in Rose'scher Hängelage) mit Localanästhesie oder beim Erwachen aus der Sauerstoff-Chloroformnarkose, d. h. wenn die Reflexe im Schlunde und in der oberen Luftröhre aufzutreten beginnen. 2. Für 24 Stunden nach der Operation sitzende Stellung im Bett, am folgenden Tage Aufstehen. 3. Ernährung während einer Zeit von 10—14 Tagen ausschliesslich auf rectalem Wege.

Die Möglichkeit ausschliesslich rectaler Ernährung während der angegebenen Zeit wird durch zwei genaue Stoffwechseluntersuchungen und an der Hand der Literatur illustrirt.

R. HOFFMANN.

8) **W. J. Abbott. Bronchialasthma und die Beziehung der Nase zu demselben. (Bronchial asthma and the relation of nasal conditions to it.)** *Annals of otology, rhinology and laryngology. März 1914.*

Mindestens ein grosser Procentsatz aller Asthmaanfälle hat nasalen Ursprung. Ethmoiditis ist der constanteste und wahrscheinlich sogar ein nothwendiger Factor in der Aetiologie. Der Zustand kann durch intestinale Infection noch erschwert werden.

EMIL MAYER.

9) **Ludwig Hofbauer** (Wien). **Die Summtherapie des Bronchialasthmas.** *Deutsche med. Wochenschr. No. 22. 1914.*

Die Methode will ähnlich wie die Sänger'sche Zählmethode den Pat. zu einer zweckmässigen Athmung erziehen. Er hat bei der Exspiration zu summen. Die Dauer der Exspiration wird durch einen von einem Uhrwerk getriebenen Signalapparat (Lampe, Schnarre) angegeben und kann beliebig regulirt werden. Gleichzeitig wird automatisch durch ein am Bauch angebrachtes Compressorium ein Druck auf die Bauchdecken ausgeübt. — Als Vortheile der Summtherapie bezeichnet Verf. Folgendes: 1. Der Mund bleibt dauernd geschlossen, so dass

Reizung der Bronchialschleimhaut und alle schädlichen Folgen (Husten, Druckgefühl auf der Brust, Reizung der sensiblen Nervenendigungen) vermieden werden. 2. Die Aufmerksamkeit wird von der Einathmung abgelenkt und der Ausathmung dauernd zugewandt. 3. Eine allmähliche, feinstens abstufbare Steigerung der Ausathmungsdauer gegenüber der Einathmung wird erlernt mit Ausschluss jeder pressenden, schädlichen Vertiefung durch muskuläre Hilfskräfte.

Mit der Methode hat Verf. wirkliche Dauererfolge (bis zu sieben Jahren) erzielt, selbst in hartnäckigen und durch consecutive Veränderungen complicirten Fällen.

ZARNIKO.

10) **Krez** (Reichenhall). **Gedanken und Erfahrungen zur Aetiologie, Symptomatologie und Therapie des Asthmas.** *Würzburger Abhandlungen. Juni 1914.*

Verf. bespricht zunächst die Beziehungen zwischen Asthma und Tuberculose. Unter seinem Material waren ungefähr 75 pCt. als latent tuberculös anzusehen in dem Sinne, dass alte tuberculöse Herde in der Spitze vorhanden waren. Relativ selten ist die Verbindung des Asthma mit activer Tuberculose. Verf. berichtet mehrere hierher gehörige Fälle, darunter auch solche, bei denen die günstige Beeinflussung der Tuberculose durch das Asthma evident war. Er erörtert dann, wie die tuberculöse Infection in ihren Beziehungen zum Asthma zu erklären sei und bespricht dabei gesondert die katarrhalische und nervöse Componente des Asthma. Das Wesen des Anfalls erklärt K. so, dass als das Primäre die Anwesenheit einer kleinsten Menge Secret in den Bronchiolen zu betrachten ist, das von normalen Menschen überhaupt nicht empfunden wird; durch den Reiz des Secrets kommt es zu einer Contraction der Bronchiolen, die zunächst wohl als Abwehrbewegung zu denken ist, aber dabei, wie beim Nervösen so oft, ungehemmt über das Ziel schiesst. Durch die bei der angstvollen Athmung verstärkte Einathmung kommt es im Anfall zu einer acuten Lungenblähung. Was die Beziehung des Asthma zur Nase anbetrifft, so ist es Verf. nie gelungen, einen Asthmaanfall von einer „Reizstelle" auszulösen. Es besteht nur die Indication, wenn durch Polypen etc. die Nase verlegt ist, durch Beseitigung derselben Luft zu schaffen und so die Mundathmung mit ihrer stärkeren Reizung der Bronchien auszuschalten.

Verf. verwirft die so beliebten Räucherungen, da sie den einzelnen Anfall zwar bessern, den Gesammtzustand aber verschlechtern. Auch die Sprays haben nur einen symptomatischen Nutzen. Dagegen ist er ein grosser Freund von Jod, das er — wenn gleichzeitig entfettend vorgegangen werden soll — in Form von Jodalbazid giebt. Um einen Asthmatiker von seiner Krankheit zu befreien, müssen wir ihn zu einer vollen Umwandlung all seiner Lebensgewohnheiten bewegen können: Reichliches Frühstück und Mittag, frühzeitig knappes Abendbrot, langes Aufbleiben, kein Wein oder Bier, nach $7^1/_2$ Uhr Abends keine Flüssigkeit zu sich nehmen, eine halbe Stunde vor dem Zubettgehen kleinste Menge kalten concentrirten Baldrians nehmen. In der ersten Zeit giebt Verf. folgendes Recept:

Paracodin 0,025
Acid. acetosalicyl.
Natr. jodat. $\overline{aa}$ 0,25.

MD. ad vitr. fusc. S. Abends den Inhalt eines Röhrchens zu nehmen.



Allmählich geht er dann auf 1/2 und 1/3 Pulver zurück. Ferner lässt er Morgens und Abends Umschläge mit in heisses Wasser gelegter Watte auf die Trachealgegend machen. FINDER.

11) **Hofbauer** (Wien). **Athembehandlung des nervösen Asthmas.** *Berliner klin. Wochenschr. No. 16. S. 769. 1914.*

Vorstellung dreier Fälle, bei denen obige Behandlung mit Erfolg durchgeführt ist. Sie besteht in der systematischen Einübung einer geregelten Ausathmung und beruht auf der experimentell erwiesenen Thatsache, dass der Lungenvagus erregt wird, wenn die Lunge mit Luft überfüllt ist, und dass seine Erregbarkeit sinkt, wenn der Luftgehalt der Lunge sich vermindert. R. HOFFMANN.

12) **Plesmann** (Bad Salzuflen). **Ueber die Behandlung des Asthma bronchiale und des chronischen Bronchialkatarrhs durch Inhalationen von Glycirenan mit dem Spiess-Vernebler.** *Berliner klin. Wochenschr. No. 16. S. 733. 1914.*

Verf. empfiehlt das Glycirenan für chronisch asthmatische Zustände — mit und ohne Veränderungen in den tiefen Luftwegen —, wodurch nicht nur momentane Erleichterung, sondern bei consequenter Fortsetzung auch manchmal hervorragende Dauererfolge herbeigeführt werden konnten. Daneben Disciplinirung des Athmens und des Willens. R. HOFFMANN.

13) **Adolph Hoffmann** (Greifswald). **Combination der Localanästhetica mit Kaliumsulfat.** *Deutsche med. Wochenschr. No. 39. S. 1798. 1914.*

Zusatz von Kaliumsulfat zu Novocainsuprareninlösung erhöht deren Wirksamkeit ausserordentlich (um etwa 85 pCt.). Formel: Rp. Novocain 0,2, Sol. Kal. sulfur. (2,3 pCt.) 20,0, Sol. Natrii chlorat. (0,9 pCt.) ad 100,0, Sol. Suprarenini hydrochl. (1 pM.) gtt. XII. — Eine Prüfung zahlreicher anderer Anästhetica lehrte, dass nur für das Novocain der Kaliumsulfatzusatz zweckmässig ist. ZARNIKO.

14) **M. Ruprecht** (Bremen). **Praktische Winke zur Alypinanästhesie.** *Zeitschr. f. Laryng. Bd. 7. S. 197. 1914.*

Da Verf. das Alypin bedeutend weniger toxisch ansieht als das Cocain, so empfiehlt er von Neuem den Gebrauch des Alypins und zwar die 20proc. Alypinlösung, der unmittelbar vor dem operativen Eingriff Suprarenin 1:1000 zu gleichen Theilen beigefügt wird, so dass also die Alypinlösung 10proc. wird. Alle Stellen der Schleimhaut sollen vorsichtig ohne Verletzung bepinselt werden.

Zur Anästhesie des Trommelfelles braucht Verf. einen Alypinsuprareninbrei, legt ihn mit ganz wenig Watte dem Trommelfell auf und wartet 20 Minuten ab; gelegentlich benutzt er der Zeitersparniss halber aber auch Kelenrausch (3—5 ccm Aethylchlorid).

Bei Schwindsüchtigen mit starken Schluckschmerzen empfiehlt er als wirksam folgendes Recept: Alypin. Suprarenin. mur. sol. (1 : 1000) ana 2,0 (bis 4,0), Aq. dest. ad 10,0. MDS. 10 Tropfen auf einen Esslöffel Wasser, vor dem Essen mit Spray inhaliren. OPPIKOFER.

15) **Pleikart Stumpf** (München). **Ein neues elektrisches Untersuchungsbesteck für Auge, Ohr, Nase und Kehlkopf.** Mit 7 Abb. *Münchener med. Wochenschr. No. 35. 1914. Feldärztl. Beilage No. 4.*

Das in der Mittheilung in seinen verschiedenen Verwendungsmöglichkeiten beschriebene und abgebildete compendiöse Besteck ist in einer Ledertasche untergebracht, die sich bequem in der Rocktasche trägen lässt. Zu beziehen von der Firma R. Jung, G. m. b. H., Heidelberg.

HECHT.

16) **Lewin** (Petersburg). **Ein neues Universalbesteck für Ohren-, Nasen- und Halskrankheiten.** *Monatsschr. f. Ohrenheilk. Bd. 48. S. 1285. 1914.*

In einem Holzkasten von 28 : 17 : 10 cm, umschlossen von einer Segeltuchtasche, finden sich die allernöthigsten Instrumente und Medicamente für die Behandlung des Ohres und der oberen Luftwege. Am Boden des Kastens ist ein kleiner Sterilisator untergebracht. 4 Abbildungen. Wie Verf. selbst sagt, ist eine Zusammenstellung des für Besuche allernothwendigsten Instrumentariums schwierig, da nicht immer dieselben Instrumente gebraucht werden und der einzelne Arzt dieses oder jenes Instrument bevorzugt. So fehlen auch in dem vorliegenden Etui eine Reihe von Instrumenten, die manchmal nicht entbehrt werden können.

OPPIKOFER.

b) Nase und Nasenrachenraum.

17) **C. B. Wylie. Physiologische und pathologische Beziehungen zwischen Auge und Nebenhöhlen der Nase. (Physiologic and pathologic relations of the eye and accessory sinuses of the nose.)** *The Laryngoscope. Mai 1914.*

Verf. weist auf die unmittelbaren und ausgesprochenen günstigen Wirkungen der Operationen an den Nebenhöhlen bei gewissen pathologischen Zuständes des Auges hin und mahnt, diesen Beziehungen grössere Aufmerksamkeit zu schenken.

EMIL MAYER.

18) **Emil Grosz** (Budapest). **Augenleiden in Folge der Erkrankung der Nase und der Nasennebenhöhlen.** *Berliner klin. Wochenschr. No. 15. S. 722. 1914.*

Von 18587 Patienten hatten 58 Sehnervenerkrankungen rhinogenen Ursprungs, meist unter dem Bilde der Neuritis retrobulbaris.

R. HOFFMANN.

19) **Leib Poller. Ein Beitrag zur Frage der Erkrankungen des N. opticus in Folge der Affectionen der Nebenhöhlen.** *Inaug.-Dissert. Berlin 1914.*

Nach einem Ueberblick über die einschlägige Literatur berichtet Verf. über folgenden Fall: 27jähr. Frau mit linksseitiger Stauungspapille; centrales absolutes Scotom in -20^0; Visus = Finger 30 cm. Da Verdacht auf Keilbeinhöhlen-Siebbeineiterung bestand, wurden nach Fortnahme des grössten Theils der mittleren Muschel die hinteren Siebbeinzellen ausgeräumt, die vordere Keilbeinhöhlenwand freigelegt und die Keilbeinhöhle sondirt. Weder im Siebbein noch in der Keilbeinhöhle fand sich Eiter. Gleichzeitig wurde eine Schmierkur begonnen, obwohl Wassermann negativ war. 3 Tage nach der Operation Besserung; Pat. wurde ohne Stauungspapille entlassen. Verf. zieht eine Parallele zwischen seinem Fall und einem ähnlichen von Paunz berichteten. Er hält seinen Fall für eine „rhinogen bedingte

retrobulbäre Neuritis"; die Frage, ob die Besserung herbeigeführt wurde durch schnelle Wirkung des Hg oder durch die infolge der Operation herbeigeführte langsame Wiederherstellung besserer Circulationsbedingungen lässt er offen.

FINDER.

20) **Ludwig Polyák** (Budapest). **Ueber Behandlung und Operation der Erkrankungen des Thränensackes.** *Berliner klin. Wochenschr. No. 15. S. 722. 1914.*

Verf. schildert seine bekannte Methode. R. HOFFMANN.

21) **Rochat** (Utrecht). **Ueber operative Behandlung von chronischen Thränensackleiden.** *Nederl. Tijdschr. voor Geneesk. II. No. 6. S. 413. 1914.*

Mittheilung von günstiger Erfahrung bei 5 Patienten mit der West'schen Operation. Bei 2 weiteren Fällen war das Resultat weniger gut; es bestand da in einem Falle eine Ozaena, in anderen war eigentlich keine Stenose da.

VAN GILSE.

22) **C. E. Benjamins** und **G. F. Rochat. Ueber die operative Behandlung der chronischen Stenose des Thränenkanals.** *Nederl. Tijdschr. voor Geneesk. II. No. 22. S. 1753. 1914.*

Ausführlichere Mittheilung über die von Rochat (Nederl. Tijdschr. v. Geneesk. 1914. II. p. 413) besprochenen Fälle. Die Operation soll nur gemacht werden bei Stenosen des Thränencanals selbst, es sei als Folge von Entzündung, es sei nach Verwundung oder durch Operation, wie z. B. durch die Radicaloperation wegen Kieferhöhlenentzündung. Es besteht die Gefahr der Ueberschätzung des Werthes dieser Operation von rhinologischer Seite. Viele Fälle können ja durch Sondenbehandlung geheilt werden. Es wurden deshalb nur Fälle operirt, welche einer längeren Sondenbehandlung getrotzt hatten. In fast allen Fällen mussten vordere Siebbeinzellen eröffnet werden, um den Thränencanal zu erreichen. VAN GILSE.

23) **O. Mayer** (Wien). **Die nasale Eröffnung des Thränensackes.** *Wiener klin. Wochenschr. No. 50. 1913.*

Bericht über 5 Fälle. Die Operation ist nicht leicht. Die Schmerzen unbedeutend. Längere Nachbehandlung unnöthig, der Erfolg ein momentaner. Gefahrloser Eingriff.

HANSZEL.

24) **E. W. Holmes. Intranasale Operation zur Behebung von Thränennasenstenose. (Intranasal operation for the relief of nasolacrimal stenosis.)** *Annals otology, rhinology and laryngology. Juni 1914.*

Von vier Fällen, die Verf. so behandelt hatte, dass er eine einfache Oeffnung im Duct. naso-lacrymalis gemacht hatte, trat in drei eine Narbenstenose ein; in anderen fünf Fällen führte er die Operation mit Lappenbildung aus. In drei davon hatte er einen vollen Erfolg, einer zeigte gar keinen und der fünfte einen mässigen Erfolg und zwar war dieser Fall complicirt durch ausgedehnte Knochennekrose.

EMIL MAYER.

25) **E. Kellermann** (Budapest). **Mittels Polyák'scher intranasaler Dacryocystostomie operirte Fälle.** *Orvosi hetilap. No. 34. 1914.*

Demonstration von 4 Fällen. Fall I: Knabe von 10 Jahren, bei welchem der

Sack vor 6 Monaten von aussen exstirpirt war. Die Operation gelang nicht, es blieb eine Fistel zurück. Die Wiederholung der äusseren Operation brachte auch keinen Erfolg. Nach der intranasalen Operation wurde Verschluss der Fistel und trotz Fehlen des Sackes vollständige Thränenableitung erzielt. Fall II: Acute Dacryocystitis und Peridacryocystitis nach der Operation in 8 Tagen geheilt. Fall III: Chronische fistulöse Dacryocystitis, vollständig geheilter Fall. Fall IV: Derselbe Process mit starker Septumdeviation. Submucöse Septumresection und Sackoperation wurden in einer Sitzung ausgeführt. Vollständige Heilung.

POLYAK.

26) **A. Onodi** (Budapest). **Sehstörungen und Blindheit nach Nasenoperationen.** *Orvosi hetilap. No. 46. 1914.*

Verf. theilt die Fälle in fünf Gruppen ein, je nachdem die Störungen nach Operationen an der Stirnhöhle oder bei Eröffnung anderer Nebenhöhlen, nach Septumoperationen, oder nach Entfernung von Polypen oder nach Conchotomien auftreten. Seine gründlich ausgearbeitete Statistik umfasst 14 Fälle. Die Erklärung des Zustandekommens solcher Complicationen liefert Verf. auf anatomischer Basis und mahnt zu grösster Vorsicht bei der Ausführung der erwähnten Operationen, um postoperative Verletzungen des Sehnerven oder die indirecte Verletzung dieses Nervengebietes vermeiden zu können. Für den Operateur ist das Studium der Originalpublication, welche sich zum kurzen Referat nicht eignet, unerlässlich.

POLYAK.

27) **A. Onodi** (Budapest). **Die durch Nasenleiden verursachten contralateralen Sehstörungen und Erblindungen.** *Orvosi hetilap. No. 47. 1914.*

Verf. unterscheidet zwei Hauptgruppen, deren erstere die Fälle umfasst, bei welchen eine Erkrankung der einen Nasenseite die contralaterale Sehstörung verursacht hatte; demgegenüber enthält die zweite Gruppe Fälle von bilateralen Sehstörungen bei einseitigem Nasenleiden. Die Publication enthält eine kritische Beleuchtung und Erklärung sämmtlicher in der Literatur enthaltenen Fälle.

POLYAK.

28) **Goerke** (Breslau). **Intranasale Chirurgie bei Erkrankungen der Thränenwege.** *Berliner klin. Wochenschr. No. 18. S. 829. 1914.*

Uebersichtliche Zusammenstellung der für die Chirurgie bei Erkrankungen der Thränenwege in Betracht kommenden rhinologischen Verhältnisse und Verfahren. Verf. resümirt: 1. Die intranasale Chirurgie bei Erkrankung der Thränenwege bedeutet einen grossen Fortschritt in der Behandlung obstinater rhinogener Thränenleiden. 2. Vor Einleitung eines intranasalen Verfahrens ist durch genaue ophthalmologische Untersuchung Diagnose und Sitz der Erkrankung festzustellen, danach Indication und Methode zu bestimmen. Diejenigen Fälle, die einfacher und mit besserem Resultat von der Nase aus sich heilen lassen, sind dem Rhinologen zuzuführen. 3. Die intranasalen Methoden sollen die oculistischen nicht ersetzen, wohl aber sind sie geeignet, sie zu ergänzen und solche Fälle, wo jene im Stiche lassen, einer definitiven Heilung entgegenzuführen.

Unter vier eigenen Fällen sah G. bis auf einen (histologisch festgestellte Nasentuberculose und wohl auch solche des Saccus) recht gute Erfolge. Es scheint sich jedoch bei weiterer Beobachtung eine gewisse Stenose — offenbar durch Narbenbildung — herauszustellen. Man kann G. nur beistimmen, wenn er sagt, dass sich ein endgültiges Urtheil über die Dauerresultate nach der West-Polyak'schen Operation zur Zeit noch nicht geben lässt (Ref.). R. HOFFMANN.

29) **M. Grossmann** (Wien). **Experimenteller Beitrag zur Lehre vom nasalen Asthma.** *Berliner klin. Wochenschr. No. 21. S. 1000. 1914.*

Reizung der Nasenschleimhaut durch Inductionsströme führt zu einer erheblichen functionellen Störung des Herzens und dadurch zu einer beträchtlichen Blutstauung im Lungenkreislauf. Die Lunge nimmt in Folge der Blutstauung in ihren Gefässen an Umfang zu. Im geraden Verhältniss zur Blutstauung nimmt auch die Lungencapacität — der Lungenbinnenraum — zu, so dass die Lunge nicht nur in ihrem äusseren Volumen, sondern auch in ihrem intrapulmonalen Raum grösser wird. Die Volumszunahme der Lunge geht, wie dies bei jedem Corpus cavernosum in Folge von Blutstauung der Fall ist, mit einer Starrheit derselben Hand in Hand: die eigentliche Quelle des Stauungshindernisses. Die Reizung der Nasenschleimhaut bewirkt weiter beim spontan athmenden Thiere Erschwerung der Einathmung in hohem Grade, fast bis zur vollständigen Inhibirung jedweder Inspiration. Der Effect der Nasenreizung auf die Blutcirculation und consecutiv auf das Lungenvolumen bleibt vollständig aus bei vorheriger Durchschneidung des zweiten Trigeminusastes, ebenso auch nach bilateraler Durchtrennung der Nervi vagi. Es handelt sich hier somit um einen Reflexbogen, dessen centripetaler Schenkel vom Trigeminus, dessen centrifugaler vom Vagus gebildet wird. Die durch Reizung der Nasenschleimhaut auftretende inspiratorische Hemmung wird durch bilaterale Vagusdurchtrennung nicht aufgehoben. Es müssen deshalb zwischen Trigeminus und Phrenicus ausserhalb des Vagus gelegene directe Verbindungen existiren, welche einen zweiten Reflexbogen bilden, der bei Reizung der Nasenschleimhaut in Action tritt. Die experimentell bewirkten Folgezustände der Reizung der Nasenschleimhaut haben mit den klinischen Symptomen des nasalen Asthmas frappante Aehnlichkeit und es kann mit grosser Wahrscheinlichkeit angenommen werden, dass dem analogen klinischen Bilde gleichartige Vorgänge und ursächliche Beziehungen zu Grunde liegen. Pathologische Reize auf den zweiten Trigeminusast führen offenbar, wenn sie einen gewissen Intensitätsgrad erreicht haben, zu einem gleichartigen Effect wie die Reizung durch den Inductionsstrom. R. HOFFMANN.

30) **O. Levinstein** (Berlin). **Zur Bedeutung der Hyperplasie des Tuberculum septi in der Pathologie und Therapie der nasalen Reflexneurosen.** *Zeitschr. f. Laryng. Bd. 7. S. 315. 1914.*

L. betrachtet das Tuberculum septi als die Prädilectionsstelle des Naseninnern für die Entstehung nasaler Reflexneurosen. Das Tuberculum hat in diesen Fällen nicht selten normales Aussehen und erweist sich lediglich als hypersensibel. L. nimmt an, dass bei nervös veranlagten Personen ein vermehrter Blutandrang zu dieser hypersensiblen Stelle des Naseninnern genügen kann, um den

Reflexact auszulösen. Werden nun solche vom Tuberculum septi ausgelöste Reflexneurosen nach 11—16 Monaten — Verf. stützt sich auf 3 Fälle, deren Krankengeschichten wiedergegeben werden — wieder rhinoskopirt, so ist nach den Erfahrungen des Autors das früher makroskopisch normale Tuberculum hypertrophisch geworden, so dass jetzt eine dauernde Berührung zwischen Tuberculum und vorderem Ende der mittleren Muschel stattfindet und damit eine dauernde mechanische Reizung des Tuberculum septi gegeben ist. Entsprechend der Aenderung im rhinoskopischen Befund constatirt Verf. nun auch einen Unterschied im klinischen Bild, indem die früher anfallsweise auftretenden Kopfschmerzen jetzt mehr oder weniger andauernd geworden sind. Therapie: mittelst Spitzbrenner Ziehen einer tiefen Furche durch das hypertrophische oder normale aber hypersensible Tuberculum.

Die vorliegende Publication ist eine Ergänzung einer früheren in dieser Zeitschrift, Bd. 29, S. 592, 1913, referirten Arbeit.

OPPIKOFER.

31) **J. Portela. Beitrag zum Studium der spastischen Coryza. (Contribucion al estudio del coriza espasmódico.)** *Revista espanola de laring. No. 4. 1914.*

Verf. berichtet über 8 Fälle. Er unterscheidet die Coryza spastica hydrorhoica und Coryza asthmatica. Seine Ausführungen über die Therapie enthalten nichts Neues.

GARCIA VICENTE.

32) **P. M. Farrington. Autovaccine bei der Behandlung des Heufiebers. (Autogenous vaccine in the treatment of hay-fever.)** *The Laryngoscope. Dec. 1913.*

Von 25 behandelten Patienten wurden 13 (52 pCt.) geheilt; 6 (25 pCt.) wurden erheblich gebessert und 3 (12 pCt.) wenig gebessert; in 3 Fällen (12 pCt.) wurde kein Resultat erzielt. Unter den 13 geheilten Fällen waren 8 mit Asthmaanfällen complicirt, unter den 6 erheblich gebesserten 5, die 3 leicht gebesserten und die 3 ungebesserten hatten alle Asthma. Die Vaccine wurde folgendermaassen hergestellt: Nach Auftreten der nasalen Erscheinungen wurde eine sterile Platinöse weit oben längs der mittleren Muscheln entlang geführt und das Secret auf sterile Agarröhrchen übertragen. Die Durchschnittszahl der Einspritzungen war 9; als beste Dose erwiesen sich 200 Millionen jeden vierten Tag.

EMIL MAYER.

33) **Henry L. Ulrich. Einige Bemerkungen über Heufieber. (Some notes on hay-fever.)** *Journ. amer. med. association. 18. April 1914.*

Verf. hat seine Aufmerksamkeit der Frage zugewandt, ob bei Heufieberkranken die Muskelreactionen so wie bei Spasmophilien verändert sind; er hat ferner das Verhalten der Eosinophilen bei solchen Patienten studirt. Er kommt zu dem Ergebniss, dass bei den Heufieberkranken eine „Hypersensibilität" besteht und dass ein therapeutischer Weg darin bestehen dürfte, bei ihnen eine „Antihypersensibilität" herbeizuführen.

EMIL MAYER.

34) **R. Charles Lowdermilk. Heufieber. (Hay fever.)** *Journ. amer. med. assoc. 11. Juli 1914.*

Verf. hat mit einem Pollentoxin behandelt, das folgendermaassen hergestellt wurde: Ein Gramm gemischte Pollen (250 mg Ambrosia artemisiaefolia; 250 mg

Ambrosia trifida und 500 mg verschiedene Varietäten von in derselben Gegend gefundener Solidago) wurden mit ca. 10 g sterilisirtem feinen Seesand in einem sterilen Mörser gemischt; 100 ccm physiologische Kochsalzlösung mit 0,5 proc. Carbolsäure wurde ausgemessen und die Pollen mit einem Theil davon befeuchtet. Die Masse wurde dann unter Zusetzen von Portionen der Salzlösung mehrere Stunden stehen gelassen, bis der Sand zu einem nicht palpablen Staub reducirt war. Dann wurde der Rest der Salzlösung hinzugefügt, das Ganze in eine sterile Flasche übertragen und 24 Stunden bei Zimmertemperatur unter häufigem Schütteln stehen gelassen. Die Flüssigkeit wurde abpipettirt, centrifugirt und in Glasampullen von 1 ccm Inhalt verschlossen. Jedes Kubikcentimeter dieser Lösung enthielt 10000 Einheiten. Von dieser Stammlösung wurden zwei andere Lösungen hergestellt, die jede im Kubikcentimeter 1000 resp. 100 Einheiten enthielt. Die Dosis, die in jedem Fall injicirt wurde, richtete sich nach der Art und dem Umfang der Reactionen. Versuche, die anzuwendende Dosis von vornherein mittels Ophthalmo- oder Cutanoreaction zu bestimmen, erwiesen sich als unverlässlich. Die Intervalle zwischen den Injectionen betrugen 1—2 Tage. Von den 16 nach Ausbruch des Heufieberanfalls behandelten Patienten wurden 13 geheilt. Die drei nicht geheilten waren solche, bei denen die Kur über einen Monat nach dem Ausbruch der Erscheinungen begonnen war. In allen Fällen, die durch das Vorhandensein einer bakteriellen Infection complicirt waren, wurden Injectionen mit einer autogenen Vaccine gemacht. Bisweilen wurde die Vaccine mit dem Toxin abwechselnd gegeben, in anderen Fällen nach diesem. EMIL MAYER.

35) **B. P. Sormani** (Amsterdam). **Die specifische Behandlung von Heufieber.** *Nederl. Tijdschr. voor Geneesk. II. No. 22. S. 1735. 1914.*

Sehr günstige Erfahrungen mit activer Immunisation in der anfallfreien Zeit durch subcutane Einspritzung von Pollenextract. Die Extracte müssen frisch bereitet benutzt werden. VAN GILSE.

36) **Ph. van Eden** (Leeuwarden). **Behandlung des Heufiebers. (Behandeling van hooikoorts.)** *Handel. XVII. Vlaamph Natuur- en Geneesk. Congres Gent 1913. Gent 1914.*

Uebersicht der Therapie. H. BURGER.

c) Mundrachenhöhle.

37) **Vincenzo Graziani. Angeborener Rachenpolyp. (Polipo congenito del faringe.)** *Arch. ital. de laringologia. Januar 1915.*

Zu den 1911 von Oppikofer einschliesslich eines eigenen Falles zusammengestellten 40 Fällen von angeborenem Pharynxpolyp führt Verf. zwei aus der Literatur der folgenden Jahre (Levinger, Münch. med. Wochenschr. 1908 und Axhausen, Hufelandische Gesellschaft. 1911) und einen eigenen an. In letzterem handelte es sich um ein 22 Monate altes Mädchen, bei dem seit mehreren Monaten Schluck- und Athembeschwerden bemerkt waren und das jetzt Erstickungsanfälle hatte. Im Mundrachen sieht man einen gestielten, birnförmigen, glatten, weissgrauen Tumor. Nach der sehr leichten Abtragung ergiebt sich, dass er 2,7 cm lang

und 1,6 cm breit ist. Der histologische Befund war der gewöhnliche: Aeussere Bekleidung besteht aus geschichtetem Pflasterepithel, es fanden sich Haare, Schweiss- und Talgdrüsen; im Innern Fettgewebe, elastische und Muskelfasern, Gefässe und Nerven. Es handelte sich also um ein Teratom. CALAMIDA.

38) **R. J. Pouget. Ein Fall von Dermoidpolyp des Pharynx. (Un cas de polype dermoide du pharynx.)** *Revue hebdom. de laryngologie, d'otologie etc. 1914.*

Es handelte sich um ein 10jähriges Mädchen, bei dem über der rechten Tonsille zwischen den Gaumenbögen ein gestielter, weisser, birnförmiger Tumor von der Grösse einer grossen Mandel sass. Entfernung des Tumors. Die Untersuchung ergab, dass es ein Dermoid war. Aus dem histologischen Befund, der alle Elemente ergab, die sich bei diesen Tumoren zu finden pflegen, ist als besonders hervorzuheben das Vorkommen einer Drüse vom Typus der Speicheldrüsen, wie man sie an den Lippen und dem Gaumensegel findet; diese Drüse erreichte das Maximum ihrer Entwicklung im Stiel und in einem kleinen diesem anhaftenden Nebentumor, der einer kleinen versprengten Parotis glich. FINDER.

39) **K. Schreiner. Ueber ein Sarkom der seitlichen Pharynxwand mit plötzlichem Erstickungstod.** *Arch. f. Ohrenheilk. H. 3/4. 1915.*

Es handelte sich um eine 36jährige Frau, bei der ein grösserer Tumor an der rechten seitlichen Pharynxwand sass, der das Gaumensegel vorgebuchtet hatte und bis zur Höhe der Epiglottis reichte. Plötzlicher Exitus in der Nacht. Der Tod war durch Erstickung herbeigeführt worden und zwar lediglich durch unglückliche mechanische Verhältnisse. Der Tumor war nämlich sehr beweglich; er hatte sich vor den Aditus laryngis gelegt, diesen abgesperrt und so in Folge Erstickung plötzlich den Tod herbeigeführt.

Die Untersuchung ergab, dass es sich um ein Fibrosarkom handelte.

FINDER.

40) **Giuseppe Hyzler. Zwei Fälle von Tonsilla succenturiata. (Due casi di tonsilla succenturiata.)** *Rendiconto dell' anno scolastico 1913/14. Clin. oto-rino-laring. di Napoli 1914.*

Die beiden mitgetheilten Fälle — mit histologischem Befund — bieten nichts Besonderes. CALAMIDA.

41) **J. E. Carmody. Histo-Pathologie der Gaumentonsille. (Histo-Pathology of the faucial tonsil.)** *The Laryngoscope. Juni 1914.*

Verf. fand Zerstörung des Epithels an der Oberfläche und in den Crypten. In den Fällen, bei denen vorher Tonsillotomie gemacht worden war, zeigte sich, dass keine Regeneration stattgefunden hatte. Je älter der Patient war, desto weniger adenoides und desto mehr Bindegewebe fand sich. Abscesse in der Tonsille fanden sich zweimal; in dem einen Falle hatte Monate lang Fieber bestanden, das nach der Operation verschwand. In allen Fällen fanden sich Diplokokken und Streptokokken, Tuberkelbacillen und andere Zeichen von Tuberculose niemals.

EMIL MAYER.



42) **A. Güttich** (Berlin). **Ueber die sogenannte Kapsel der Gaumenmandel.** *Zeitschrift f. Laryng. Bd. 7. S. 497. 1915.*

Verf. empfiehlt den Ausdruck „Kapsel" fallen zu lassen. Er hat eine Reihe von Gaumenmandeln, die theils durch Tonsillectomie, theils am Obductionsmaterial gewonnen wurden, auf Serienschnitten untersucht und fand nun häufig Stellen, an denen das lymphatische Gewebe direct an die Musculatur angrenzt. Diese Unterbrechungen in der Kapsel fanden sich bei den Gaumenmandeln nur einige Monate alter Kinder ebenso häufig wie bei Erwachsenen, so dass diese Lücken in der Kapsel nicht etwa durch Einschmelzungsprocesse in Folge peritonsillärer Abscesse zu erklären sind.

OPPIKOFER.

43) **C. R. Harken. Die Tonsille als ätiologischer Factor. (The tonsil as an etiological factor.)** *Journ. of ophthalmology and otolaryngology. Mai 1914.*

Verf. ist geneigt, eine grosse Anzahl von Krankheiten auf die Tonsillen zurückzuführen, nämlich Infectionen durch Pneumokokken, Streptokokken und Staphylokokken, aber auch Adenitis, Lymphangitis, Zellgewebsentzündung, Polyarthritis, Endocarditis, Myocarditis, Poliomyelitis, acute Chorea, Meningitis, Nephritis und noch viele andere.

EMIL MAYER.

44) **Dick** und **Burmeister. Toxicität der menschlichen Tonsillen.** *Journ. of infectious diseases. September 1913.*

Verf. haben den Extract von centrifugirten und filtrirten Tonsillen Kaninchen und Meerschweinchen eingespritzt; die Thiere starben nach wenigen Minuten unter den Erscheinungen des anaphylactischen Shocks.

FINDER.

45) **M. Fleischmann** (Budapest). **Initiale Sklerose der Mandel.** *Verh. des königl. Aerztevereins zu Budapest. No. 4. 1914.*

Der Fall wurde anderwärtig für Diphtherie betrachtet und mit Seruminjection behandelt.

POLYAK.

46) **J. Ellis Jennings. Die vollständige Entfernung der Tonsille in ihrer Kapsel mittels eines neuen Tonsillotoms. (The complete removal of the tonsil in its capsule by means of a new tonsillotome.)** *The medical Fortinghtly. 10. Februar 1914.*

Es handelt sich um ein Instrument zur Operation nach der Studer'schen Methode, ein Ringmesser mit Pistolengriff.

EMIL MAYER.

47) **O. T. Freer. Entfernung der Tonsille mittels Messer. (Tonsil removal by knife dissection.)** *Illinois medical journal. XXVI. No. 5. 1914.*

Allgemeinnarkose wird nur bei Kindern gebraucht, bei Erwachsenen werden ein paar Cocaincrystalle in die Tonsille und die Umgebung eingerieben, 5proc. Cocainlösung wird rings um die Tonsille injicirt und eine tiefe Injection von 10 Tropfen der Lösung wird in den N. palatoglossus gemacht. Der Patient liegt auf der Seite und die oben befindliche Tonsille wird entfernt. Die Tonsille wird von den Gaumenbögen abgelöst durch zwei scharfe Messer ohne Spitze; das eine ist in einem Winkel von 45, das andere in einem solchen von 90^0 gegen den Handgriff abgebogen. Dann wird die Plica abgetrennt und der Velarlappen ausgeschält.

Die Tonsille wird nach unten gezogen und mit Freer's Tonsillenmesser abgeschnitten. Während der Operation wird die Tonsille mit der Tyding'schen Zange gehalten. EMIL MAYER.

48) E. **Menerer** (Budapest). **Der gegenwärtige Stand der Pathologie und Therapie der chronischen Tonsillitis.** *Gyógyászat. No. 1/2. 1914.*

Verf. ist mehr ein Freund des Morcellement, wendet aber in geeigneten Fällen auch die Tonsillectomie an. POLYAK.

49) **W. T. McCurry. Indicationen und Contraindicationen für die Entfernung der Tonsillen. (Indications and contraindications for removal of tonsils.)** *Pediatrics. XXVI. No. 9. 1914.*

Als Indicationen für die Entfernung der Tonsillen bezeichnet Verf. jede Behinderung der Athmung, drohende Störung der Stimme oder Articulation; Tubenkatarrh oder die Anwesenheit von Mittelohrentzündung; chronische Vergrösserung der Cervicaldrüsen; chronische Tonsillitis lacunaris; das Vorhandensein von Adenoiden; Anfälle von septischer Resorption durch die Tonsillen; häufige Attacken von Tonsillarentzündung. EMIL MAYER.

50) **E. Winkler** (Bremen). **Ueber Tonsillenoperationen im Kindesalter.** *Monatsschrift f. Ohrenheilk. Bd. 48. S. 776. 1914.*

Vortrag, gehalten im Verein deutscher Laryngologen zu Kiel Mai 1914. Ref. in dieser Zeitschrift, Bd. 30, S. 335. OPPIKOFER.

d) Diphtherie und Croup.

51) **K. E. F. Schmitz. Beitrag zur Kenntniss der Diphtherie- und der sogenannten Pseudodiphtheriebacillen.** *Inaug.-Diss. Berlin 1913.*

Die Untersuchungen des Verf.'s ergaben, dass alle die Stämme, die bei der Reinzüchtung sich als specifisch virulent und echtes Diphtheriegift bildend erwiesen, von vornherein als echte Diphtheriebacillen auf Grund ihrer Morphologie diagnosticirt wurden und dass andererseits auch die grosse Mehrzahl der avirulenten Bacillen als solche auf Grund der morphologischen Untersuchung ohne Weiteres erkannt wurden, so dass Verf. zu dem Ergebnisse kommt: die lediglich auf Grund morphologischer Kriterien gestellte Diphtheriediagnose leistet in der Hand des Geübten in bewunderungswürdiger Weise das, was billiger Weise von ihr verlangt werden kann. FINDER.

52) **H. R. Miller. Ein vorläufiger Bericht über eine Behandlung der Bacillenträger. (A preliminary report on a method of treatment for diphteria carriers.)** *Medical Record. 25. Juli 1914.*

Die Methode besteht darin, den Hals gründlich mit einer $^1/_4$—1 proc. Lösung der gewöhnlichen (40 proc.) Formaldehydlösung zu sprayen und zwar eine Stunde vor oder mindestens 2 Stunden nach der Aufnahme von Flüssigkeiten oder Nahrung. Gewöhnlich wird der Spray alle 2—3 Stunden gebraucht, ausser im Schlaf. Der Urin soll täglich untersucht werden. Bericht über 7 Fälle. EMIL MAYER.

53) **G. van Hoff. Ueber Diphtheriebacillenträger.** *Monatsschr. f. Kinderheilk. Bd. 13. 1914.*

Bei einer grossen Anzahl von Fällen zeigte sich, dass fast immer noch Diphtheriebacillen durch das Culturverfahren nachgewiesen werden konnten, wenn seit der Entlassung aus dem Krankenhause weniger als fünf Monate vergangen waren. Bei einigen der untersuchten Kinder konnten noch nach 7 Monaten, bei anderen sogar noch nach 8—10 Monaten Bacillen nachgewiesen werden. FINDER.

54) **B. Schick** (Wien). **Fortschritte in der Therapie der Diphtherie.** *Wiener med. Wochenschr. No. 35. 1914.*

Schon im Beginn der Behandlung bei schwerer Diphtherie Behandlung der Kreislaufschwäche mittelst Digitalisinfus oder Digalen. Verf. giebt praktische Winke über die Dosirung des Serums; er bemisst die Dosis pro Kilogramm Körpergewicht. HANSZEL.

e I) Kehlkopf und Luftröhre.

55) **Imhofer** (Prag). **Larynxabscess.** *Wiener klin. Wochenschr. No. 28. 1913.*

Demonstration der Präparate vom Larynx eines 15 Tage alten Kindes, das an vom Nabel ausgehender Pyämie zu Grunde gegangen war. Abscesse in der Musculatur bei unveränderter Submucosa. Hämatogene Infection. (Sitzung vom 25. April 1913 der Gesellschaft deutscher Aerzte in Böhmen.) HANSZEL.

56) **Luis Samengo. Mycose des Kehlkopfs. (Micosis laringea.)** *Anales de la Sociedad Argent. de oto-rino-laringologia. I. H. 2.*

Fall von Sporotrichose des Kehlkopfs bei einem 56jähr. Spanier. Krankheit besteht seit 9 Monaten; zuerst leichte Heiserkeit, jetzt Aphonie, Husten, Auswurf, keine Tuberkelbacillen in letzterem. Laryngoskopische Untersuchung ergiebt enorme Infiltration der Epiglottis und der Aryknorpelgegend; das Infiltrat sieht knotig aus. Es wurde ein Probestück exstirpirt; es wird der histologische Befund gegeben. Die Cultur nach der Methode von Sabouraud ergab die Bildung zahlreicher charakteristischer Culturen von Sporotrichen. Unter Jodbehandlung erhebliche Besserung. GARCIA VICENTE.

57) **Carlo Bruzzone. Histopathologie und Therapie der Kehlkopfpapillome. (Istologia patologica e terapia dei papillomi laringei.)** *Arch. ital. di laring. I. 1915.*

Verf. berichtet zunächst über 7 Fälle. Aus den in allen Fällen gemachten histologischen Befunden zieht Verf. folgende Schlussfolgerungen: Die Bezeichnung „Papillom" ist einzig morphologisch; um die Diagnose mehr zu präcisiren, muss man die Bezeichnung durch den Zusatz „fibro-epithelialis" ergänzen, so dass man von „fibro-epithelialen Papillomen" spricht. Die unter den verschiedenen Autoren bestehenden Meinungsverschiedenheiten über die Natur der Papillome erklärt sich vielleicht durch eine Verwechselung der verschiedenen papillomatösen Tumoren mit den entzündlichen papillären Neubildungen. Bei den wahren Papillomen ist die Annahme eines directen Contagiums zulässig. Bei den wahren Tumoren geht

die Histiogenese vom Epithel aus, bei den entzündlichen Tumoren vielmehr vom Bindegewebe. Eine Umwandlung von Papillomen in Carcinom hat Verf. nicht beobachtet. Als ideale Methode der Entfernung betrachtet Verf. die intralaryngeale Methode; ist die Papillomatose aber sehr ausgebreitet, dann kommt man damit nicht zum Ziel; bei älteren Kindern von 5—6 Jahren hält er dann — eventuell nach vorheriger Anwendung von Röntgenstrahlen oder Radium — die Laryngostomie indicirt. Bei kleineren Kindern begnüge man sich entweder zunächst mit der Tracheotomie oder — falls die Papillome nicht sehr diffus sind — versuche man die endolaryngeale Entfernung auf directem oder indirectem Wege. Er empfiehlt besonders ein von seinem Lehrer Gavello angegebenes Instrument zur Entfernung der Papillome, eine Guillotinecanüle.

CALAMIDA.

58) **F. Fontaine. Die Laryngostomie bei der Behandlung der Kehlkopfpapillome des Kindes. (De la laryngostomie dans le traitement des papillomes diffus chez l'enfant.)** *Dissert. Paris 1912.*

Wenn nach einmaliger endolaryngealer Operation die Larynxpapillome recidiviren, so verzichtet Verf. (Klinik Sébileau) auf weitere endolaryngeale Eingriffe und führt die Laryngostomie aus, ein Standpunkt, der bei dem heute gut ausgebildeten Instrumentarium der directen Laryngoskopie oder bei Benutzung der Schwebelaryngoskopie als zu radical und als zu einseitig beurtheilt werden muss.

OPPIKOFER.

59) **R. Bishop Canfield. Ein Fall von recidivirenden Kehlkopfpolypen mit Tetanie. (A case of recurring laryngeal polypi with tetany.)** *Annals otology, rhinology and laryngology. März 1914.*

$2^1/_4$jähr. Knabe; wegen Erstickungsgefahr eilige Tracheotomie. Zwei Monate später werden grosse Massen von Papillomen entdeckt, die nach unten bis zum unteren Ende der Canüle reichen; diese letzteren werden entfernt und in die den Larynx ausfüllenden Geschwulstmassen wird Alkohol gespritzt. Da sich die Entfernung der Tracheotomiecanüle als unmöglich erwies, so wurde die Thyreotomie gemacht und die Tumoren, die sich nach oben über die Epiglottis erstreckten, gründlich entfernt, ihre Basis mit Alkohol geätzt, der Larynx mit Jodoformgaze austamponirt und die Canüle wieder eingesetzt. Vier Monate später Entfernung der Canüle und Einsetzen eines Intubationsrohrs; während der folgenden zwei Monate wurde einmal das Rohr ausgehustet und musste durch ein stärkeres ersetzt werden. Dann überzeugte man sich mittels Schwebelaryngoskopie, dass der Larynx frei von Tumoren war. Nach Entfernung der Tube war die Athmung aber nur einige Minuten lang frei, dann aber trat in Folge Nachlassen des Drucks Oedem und Verschluss des Lumens ein. In Schwebelaryngoskopie wurde die Tube wieder eingeführt. Nach einigen Minuten legte sich jedoch die ödematöse Schleimhaut über die Tube, so dass es sich als nothwendig herausstellte, die Tracheotomiecanüle wieder einzuführen. Bald danach traten tetanische Convulsionen auf, die fast ununterbrochen waren, Opisthotonus, Stupor, Fieber, das Kind wurde zusehends schwächer: der ophthalmoskopische Befund ergab Neuritis optica und Oedem der Retina. Vom 13. Tage an trat Besserung ein, die Anfälle blieben aus, das Sehvermögen kehrte allmählich wieder. Das Kind trägt noch die Tracheotomie-

canüle. Es handelte sich um eine schwere secundäre Tetanie, die so bald nach der Operation auftrat, dass man an einen ätiologischen Zusammenhang denken muss. Verf. denkt an die Möglichkeit einer Verletzung der Gland. parathyreoideae oder an eine Blutung in dieselben.

EMIL MAYER.

60) **Robert Clyde Lynch. Neue Technik zur Entfernung von Geschwülsten aus dem Kehlkopfinnern. (New technic for the removal of intrinsic growths of the larynx.)** *The Laryngoscope. Juni 1914.*

Verf. spricht von der Anwendung der Schwebelaryngoskopie. Er wendet im Allgemeinen Localanästhesie an nach Darreichung von Scopolamin-Morphium. Für maligne Tumoren, für Papillome der Kinder, plastische Operationen ist allgemeine Narkose vorzuziehen; sie ist erforderlich überall da, wo eine vollkommene Erschlaffung der Theile mittelst localer Mittel nicht erreicht werden kann und zwar benutzt Verf. den Warmäther-Dampfapparat von Cain-Mc. Dermott.

Verf. hat nun an dem Apparat für Schwebelaryngoskopie einige Modificationen angebracht. Da ihm die Bewegungsmöglichkeit des Galgens in der Horizontalrichtung zu beschränkt scheint, hat er eine Modification am Tische angebracht, um diesen Fehler auszugleichen. Ferner hat er die Zahnplatte am Mundsperrer verändert; er braucht, da er kürzere Zungenspatel anwenden kann, keinen Epiglottisheber.

Verf. beschreibt nun die Entfernung der Tumoren. Er benutzt dazu die Zange; bisweilen umschneidet er die Basis mit einem Messer. Verf. nimmt für sich in Anspruch, als erster auf diesem Wege ein Carcinom per vias naturales operirt zu haben. Es handelte sich um ein Carcinom des linken Stimmbandes, das er mit Messer und Scheere nach allen Richtungen hin bis auf das Perichondrium des Schildknorpels umschnitt und in einem Stück entfernte. Die mikroskopische Untersuchung bestätigte die Diagnose und dass im Gesunden operirt worden war. Pat. zeigte 10 Monate nach der Operation keine Spur von Recidiv.

EMIL MAYER.

61) **Wagner** (Wien). **Linksseitige Recurrenslähmung in Folge Dilatation des linken Vorhofs und in Folge chronischer schwieliger Mediastinitis,** *Berliner klin. Wochenschr. No. 18. S. 858. 1914.*

Krankengeschichte und Vorstellung des beobachteten Falles.

R. HOFFMANN.

62) **Rendu. Recurrenslähmung geheilt durch specifische Behandlung. (Paralysie récurrentielle guérie par le traitement spécifique.)** *Lyon médical. 9. Februar 1913.*

Rechtsseitige Recurrenslähmung bei einem Mann, bei dem keinerlei sonstige Symptome bestanden. Wassermann positiv, obwohl die Anamnese nichts von Lues ergab. Quecksilberbehandlung. Nach 14 Tagen Heilung.

GONTIER DE LA ROCHE.

63) **Martin Landsberg. Anatomische Untersuchungen über Tracheopathia chondro-osteoplastica.** *Inaug.-Diss. Berlin 1914.*

Zu Grunde liegen den Untersuchungen vier Fälle aus dem Laboratorium des

Städt. Krankenhauses Friedrichshain. Folgende Schlussfolgerungen zieht der Verfasser: Die Bildung von Knochen und Knorpel in der Luftröhre hat meist keine klinische Bedeutung; im Leben kann die Diagnose durch directe und indirecte Bronchoskopie sowie mit Hülfe der Röntgenstrahlen gestellt werden. Die Affection kommt häufig im Verein mit anderen Erkrankungen der oberen Luftwege (chronische Entzündungen, Tuberculose, Syphilis, Sklerom, Carcinom) vor; sie tritt aber auch für sich allein auf. Es findet sich echtes Knochengewebe (lamellöser und geflechtartiger Knochen) und elastischer Knorpel. Der Knorpel bildet sich sowohl unmittelbar aus dem Perichondrium der Luftröhrenknorpel wie ohne Zusammenhang mit dem Perichondrium selbstständig im elastischen System (inneres elastisches Längsband und seine Pfeiler), der geflechtartige Knochen durch indirecte Metaplasie aus dem Bindegewebe des elastischen Systems. Der lamellöse Knochen wächst typisch durch Osteoblasten. Seine erste Bildung ist bisher nicht sichergestellt; eventuell entsteht er durch Umbau aus dem geflechtartigen Knochen. Die Genese des Knochens aus dem Knorpel ist nicht erwiesen. Die formale Genese des Processes knüpft an eine individuelle Fähigkeit des innerhalb des elastischen Systems der Trachea gelegenen Bindegewebes zur Knochen-Knorpelbildung an. Diese Fähigkeit erklärt sich aus dem genetischen und topographischen Zusammenhang dieses Bindegewebes mit dem Bindegewebe des Perichondriums. Bisweilen können chronisch entzündliche Momente als auslösende Factoren gegeben sein. Verf. schlägt vor, den Process als Tracheopathia chondro-osteoplastica zu benennen.

FINDER.

64) **A. Freund** (Breslau). **Ueber Tracheopathia osteoplastica.** *Beiträge zur Anat., Physiol., Pathol. und Ther. des Ohres, der Nase und des Halses. Bd. 8. S. 11. 1914.*

Verf. stützt seine genauen histologischen Untersuchungen im Ganzen auf 9 Fälle, die im Breslauer pathologischen Institut zur Section kamen. Die Arbeit ist als Dissertation erschienen. Verf. kommt zu folgenden Schlussfolgerungen: 1. Es handelt sich bei der Tracheopathia osteoplastica um die metaplastische Umwandlung des trachealen Bindegewebes in Knorpel und Knochen auf Grund einer congenitalen Entwicklungsanomalie. 2. Die Umwandlung erfolgt in der Weise, dass aus einem hyalinen Vorstadium des Bindegewebes Knorpel und aus diesem durch Chondrometaplasie markraumhaltiger Knochen gebildet wird. 3. Die Fähigkeit der metaplastischen Knocheneubildung beschränkt sich nicht auf einzelne Stellen, sondern kommt weiten Gebieten in der Umgebung der Trachealknorpel zu. 4. Eine Beziehung der elastischen Fasern zur Knorpel- und Knochenbildung liess sich nicht feststellen.

OPPIKOFER.

65) **Chiari** (Wien). **Partielle Resection der Trachea wegen Sarkom.** *Berliner klin. Wochenschr. No. 18. S. 859. 1914.*

Der Tumor, der Athembeschwerden verursachte, wurde 2 mal auf bronchoskopischem Wege entfernt. Bei einem zweiten Recidiv Entfernung desselben in Localanästhesie nach Freilegung der Trachea. Die linken Hälften des 5. bis 9. Trachealringes mussten mit entfernt werden.

R. HOFFMANN.

e II) Stimme und Sprache.

66) **Serge Davidenkof. Ueber gewisse psychische Störungen der Aphasischen. (Sur certains troubles psychiques observés dans l'aphasie.)** *Revue Neurologique. 30. Juni 1914.*

Man beobachtet bisweilen bei den Aphasischen eine typische Veränderung der Persönlichkeit, die sie — was ihren Charakter und ihre Stimmung anbelangt — einander sehr ähnlich macht. Verf. bezeichnet diesen Gemüthszustand als „le syndrome de la sentimentalité larmoyante des aphasiques". FINDER.

67) **Jean Poirot. Ueber den lettischen Accent. (Sur l'accent Lette.)** *Vox. H. 5. S. 231. 1913.*

P. fand, wie schon Rousselot, im dänischen, so auch in der lettischen Sprache, dass beim harten Vocaleinsatz und -absatz die Stimmlippenschwingungen nur geringer werden, aber nicht ganz aufhören. Bei der betonten Silbe handelt es sich um ein Ansteigen des musikalischen und dynamischen Accents bei kurzen Lauten, um einen hingezogenen oder einen an- und absteigenden Accent bei langen Vocalen, während nicht accentuirte Vocale eine schwache Intensität und tiefere Tonhöhe (absteigenden Accent) haben. NADOLECZNY.

68) **Lommatzsch. De novo phoneticae experimentalis laboratorio Hammonensi.** *Vox. H. 5. S. 256. 1913.*

Beschreibung des phonetischen Laboratoriums des Seminars für Kolonialsprachen in Hamburg. NADOLECZNY.

69) **Guilio Panconcelli-Calzia. Ein Fall von spontaner Diplophonie. (Un caso di diplofonia spontanea.)** *Atti della clinica oto-rino-laringiatr. di Roma. 1913.*

Es handelt sich um denselben ungarischen Sänger Soma Balogh, der schon von Tovölgyi, Flatau, Scheier u. a. untersucht wurde. Verf. giebt die Resultate seiner phonetischen Untersuchungen, die indessen kein wesentlich neues Material zur Erklärung des Falles bringen, speciell keinen Aufschluss darüber geben, welches die zur Hervorbringung der Diplophonie nothwendigen Bewegungen sind. Die Erklärung Scheier's, dass bei der Doppelstimme der eine Ton an den Stimmbändern, der andere aller Wahrscheinlichkeit nach an der Epiglottis erzeugt wird, möchte Verf. darum nicht acceptiren, da weder er noch seine Mitarbeiter die Vibrationsbewegungen an der Epiglottis gesehen haben. CALAMIDA.

70) **William Lilliendahl. Behandlung des Stotterns. (Treatment of stammering.)** *Medical Times. November 1911.*

Folgende vier Momente betrachtet Verf. als bei der Therapie des Stotterns wesentlich: 1. Behandlung physischer Defecte; dahin gehören z. B. auch Beeinträchtigungen der Sexualcentren. 2. Uebung in geistiger Concentration. 3. Verbesserung von fehlerhafter Athmung. 4. Reiner Ton und klare Aussprache.

EMIL MAYER.



f) Schilddrüse.

71) **E. N. Bruch** und **W. Cernell. Ein Fall von Myxödem mit Heilung nach 7jähriger Beobachtung. (A case of myxoedema with recovery and 7 years after-care notes.)** *The archives of intern. med. Vol. XI. No. 5.*

41jährige Frau, die seit 5 Jahren das Bild des Myxödems darbot. Unter ständiger Behandlung mit Schilddrüsensubstanz trat völlige Heilung ein, die seit 7 Jahren anhält. Patient ist völlig leistungsfähig. J. A. WRIGHT.

72) **Willis Ballard. Hyperthyreoidismus. (Hyperthyroidism.)** *Medical Record. 10. October 1914.*

Verf. hält für das geeignetste Mittel zur Behandlung des Basedow die Röntgenstrahlen; er hat diese Therapie besonders erfolgreich in Combination mit der inneren Medication nach Forchheimer angewandt. EMIL MAYER.

73) **K. Mendel** und **E. Tobias. Die Basedow'sche Krankheit beim Manne.** *Neur. Centralblatt. No. 23. 1913.*

Unter 282 Fällen kam auf 6 Frauen 1 männlicher Basedow. Das Hauptcontingent stellte bei Männern das vierte, bei Frauen das zweite und dritte Jahrzehnt. Bei den Männern war der Basedow nicht selten combinirt mit Arteriosclerosis praecox, auch mit schweren Psychosen, letzteres häufiger als bei der Frau. Der Verlauf war meist gutartig. FINDER.

74) **Paul Sudeck. Zur pathologischen Anatomie und Klinik des Morbus Basedow.** *Bruns' Beiträge zur klin. Chirurgie. Bd. 92. S. 104. 1914.*

Verf. giebt die Resultate der histologischen Untersuchung von 230 Basedowkröpfen wieder. Den typischen Basedow fasst Verf. mit Lubarsch als eine Dysthyreose auf. Er bespricht ferner die Herzerscheinungen beim Basedow und zeigt an Röntgenbildern, in wie kurzer Zeit eine Herzdilatation nach der operativen Schilddrüsenverkleinerung zurückgehen kann. Verf. giebt dann noch seinen Standpunkt bezüglich des operativen Vorgehens wieder. FINDER.

g) Oesophagus.

75) **Röpke** (Barmen). **Zur Operation des Oesophagospasmus.** *Berliner klin. Wochenschr. No. 20. S. 960. 1914.*

Besprechung der Diagnose und Therapie des Oesophagusspasmus. In einem Falle, wo länger dauernde Sondenbehandlung keine Besserung brachte, operative Behandlung mit Erfolg. Einzelheiten müssen im Original nachgelesen werden.

R. HOFFMANN.

76) **F. Neumann** (Wien). **Die Behandlung der Narbenstenosen des Oesophagus mit Radium.** *Wiener klin. Wochenschr. No. 47. 1913.*

Nach einem Vortrage am Internationalen medicinischen Congress zu London 1913. HANSZEL.

77) **H. Marschik** (Wien). **Oesophagusdivertikel.** *Wiener klin. Wochenschr. No. 24. 1914.*

Demonstration in der Sitzung vom 6. Juni 1913 in der k. k. Gesellschaft der Aerzte in Wien.

Zwei Fälle nach der neuen Goldmann'schen Ligaturmethode mit Erfolg operirt.

HANSZEL.

78) **George W. Mackenzie. Bericht über einen Fall von offener Sicherheitsnadel im Oesophagus. (Report of a case with an open safety pin in the esophagus.)** *Interstate med. journ. No. 10. 1914.*

Sieben Monate altes Kind hatte eine Sicherheitsnadel verschluckt. Am nächsten Morgen wurde der Sitz des Fremdkörpers in Höhe der ersten Rippe festgestellt. Sechsmaliger Versuch der Entfernung hatte keinen Erfolg. Röntgenaufnahme am nächsten Tage zeigte den Fremdkörper im Magen. Tod in Folge Collaps am selben Tage. Autopsie zeigte dicke Flüssigkeit in der linken Pleurahöhle und Perforation in den Oesophagus.

Verf. meint, bei einem so kleinen Kinde sei es unmöglich, die Nadel zu fassen und zu schliessen, es sei besser, irgend eine passende Zange, z. B. die Jackson'sche, zu benutzen, die Nadel in den Magen zu stossen, sie umzukehren und mit der Spitze nach unten herauszubefördern.

EMIL MAYER.

79) **A. Blau** (Bonn). **Einige bemerkenswerthe Fremdkörper der Speiseröhre.** *Zeitschr. f. Laryng. Bd. 7. S. 467. 1915.*

Fall 1. Bei 30 Jahre altem Mann Extraction einer Zahnplatte in 35 cm Tiefe auf natürlichem Wege.

Fall 2. Ebenfalls ösophageale Entfernung einer Zahnplatte bei 30 Jahre alter Frau in 32 cm Tiefe.

In beiden Fällen bestand Fieber, das nach der Extraction rasch zurückging.

OPPIKOFER.

II. Kritiken und Gesellschaftsberichte.

36. Jahresversammlung der American Laryngological Association.

Atlantic City, 25.—27. Mai 1914.

Vorsitzender: Thomas Hubbard (Toledo).

Ansprache des Präsidenten über das Thema: „Die Luft, die wir athmen."

Die Temperatur in den Wohn- und Versammlungsräumen ist durchschnittlich in den letzten 50 Jahren immer höher geworden; vom hygienischen Standpunkt aus ist aber besonders beachtenswerth das damit Hand in Hand gehende Sinken des Feuchtigkeitsgehalts der Luft. Temperatur von circa 19° C. (65° F.) bezeichnet er als den „kritischen Punkt" bei der Heizung.

Joseph H. Bryan constatirt ebenfalls die Thatsache, dass in Amerika im Allgemeinen die Räume zu sehr geheizt werden. Es sei Sache der Aerzte, im Verein mit den Hygienikern dagegen Front zu machen.

Emil Mayer: Primärer Lupus des Kehlkopfs.

M. hatte im vergangenen Jahr zwei Fälle von Lupus des Larynx in Behandlung, darunter zwei von primärem Lupus. Die Gesammtzahl der in der Literatur berichteten Fälle beträgt einschliesslich dieser beiden 35. M. hat bereits vor 17 Jahren über dasselbe Thema hier berichtet; seine beiden damals vorgestellten Fälle gehörten dem frühsten Stadium der Erkrankung an, die beiden jetzt vorgestellten befinden sich im späteren Stadium.

J. Payson Clark (Boston) berichtet über einen kürzlich beobachteten Fall, eine junge Frau betreffend, die einen kleinen lupösen Herd auf der Wange hat und auf der linken Seite der hinteren Pharynxwand, auf den Gaumenbogen übergreifend, eine blasse höckrige Masse. Epiglottis und ary-epiglottische Falten ebenfalls erkrankt; Lungen gesund. Er fragt, was man mit einem solchen Fall beginnen soll.

William E. Casselberry (Chicago) fragt, warum Mayer den einen der vorgestellten Fälle als Lupus und nicht als Tuberculose bezeichnet.

Henry L. Swain (New Haven) fragt, welche Resultate die Tuberculosebehandlung in diesen Fällen giebt.

Herbert Birkett (Montreal) berichtet über zwei früher mit gutem Erfolg mittelst Röntgenstrahlen behandelte Fälle. Kürzlich hat er zwei Fälle von primärem Lupus des Kehlkopfs gesehen, die unter Radium heilten; der eine von ihnen war vom pathologischen Anatomen auf Grund eines zur Probe excidirten Stückes als Carcinom diagnosticirt worden.

J. M. Ingersoll (Cleveland): Primäres Sarkom der Trachea.

32jähr. Mann, der seit Monaten an hartnäckigem Husten leidet und während dieser Zeit drei sehr schwere und langdauernde Anfälle von paroxysmalem Husten hatte. In jedem dieser Anfälle hustete er schliesslich etwas aus, das er als „Polyp" bezeichnete. Es waren unregelmässig gestaltete Stücke; das kleinste 1,5 cm, das grösste 3 cm im Durchmesser. Auf der linken Seite der Trachea, gerade unmittelbar des ersten Ringes, sass ein gestielter Tumor, völlig gleich dem einen, den Pat. expectorirt hatte. Mikroskopische Untersuchung ergab Spindelzellensarkom. Aeussere Operation wurde vom Pat. verweigert; als er später seine Zustimmung gab, war er bereits inoperabel. Exitus 13 Wochen später.

Chevalier Jackson (Pittsburgh) betont die Seltenheit solcher Fälle. Er selbst hat nur einen gesehen, und auch in diesem war es zweifelhaft, ob der Sitz in der Trachea primär war. In allen anderen Fällen handelte es sich um Geschwülste, die sich in die Trachea hinein ausgedehnt hatten. Die Fälle sind meist hoffnungslos, besonders wenn sie an der Hinterwand sitzen, wegen der zahlreichen hier verlaufenden Lymphwege. Von der Anwendung des Radium hat er in einem Fall von Sarkom des Larynx bemerkenswerten Erfolg gesehen; fast ein Jahr später jedoch entwickelte sich ein zweifelloses Pflasterzellencarcinom an der Stelle des geheilten Sarkoms.

J. L. Goodale (Boston): Untersuchungen über anaphylactische Reactionen bei Pferdeasthma und verwandten Zuständen.

Bei 5 Patienten, die bei der Nähe von Pferden Asthmaanfälle bekamen,

brachte die Application von Pferdeserum auf die angeschabte Haut in ein paar Minuten ein scharf localisirtes Oedem und Röthung hervor; bei 3 Patienten führte die Einführung von Pferdeserum in die Nase zu Oedem der Nasenschleimhaut mit profusem wässrigen Secret und Niessen. Sechs Fälle von Bronchialasthma und fünf Fälle von Heufieber verhielten sich negativ. Drei Fälle ohne vasomotorische Erscheinungen, die einige Monate vorher immunisirende Antitoxindosen erhalten hatten, zeigten keine Reaction. Die Versuche zeigen, dass bei gewissen Individuen, die bei der Nähe von Pferden asthmatische Erscheinungen bekommen, mit Pferdeserum eine localisirte anaphylactische Reaction hervorgerufen werden kann. Die Schwere der vasomotorischen Erscheinungen scheint ein bestimmender Factor in der Erzeugung dieser Reaction zu sein; Personen mit Nasenerscheinungen allein scheinen nicht empfindlich genug gegen Pferde zu sein, um eine positive Hautreaction zu geben. Da bei Personen, die an „Pferdeasthma“ leiden, die erstmalige Injection irgend eines mit Pferdeserum bereiteten Antitoxins schwere anaphylactische Erscheinungen hervorrufen kann, so sollte man vor einer solchen Einspritzung immer erst nach dieser Richtung inquiriren.

Burt R. Shurley (Detroit): Es ist höchst gefährlich, irgendein Antitoxin vor dem 9. oder 10. Tag nach der Initialdosis noch einmal zu injiciren. S. hat an einem grossen Material von Diphtheriekranken Gelegenheit gehabt, sich davon zu überzeugen, wie verschieden die Wirkungen und die anaphylactischen Erscheinungen sind je nach der Provenienz des Antitoxins. Durch die modernen Methoden der Herstellung ist die Anaphylaxiegefahr sehr herabgemindert worden. S. hat in einer enormen Erfahrung, nur einen tödtlichen Fall nach Antitoxinanwendung gesehen bei einem 45jähr. Mann, der innerhalb 3 Minuten zum Exitus kam. Da wir jetzt Pferdeserum bei Blutungen geben und die verschiedensten Antitoxinarten anwenden, müssen wir uns immer vor Augen halten, dass die wiederholte Anwendung nach dem 9. Tage grosse Gefahren bietet. Auch die Hauteruption tritt fast immer am 9. Tage nach der Injection auf. Ferner ist der Patient vor der Anwendung des Serums darauf zu prüfen, ob er Asthmatiker ist.

Payson Clark (Boston) berichtet über einen jetzt 19jährigen Mann, der etwa vom 3. bis 10. Lebensjahr an Asthma litt, dann durch einen Aufenthalt im Süden geheilt wurde. Als Kind konnte er keine Eier essen, ohne dass er ein zusammenziehendes Gefühl im Halse spürte und dass Flecken auf der Haut auftraten. Seit seinem 15. Lebensjahr kann er wieder Eier essen, nur wenn er sie roh speist, bekommt er ein Würgegefühl im Halse. Bei der Nähe eines Pferdes bekommt er, solange er denken kann, Asthma, wässrige Absonderung und Niesen; bei Anwesenheit von Katzen treten nur die Nasenerscheinungen auf. C. behandelte den Patienten mittels Einspritzungen einer Mischung von Pferdeserum mit physiologischer Kochsalzlösung in steigender Dosis, bis er eine Reaction in der Nase erhielt. Patient hat jetzt keine Niesanfälle mehr und betrachtet sich selbst als geheilt.

George E. Shambaugh (Chicago) lenkt die Aufmerksamkeit auf die anaphylactischen Erscheinungen, die bei manchen Menschen nach dem Essen gewisser Früchte auftreten, so auf das Auftreten von Kehlkopfödem nach dem Genuss von Grape fruits. In einem Fall seiner Praxis traten jeden Winter anaphylactische Erscheinungen auf (Schwellung der Augenlider, des Gesichtes, Niesen, allge-

meines Unbehagen etc.). Nach Entfernung der Tonsillen verschwanden diese Erscheinungen. S. glaubt, dass die Erscheinungen von den Crypten der Tonsillen ihren Ausgang nahmen.

John F. Barnhill (Indianopolis): Chirurgie der Grenzgebiete der Otolaryngologie.

B. sagt, es wäre wohl jetzt unbestritten, dass das ganze Gebiet der Kopf- und Halschirurgie zur Domäne der Otolaryngologie gehört. Jedoch fühlten sich wohl nur wenige Otolaryngologen qualificirt, alle die — zum Theil sehr schwierigen — Operationen zu machen, die hierher gehören. Es sollte daher eine Scheidung gemacht werden zwischen denen, die keine chirurgischen Neigungen haben, und denen, die chirurgisch vorgebildet und geneigt sind, auch an die schwierigsten chirurgischen Probleme auf unserem Gebiet heranzutreten.

D. Brysan Delavon (New York City) citirt Beispiele dafür, dass auch den tüchtigsten allgemeinen Chirurgen die Erfahrung auf dem speciellen Gebiete der grossen Kehlkopfchirurgie fehlen könne. Auch er tritt dafür ein, dass es zwei Arten von Specialisten giebt: „Der eine ist der Therapeutist, dessen Stärke auf der medicinischen Seite der Laryngologie liegt, der andere ist der geborene Chirurg."

J. Solis Cohen (Philadelphia) führt Fälle aus seiner Praxis an, wonach Laryngectomirte wegen mangelhafter Nachbehandlung und schlechter Beaufsichtigung durch Personal, das mit diesen speciellen Dingen nicht vertraut war, fast zu Grunde gingen. „Es gehen mehr Patienten bei der Laryngectomie an der Nachbehandlung zu Grunde, als durch schlechte Ausführung der Operation."

Henry L. Swain (New Haven) verweist auf das Beispiel Gluck's, der zeigt, dass der allgemeine Chirurg, wenn er sich der Sache widmet, Vortreffliches in ihr leisten kann. Der Specialist sollte wenigstens dem allgemeinen Chirurgen, der seinen Patienten operirt, bei der Operation mit seiner besseren Kenntniss der Anatomie der betreffenden Theile zur Seite stehen.

George E. Shambough (Chicago): Laryngocele ventricularis.

Fall einer 69jährigen Frau; die Laryngocele entwickelte sich im Verlauf eines heftigen Hustenanfalls. Es war eine hühnereigrosse Schwellung aussen am Halse und eine intralaryngeale Schwellung, die mindestens zwei Drittel des Intralaryngealraumes ausfüllte. Ungefähr ein Jahr darauf wurde die Laryngocele inficirt; das unangenehmste Symptom war die Absonderung grosser Mengen von faulig riechendem Eiter in den Larynx; ungefähr ein Viertel Glas voll davon kann auf einmal bei Druck auf die äussere Schwellung ausgedrückt werden. Der Fall wurde wesentlich gebessert durch eine Operation von aussen, wobei die Cyste am Halse bis herunter zur Membrana thyreoidea entfernt wurde. Die intralaryngeale Schwellung wurde durch Schlitzung mit einem gekrümmten Messer operiert. Es besteht jedoch noch eine Verdickung im Larynx und etwas Absonderung.

E. Fletcher Ingals (Chicago) hat in einem ähnlichen Fall — jedoch ohne Infection — temporäres gutes Resultat erzielt durch Aspiration der Cyste und dann Einspritzung von gleichen Teilen 95proc. Carbolsäure und Glycerin. Patient ist aber jetzt mit einem Recidiv wiedergekommen.

Bryson Delavan (New York): Anwendung der Röntgenstrahlen für die Diagnose der Thymusvergrösserung.

D. berichtet über zwei Fälle, in welchen die Röntgenstrahlen für Diagnose einer Thymushypertrophie benutzt wurden. Es sollte in allen Fällen, bei denen Verdacht auf eine solche bestehe, vor Operationen mit Röntgenstrahlen untersucht werden wegen der Gefahren, denen solche Patienten bei Operationen ausgesetzt sind.

Cornelius G. Coakley (New York) hat neulich einen Fall bei einem Mann gesehen, der enorme Anschwellung aussen am Halse, Exophthalmus und Puls von 130 hatte; die Diagnose wurde auf Basedow gestellt. Radiographie zeigte einen substernalen Tumor; es wurde der Verdacht laut, dass dies eine Thymusgeschwulst und keine Struma sei. Dr. Rogers machte eine Incision und fand eine grosse Thymus, die aber so fest mit dem Inhalt der Brusthöhle verwachsen war, dass an eine Loslösung nicht zu denken war. Patient lebte nur noch ein paar Monate. Es war dies die einzige maligne Thymusgeschwulst, die C. je gesehen hat.

Burt R. Shurley (Detrois): Die Frage der Thymushypertrophie hat grosses praktisches Interesse; wir wissen. dass sie oft in Verbindung mit Adenoiden und Tonsillar- wie Schilddrüsenhypertrophie vorkommt. Aus einem grossen Obductionsmaterial ergiebt sich, dass wir zweifellos tausende Patienten operieren, die eine Thymusvergrösserung haben, ohne dass wir dies wissen; ein plötzlicher Exitus kommt nur sehr selten zu unserer unmittelbaren Beobachtung. So sah S. bei der Obduction eines Knaben mit allen Zeichen eines Status lymphaticus, der im Aetherrausch bei einem ganz kleinen Eingriff gestorben war, eine Thymusvergrösserung; wir befinden uns ständig bei Operation der Tonsillen und Adenoiden in einer Gefahr, ohne es zu wissen.

Thomas Hubbard (Toledo) hat zwei Fälle von Asthma thymicum beobachtet, in denen die Röntgenstrahlen die Diagnose ermöglichten und die Behandlung mit Röntgenstrahlen geradezu „zauberhafte“ Wirkung hatte. In beiden Fällen handelte es sich um Kinder, die schwer krank waren und anscheinend nur noch kurze Zeit zu leben hatten.

Henry S. Swain (New Haven) hat in zwei — ebenfalls durch Röntgenstrahlen diagnosticirten — Fällen von Asthma thymicum merkliche Besserung erzielt durch Einreibung einer Adrenalinsalbe drei- bis viermal täglich über der Spitze der Drüse.

Fletcher Ingals (Chicago): Myxosarkom des Nasenrachens. Mehrmalige Operation und schliessliche Spontanheilung, beobachtet seit 27 Jahren.

Patient wurde als 13jähriger Knabe zuerst von I. im Jahre 1883 gesehen; er hatte einen grossen den Nasenrachenraum und die rechte Nase ausfüllenden Tumor, der sich als Myxosarkom herausstellte. Der Tumor wurde zum grössten Teil vom Munde aus entfernt, wuchs dann aber wieder und es kam zu einer grossen Auftreibung der rechten Wange und Verlust des Sehvermögens auf dem rechten

Auge. Drei oder vier Jahre später aber begann der Tumor zu atrophieren und als I. den Patienten 14 Jahre nach der ersten Untersuchung wieder sah, war keine Spur von Tumor mehr zu entdecken, obwohl die Deformität der rechten Wange, die enorme Weite der Nasenhöhle und der Verlust des Sehvermögens rechts nach wie vor bestanden.

Harmon Smith (New York) erwähnt einen Fall von Lymphosarkom bei einem Manne, der nicht mehr im Stande war, zu athmen und zu schlucken. Der Tumor nahm die rechte Tonsille, die Pharynxwand und Gaumen ein; Pat. war cyanotisch. Nach präventiver Tracheotomie nahm S. die halbe Tonsille und Pharynxwand fort; keine Blutung. Am zweiten Tage wurde die Trachealcanüle entfernt. Nach einem Jahre kam Pat. wieder mit einem Recidiv auf der linken Seite; er wurde nun links operirt und scheint nun geheilt.

Greenfield Sluder (St. Louis): 1. Die Nachahmung von Nebenhöhleneiterungen für Lehrzwecke.

Nach Oeffnung der Höhlen wird der vorher entkalkte oder in Formol gehärtete und in ammoniakalischer Carminlösung gefärbte Schädel in einer 2proc. Lösung von Natr. benz. aufbewahrt. Zur Nachahmung des Eiters ist eine Suspension von Bismut. subcarbon. in einem hexatomischen Alkohol, die mit Anilingelb und Methylenblau gefärbt ist, nöthig. Ein Tropfen dieses Präparates wird in den eröffneten Sinus hineingethan und das Naseninnere wird nun durch einen Spiegel mittelst reflektirten Lichtes untersucht. Die Nachahmung der bei Nebenhöhleneiterungen entstehenden rhinologischen Bilder ist täuschend.

2. Die Correlation der Thätigkeit von Pharynx und weichem Gaumen und ihre Einwirkung auf die postnasale Diagnostik.

S. hat das Zusammenwirken von Pharynx und weichem Gaumen beim Leerschlucken und Würgen untersucht. Beim gewöhnlichen Schluckact besteht nur ein geringer Grad von Muskelcontraction, beim Würgen dagegen ist eine von unten nach oben gerichtete wurmförmige Muskelthätigkeit mit stärkster Contraction. Wenn etwas von einer Mischung von Bism. subcarbon. und hydroxyd. mittelst einer kleinen Spritze durch das eine Nasenloch so eingeführt wird, dass es auf die Oberfläche des weichen Gaumens gelangt an einen Punkt der von der Mitte der Choanalöffnung ausgehenden Linie, so wird das Präparat beim normalen Erwachsenen beim Schlucken beiderseits bis zum unteren Rand der Tubenmündung über die hintere Pharynxwand ausgebreitet. Der Werth der Untersuchungen besteht darin, zu zeigen, dass der Pharynx in Folge der Fähigkeit, seine Wände aneinanderzubringen, im Stande ist, kleine Mengen dünnen Secrets von jedem Punkt der Choanalebene fortzuwischen, woraus für die Praxis sich ergiebt, wie schwer es ist, die Localisation des aus den Nebenhöhlen in den Nasenrachen fliessenden Secrets zu bestimmen, wenn der Pat. viel würgt. Veränderungen in der Grösse und Form des Pharynx machen verschiedene Täuschungen möglich.

John F. Barnhill (Indianopolis) hat stets an der sogenannten „Thornwaldt'schen Krankheit" gezweifelt. Er hält Eiter in dieser Gegend für absolut beweisend für eine Erkrankung der hinteren Siebbeinzellen oder der Keilbeinhöhle.

Chevalier Jackson (Pittsburg 2): Grenzen der Bronchoskopie.

Wenn man eine lange Reihe von Fremdkörpern bronchoskopisch glücklich entfernt hat, neigt man zu der Annahme, dass es für die Bronchoskopie keine Grenzen giebt. J. hat fünf Misserfolge gehabt. Den einen Fall schliesst er aus, weil er allein ihn bronchoskopirt hat und die Erlaubniss zu einer zweiten Bronchoskopie verweigert wurde; in den anderen vier Fällen war die Bronchoskopie von zwei oder mehr anderen Bronchoskopikern versucht worden und daher scheinen sie J. geeignet für die Bestimmung der Grenzen des Verfahrens. Die Grenzen der Bronchoskopie zeigten sich mehr darin, einen kleinen Fremdkörper weit unten und aussen an der Peripherie der Lunge aufzufinden, als in der Unmöglichkeit ihn zu entfernen, wenn er einmal aufgefunden war. Man kann in einem bestimmten Fall erst dann davon sprechen, dass die Grenzen der Bronchoskopie erreicht sind, wenn das Verfahren in den Händen von mindestens zwei erfahrenen Bronchoskopikern versagt hat. Dann sollte unmittelbar die Thoracotomie gemacht werden, ohne dass Eiterbildung abgewartet wird. In seinen eigenen Fällen würde J. sich niemals berechtigt gefühlt haben, zur Thoracotomie zu rathen, bevor nicht ein anderer Bronchoskopiker ausser ihm selbst vergebens die Bronchoskopie versucht hatte. Darauf zu warten, dass ein Fremdkörper ausgehustet wird, ist nicht rathsam.

Thomas Hubbard (Toledo) weist auf die Wichtigkeit der Unterstützung seitens des Patienten hin. Er erwähnt den Fall einer Frau, die ein Stück Zahnprothese aspirirt hatte, dass im rechten Unterlappenbronchus sass; es hatte sich ein Abscess gebildet, alle Symptome sprachen für Tuberculose. Die feste Ueberzeugung, dass sie einen Fremdkörper aspirirt habe, rettete der Patientin das Leben. Obwohl mehrere Röntgenaufnahmen nichts ergaben, blieb sie dabei, dass etwas da sein müsse und schliesslich gelang es einem competenten Röntgenologen, den Fremdkörper zu localisiren. Der erste Versuch der Entfernung misslang; der zweite Versuch wurde unter Leitung einer stereoskopischen Aufnahme gemacht und gelang.

Emil Mayer (New York) hat in einem Fall bei einem Knaben einen im rechten Bronchus sitzenden Nagel wegen profuser Blutung nicht entdecken können, obwohl die Bronchoskopie an sich leicht war; heute würde er sich in solchem Falle des Magneten bedienen. In dem Falle eines 13 Monate alten Kindes hatte die Röntgenaufnahme eine offene Sicherheitsnadel im Larynx gezeigt; ein Arzt hatte Tracheotomie gemacht und vergebens versucht, die Nadel zu entfernen. Eine zweite Röntgenaufnahme zeigte den Fremdkörper im Bronchus. Als M. gerufen wurde, führte er das Bronchoskop durch die Tracheotomiewunde ein; der Allgemeinzustand war aber durch den vorhergehenden Eingriff bereits so schlecht geworden, dass er von weiteren Versuchen abstand. Das Kind starb einige Stunden später.

Bryson Delavan (New York) weist auf den Segen hin, den die Bronchoskopie gestiftet hat. „Wir alle erkennen an, dass sie eine rein amerikanische Erfindung ist. Horace Green war der erste, der diese Behandlungsmethode verkündet (promulgated) hat.“ In der vorbronchoskopischen Zeit war es selten, dass Patienten mit Fremdkörpern der oberen Luftwege mit dem Leben davon kamen. D. führt ein paar solche Beispiele an.

E. Fletcher Ingals (Chicago): Man soll im Allgemeinen die Bronchoskopie nicht länger als eine halbe Stunde ausdehnen, keinesfalls aber länger als eine Stunde. J. weist auf die von ihm empfohlene Methode der Bronchoskopie unter Leitung des Fluorescenzschirms hin. Wenn Abscessbildung mit viel Eiter vorhanden ist, so ist es oft unmöglich, den Fremdkörper zu finden. Wird der Fremdkörper nicht entfernt, so sterben 90—95 pCt. der Patienten in 3—4 Jahren an — oft multiplen — Abscessen.

William E. Casselberry (Chicago) weist auf die Schwierigkeiten hin, die dadurch entstehen, dass Fremdkörper beweglich sind und ihre Lage ändern.

Harris P. Mosher (Boston) hat in einem Fall, als der Patient aus der Aethernarkose erwachte, eine rechtsseitige Hemiplegie gesehen. Er hat dreimal bei gut geöffneten Stimmbändern ohne Einführung eines bronchoskopischen Rohrs mittelst der Zange im Dunkeln einen Fremdkörper glücklich entfernt.

Chevalier Jackson (Pittsburgh): Was die zeitlichen Grenzen der Bronchoskopie anbelangt, so soll man nicht über $^1/_2$ Stunde beim Kinde und eine Stunde beim Erwachsenen hinausgehen. Seine äusserste Grenze war $3^1/_2$ Stunde; es handelte sich um einen Athleten, der ohne Narkose operirt wurde.

Referat über das Thema: Die chirurgische Behandlung der Nebenhöhlenerkrankungen bei Kindern unter 14 Jahren.

Referent C. G. Coakley (New York): C. ist überzeugt, dass Nebenhöhlenerkrankungen bei Kindern so oft vorkommen wie bei Erwachsenen. Da die Sinus nicht entwickelt sind, so ist grössere Neigung zur Spontanheilung vorhanden. Bei Kindern unter 5 Jahren ist zur Untersuchung allgemeine Narkose nöthig; Durchleuchtung ist bei Kindern unter 10 Jahren ohne Werth. In leichten Fällen kann das Saugverfahren mit Vortheil angewandt werden. Die Fälle, die eine chirurgische Behandlung erfordern, sind solche, bei denen eine Schwellung über dem Antrum oder um die Orbita besteht. Die Antrumfälle sind fast stets verbunden mit einer Osteomyelitis des Oberkiefers und werden von der Fossa canina aus operirt mit Gegenöffnung in der Nase. Die Orbitalfälle werden, wenn sie leicht sind, mit Bettruhe, kalten Umschlägen und häufigen Einträufelungen von 1 proc. Cocainlösung mit Adrenalinzusatz behandelt. Die schwereren Fälle sollen sofort operirt werden mittelst Ausräumung des Siebbeins und Keilbeins auf dem Wege von aussen. Eine Sonde ist in die Stirnhöhle eingeführt und die erkrankte Schleimhaut muss entfernt werden, wenn nicht Recidiv eintreten soll; die Wunde soll offen gelassen werden. Es entsteht keine Deformität hinterher.

Harris P. Mosher (Boston) ist oft überrascht gewesen, bei Autopsie von Kindern die Nebenhöhlen grösser zu finden, als er geglaubt hatte. Dies trifft besonders auf die Keilbeinhöhle zu. In einem Fall eines 12jährigen Knaben hatte die Keilbeinhöhle die durchschnittliche Grösse des Erwachsenen. M. verweist auf den Onodi'schen Atlas, er bespricht die Ergebnisse von Onodi's Untersuchungen.

Thomas Hubbard bespricht einige Fälle seiner Beobachtung: Erstlich ein 6jähriges Kind mit Orbitalabscess nach Masern in Folge Durchbruch einer Sinuseiterung in die Orbita; die Eltern verweigerten die Operation, das Kind genas

jedoch. Der zweite betraf einen Fall von Empyem aller Nebenhöhlen nach Scharlach; nach 48 Stunden Coma, nach 3 Tagen Exitus. Der Fall war absolut inoperabel. In einem dritten Fall hatte das Scharlach einen weniger malignen Charakter; die Initialerscheinungen waren eine Otitis media, Paracentese, nächsten Tag Ausbruch des Exanthems. Trotz der besten Pflege und der besten hygienischen Beziehungen entstand eine eitrige Mastoiditis, die in der dritten Woche eine Operation nothwendig machte. Es entstand dann eine Eiterung aller Nebenhöhlen, besonders links; nach Operation der linksseitigen Höhlen trat vorübergehend Besserung ein, dann wieder Verschlechterung unter ständigem Ansteigen der Temperatur. Es wurde nun eine von den aus den Siebbeinzellen entfernten Granulationen hergestellte autogene Vaccine eingespritzt, danach Temperaturanstieg für 48 Stunden, dann Besserung und schliesslich Heilung.

Emil Mayer (New York) hat bei einer Anzahl von Kindern von 3—5 Jahren folgenden Typus von Nebenhöhlenerkrankung beobachtet: Eine Oeffnung oder Perforation direct unterhalb des Auges, ein Ectropium und faulig riechende Absonderung. Die in die Oeffnung über dem Jochbein eingeführte Sonde gelangte in eine Höhle und konnte von dort leicht in die Nase vorgeschoben werden. Operation von aussen, bestehend in linearer Incision, Curettage und Drainage durch die Nase führte zu Heilung.

William E. Casselberry (Chicago) bespricht einen chronischen Typus der Eiterung bei Kindern von 9—14 Jahren, von derselben Art, wie man ihn bei Erwachsenen sieht: Nasenpolypen im mittleren Nasengang, polypöse Vergrösserung der mittleren Muschel, Eiter im Antrum und den vorderen, bisweilen auch in den hinteren Siebbeinzellen. Entfernt man die Polypen allein, so recidiviren sie sehr schnell; nimmt man aber den grösseren Theil der mittleren Muschel und den Boden der vorderen Siebbeinzellen mit, so tritt sobald kein Recidiv auf. Die Schaffung einer freien Drainage im Naseninnern kann eine äussere Operation, wenn eine solche sich als nöthig erweist, nicht ersetzen, aber in vielen Fällen ist sie genügend.

Robert C. Myles (New York) ist ebenfalls der Ansicht, dass man in vielen Fällen durch intranasale Eingriffe unter Cocainanästhesie zum Ziele kommt. Bei Mucocele erreicht man die besten Resultate durch Anlegung einer permanenten Oeffnung in der Nase.

G. Ross Skillern (Philadelphia) hat in einer grossen Kinderstation eines Krankenhauses nur sehr selten wirkliche chronische Nebenhöhleneiterungen gesehen. Bei den Operationen — meist auf endonasalem Wege — zeigte sich der Knochen erweicht und zerstört, die ganze Höhlenwand in einem Zustand der Infection. In der Majorität der Fälle — abgesehen von den bösen Augencomplicationen — sollte man zuerst die intranasalen Methoden versuchen.

Virginius Dabney (Washington): Auffallend sind bei den acuten Fällen folgende Erscheinungen: Erstens die sehr hohe Temperatur, zweitens die sehr prolongirte Reconvalescenz.

John F. Barnhill (Indianapolis): In vielen Fällen fehlen Fieber und Schmerzen völlig; es besteht nur starker Exophthalmus, Lidschwellung und Eiterabsonderung in die Nase.

Greenfield Sluder (St. Louis) glaubt, dass die nahen nachbarlichen Beziehungen des N. Vidianus und des zweiten Astes des Quintus zur Erklärung für die recurrirenden Kopfschmerzen dienen können, die man bisweilen bei Kindern findet. Er ist in dieser Ueberzeugung bestärkt worden durch folgenden Fall: Zehnjähriges Kind mit Lähmung des dritten Quintusastes; man sah in der Fossa olfactoria eine diese völlig ausfüllende polypoide Schwellung, die von Eiter umspült war. Es bestanden Schmerzen, die S. auf die Betheiligung des N. Vidianus und des zweiten Quintusastes bezieht. Innerhalb 24 Stunden ging die polypoide Schwellung zurück und der Eiter verschwand; die Lähmung des dritten Quintusastes ist ebenfalls fast völlig zurückgegangen.

Lewis A. Coffin (New York) glaubt, dass es sich bei den von Mayer erwähnten Fällen um Osteomyelitis des Oberkiefers in erster Linie mit Betheiligung der Alveolen handele, bei der höchst wahrscheinlich auch das Antrum mit erkrankt ist. Er war bei Kindern unter 7 Jahren nicht im Stande, endonasale Behandlung auszuführen. Was die Grösse der Keilbeinhöhle anbelangt, so ist C. mit Mosher der Meinung, dass bereits bei der Geburt ein wohl entwickeltes Ostium mit einer Höhle dahinter vorhanden ist.

George B. Wood (Philadelphia) hat niemals vor dem ersten Lebensjahr eine Keilbeinhöhle, die er als solche anerkennen konnte, gesehen. Er hat Keilbeine bei 6 Monate alten Kindern geschnitten, ohne die leiseste Andeutung einer Höhle zu finden.

Cornelius G. Coakley (New York): Auf dem Röntgenbild sieht man sicher bei 3 Jahre alten Kindern eine Stirnhöhle. Vielleicht ist bei Kindern mit Absonderung und Erkrankung der Stirnhöhle eine abnorme Entwicklung der letzteren vorhanden. Pfau (Berlin) verfertigt Instrumente zur endonasalen Operation bei Kindern. C. hat bei einem $1^1/_2$ Jahre alten Kinde eine Keilbeinhöhle in der Grösse einer Haselnuss gefunden. Bei acuter Ethmoiditis hat er oft Pulsverlangsamung gefunden; nach Operation hob sich der Puls wieder. C. plaidirt dafür, bei den in Rede stehenden Fällen die Wunde nicht primär zu schliessen, sondern offen zu drainiren.

Burt R. Shurley (Detroit): Beziehung der Tonsille zur Schilddrüsenerkrankung.

Im Staate Michigan giebt es einen Bezirk, in dem krankhafte Störungen der Schilddrüsensecretion endemisch sind. S. hat bei Patienten mit beginnendem Basedow günstigen Einfluss von einer Tonsillectomie gesehen. Bei mittlerem oder schwererem Basedow findet man bisweilen Trockenheit der Mund- und Rachenschleimhaut mit Dyspnoe bei Bewegungen, Veränderungen der Stimme, Insufficienz der Kehlkopfmuskeln, Geschmacksveränderungen. Später sind Blutungen aus Nase, Hals oder Lunge häufig. In allen Fällen von Thyreoidismus ist Untersuchung der oberen Luftwege und Ohren indicirt.

Greenfield Sluder (St. Louis): Die Zungentonsille entwickelt sich aus demselben Kiemenbogen, wie die Schilddrüse; im frühzeitigen Fötalleben besteht noch der Duct. thyreoglossus. Bei einem Kinde sah er nach Behandlung der Zungentonsille eine deutliche Schrumpfung der Schilddrüsenhypertrophie. Unter 5 Fällen von Basedow trat bei 4 eine ausgesprochene Besserung nach Behandlung

jedoch. Der zweite betraf einen Fall von Empyem aller Nebenhöhlen nach Scharlach; nach 48 Stunden Coma, nach 3 Tagen Exitus. Der Fall war absolut inoperabel. In einem dritten Fall hatte das Scharlach einen weniger malignen Charakter; die Initialerscheinungen waren eine Otitis media, Paracentese, nächsten Tag Ausbruch des Exanthems. Trotz der besten Pflege und der besten hygienischen Beziehungen entstand eine eitrige Mastoiditis, die in der dritten Woche eine Operation nothwendig machte. Es entstand dann eine Eiterung aller Nebenhöhlen, besonders links; nach Operation der linksseitigen Höhlen trat vorübergehend Besserung ein, dann wieder Verschlechterung unter ständigem Ansteigen der Temperatur. Es wurde nun eine von den aus den Siebbeinzellen entfernten Granulationen hergestellte autogene Vaccine eingespritzt, danach Temperaturanstieg für 48 Stunden, dann Besserung und schliesslich Heilung.

Emil Mayer (New York) hat bei einer Anzahl von Kindern von 3—5 Jahren folgenden Typus von Nebenhöhlenerkrankung beobachtet: Eine Oeffnung oder Perforation direct unterhalb des Auges, ein Ectropium und faulig riechende Absonderung. Die in die Oeffnung über dem Jochbein eingeführte Sonde gelangte in eine Höhle und konnte von dort leicht in die Nase vorgeschoben werden. Operation von aussen, bestehend in linearer Incision, Curettage und Drainage durch die Nase führte zu Heilung.

William E. Casselberry (Chicago) bespricht einen chronischen Typus der Eiterung bei Kindern von 9—14 Jahren, von derselben Art, wie man ihn bei Erwachsenen sieht: Nasenpolypen im mittleren Nasengang, polypöse Vergrösserung der mittleren Muschel, Eiter im Antrum und den vorderen, bisweilen auch in den hinteren Siebbeinzellen. Entfernt man die Polypen allein, so recidiviren sie sehr schnell; nimmt man aber den grösseren Theil der mittleren Muschel und den Boden der vorderen Siebbeinzellen mit, so tritt sobald kein Recidiv auf. Die Schaffung einer freien Drainage im Naseninnern kann eine äussere Operation, wenn eine solche sich als nöthig erweist, nicht ersetzen, aber in vielen Fällen ist sie genügend.

Robert C. Myles (New York) ist ebenfalls der Ansicht, dass man in vielen Fällen durch intranasale Eingriffe unter Cocainanästhesie zum Ziele kommt. Bei Mucocele erreicht man die besten Resultate durch Anlegung einer permanenten Oeffnung in der Nase.

G. Ross Skillern (Philadelphia) hat in einer grossen Kinderstation eines Krankenhauses nur sehr selten wirkliche chronische Nebenhöhleneiterungen gesehen. Bei den Operationen — meist auf endonasalem Wege — zeigte sich der Knochen erweicht und zerstört, die ganze Höhlenwand in einem Zustand der Infection. In der Majorität der Fälle — abgesehen von den bösen Augencomplicationen — sollte man zuerst die intranasalen Methoden versuchen.

Virginius Dabney (Washington): Auffallend sind bei den acuten Fällen folgende Erscheinungen: Erstens die sehr hohe Temperatur, zweitens die sehr prolongirte Reconvalescenz.

John F. Barnhill (Indianopolis): In vielen Fällen fehlen Fieber und Schmerzen völlig; es besteht nur starker Exophthalmus, Lidschwellung und Eiterabsonderung in die Nase.

Greenfield Sluder (St. Louis) glaubt, dass die nahen nachbarlichen Beziehungen des N. Vidianus und des zweiten Astes des Quintus zur Erklärung für die recurrirenden Kopfschmerzen dienen können, die man bisweilen bei Kindern findet. Er ist in dieser Ueberzeugung bestärkt worden durch folgenden Fall: Zehnjähriges Kind mit Lähmung des dritten Quintusastes; man sah in der Fossa olfactoria eine diese völlig ausfüllende polypoide Schwellung, die von Eiter umspült war. Es bestanden Schmerzen, die S. auf die Beteiligung des N. Vidianus und des zweiten Quintusastes bezieht. Innerhalb [illegible] Schwellung zurück und der Eiter verschwand; die Lähmung des dritten Quintusastes ist ebenfalls fast völlig zurückgegangen.

Lewis A. Coffin (New York) glaubt, dass es [illegible] wähnten Fällen um Osteomyelitis des Oberkiefers [illegible] der Alveolen handele, bei der höchst wahrscheinlich [illegible] krankt ist. Er war bei Kindern unter 7 Jahren [illegible] Behandlung auszuführen. Was die Grösse der [illegible] mit **Mosher** der Meinung, dass bereits [illegible] Ostium mit einer Höhle dahinter vorhanden ist.

George B. Wood (Philadelphia) hat [illegible] eine Keilbeinhöhle, die er als solche anerkennen [illegible] beine bei 6 Monate alten Kindern gesammelt [illegible] Höhle zu finden.

Cornelius G. Coakley (New York) [illegible] bei 3 Jahre alten Kindern eine Stirnhöhle [illegible] derung und Erkrankung der Stirnhöhle [illegible] vorhanden. **Pfau** (Berlin) [illegible] Kindern. C. hat bei einem 1½ [illegible] einer Haselnuss gefunden. Bei acuter [illegible] funden; nach Operation [illegible] stehenden Fällen die Wunde [illegible]

Burt R. Shurley (Detroit): [illegible] drüsenerkrankung.

Im Staate Michigan [illegible] Schilddrüsensecretion [illegible] Basedow günstigen Einfluss [illegible] schwererem Basedow findet man [illegible] schleimhaut mit Dyspnoe [illegible] der Kehlkopfmuskeln. [illegible] Nase, Hals oder Lunge [illegible] suchung der oberen Luftwege [illegible]

Greenfield Sluder [illegible] demselben Kiemenbogen [illegible] noch der Duct. thyreoglossus [illegible] Zungentonsille eine deut[illegible] 5 Fällen von Basedow [illegible]

der Zungentonsille auf. Bei einem Kind sah S. eine Schwellung der Schilddrüse über Nacht auftreten als Folge einer Tonsillitis der Zungentonsille; als die Tonsillitis geheilt war, ging auch die Schilddrüse innerhalb von ein paar Tagen zur normalen Grösse zurück. Die Behandlung der Zungentonsille besteht in Application von Argentumlösung verschiedener Stärke und gesättigter alkoholischer Lösung von Acid. salicyl.

George B. Wood (Philadelphia) hat einen Fall gesehen, eine Krankenschwester betreffend, die an recidivirender Tonsillitis und Basedowerscheinungen nach den Anginen litt. Nach Entfernung der Tonsillen verschwanden die Anfälle 6 Monate lang. Dann trat wieder eine leichte Halsentzündung auf mit nachfolgender schwerer Attacke von Hyperthyreoidismus. Es stellte sich heraus, dass W. einen Rest der Tonsille hatte stehen lassen; nach Entfernung desselben wurde sie definitiv geheilt. W. erklärt den Zusammenhang so, dass im lymphatischen Ring ein infectiöser Process entsteht, durch welchen der Stoffwechsel des Organismus so beeinträchtigt wird, dass dadurch Hyperthyreoidismus entsteht.

Henry L. Swain (New Haven) glaubt, dass bei Patienten mit Basedow jeder infectiöse Process die Symptome verschlimmert; er glaubt nicht, dass ein directer Zusammenhang zwischen den Erkrankungen des lymphatischen Ringes und der Schilddrüse bestehe und dass Erscheinungen der inneren Secretion dabei mitspielen.

George E. Shambaugh (Chicago): Der Symptomencomplex der Schilddrüsenerkrankung entsteht auf dem Wege einer Infection; am häufigsten ist die Eintrittspforte in den Tonsillen; besonders wichtig ist es, die chronische Infection der Tonsillen durch sorgfältige Untersuchung dann festzustellen, wenn anamnestisch nichts auf eine solche hinweist.

Charles W. Richardson (Washington): Laryngitis submucosa subglottica acuta.

Die Krankheit ist am häufigsten bei Kindern, kommt jedoch in jedem Alter vor. Sie kann auf der Basis einer acuten Laryngitis entstehen oder durch einen Fremdkörper oder sonst ein irritirendes Moment hervorgerufen werden. Symptome sind: Leichte Heiserkeit, oft auch fehlend; stridoröses Athmen und bellender Husten. Die Athmungsbehinderung entwickelt sich allmählicher als bei Kehlkopfdiphtherie. Man sieht zwei breite rothe Bänder unmittelbar unter den Stimmbändern. Behandlung: Bettruhe, Ableitung auf Haut und Darm, Eis äusserlich, wenn möglich 1proc. Argent.-Lösung local, Brom innerlich. R. berichtet über 4 schwere Fälle, in denen Intubation nöthig wurde.

Thomas H. Halsted (Syracuse) hat die Auffassung, dass es sich in diesen Fällen um eine acute Entzündung des lymphatischen Gewebes unter den Stimmlippen handelt analog den Entzündungen des lymphatischen Rachenrings; meist betrafen die Fälle, die er gesehen hat, auch Kinder mit Tonsillarhypertrophie und Adenoiden.

Burt R. Shurley (Detroit) bespricht die Schwierigkeiten der Differentialdiagnose zwischen der acuten subglottischen Laryngitis und diphtherischem Croup;

auch an Fremdkörper muss man denken. Er hat mehrere Fälle intubirt, wo dies das einzige Mittel war, die Kinder am Leben zu erhalten.

Emil Mayer (New York) hat bei einer Krankenschwester, die unter starker Dyspnoe erkrankte, die subglottische Schwellung constatirt; es bestand der Verdacht auf Diphtherie, jedoch waren die Culturen negativ. M. führte nun einen Wattebausch an einer Sonde durch die Stimmbänder in die Trachea; die Untersuchung ergab jetzt ein positives Resultat. Es war also in diesem Fall nichts von Diphtherie im Larynx, jedoch in der Trachea. Kleine Mengen Adrenalin direct applicirt sind von grossem Nutzen.

William E. Casselberry (Chicago): Die Krankheit ist ein Morbus sui generis; ihre Constantheit unterscheidet sie vom Pseudocroup oder spastischer Laryngitis. Bei der subglottischen Laryngitis ist oft eine Schwellung unter den Stimmlippen, wenn der Zustand aber nicht gerade sehr schlimm ist, so athmen die Kinder frei, besonders am Tage und die Athemnoth tritt anfallsweise auf. C. hat auch verschiedene ausgesprochene Fälle mit leidlicher Stimme und continuirlicher Dyspnoe bei Erwachsenen gesehen. So hat er eine Frau gesehen, bei der Perioden von Athemnoth auftraten, die ungefähr eine Woche dauerten; sie war verschiedentlich intubirt worden. Der Spiegel zeigte ein typisches Bild subglottischer Laryngitis.

Thomas Hubbard (Toledo): Das beste Mittel, wenn wir die Diagnose gestellt haben, ist Herbeiführung einer reichlichen Diaphorese.

W. E. Casselberry (Chicago): Recidivirende Lymphome des Laryngopharynx. Anwesenheit von Streptococcus haemolyticus in den excidirten Geschwülsten und in gleichzeitig vorhandenem Eiter aus Keilbein und Siebbein. Autogene Vaccination. Heilung.

C. erklärt den Zusammenhang so, dass der über die Teile des Laryngopharynx ständig herabfliessende Eiter, der aus Keilbein und Siebbein stammte, zu einer chronischen Form von Infection mit dem in ihm enthaltenen Mikroorganismus geführt hat. Er schliesst daran die Vermuthung, dass Tonsillarinfection oft secundär zu Nasenerkrankungen hinzutritt; auch die starke Hyperplasie der Follikel in der Rosenmüller'schen Grube und die Lymphinfiltration der Gewebsfalten um die Tube, die man bisweilen bei Sinuseiterung sieht, führt er auf secundäre Infiltration zurück. In dem mitgetheilten Fall war der Streptococcus haemolyticus fast in Reincultur in den Lymphomen enthalten; histologisch war eine reine Hyperplasie des lymphatischen Gewebes ohne jede Spur von Malignität. In dem Eiter aus Keilbein und Siebbein war unter anderen auch derselbe Microorganismus enthalten.

Nach neun Monaten machten Dyspnoe und zunehmende Heiserkeit einen chirurgischen Eingriff nöthig; die Geschwülste wurden bis auf eine entfernt, recidivirten jedoch trotz Anwendung von Röntgenstrahlen. Es wurde jetzt die autogene Vaccine angewandt mit dem Effect, dass sowohl die stehen gelassene wie die recidivirte Geschwulst schon nach 2 Tagen sich deutlich verkleinerten. Innerhalb von 6 Wochen verschwanden unter wöchentlich zweimaliger Anwendung der Vaccine die Geschwülste gänzlich.

Joseph L. Goodale (Boston) hat einen ähnlichen Fall gesehen. Es handelte sich um eine Frau mit enormer Anschwellung der linken Tonsille und einer

Induration, die hinter der Tonsille beginnend, ohne scharfe Begrenzung sich nach unten bis zur Zungenbasis und zum Larynxeingang erstreckte. Es bestand Dysphagie und Dyspnoe. Die Geschwulst schien, da zu ausgedehnt, inoperabel. Um eine autogene Vaccine zu erlangen, machte man ihr Terpentineinspritzungen unter die Haut, was wohl ein falscher Weg war, und gleichzeitig gab man ihr Staphylococcus aureus. Sie wurde völlig geheilt. An Stelle der Geschwulst ist eine sternförmige Narbe; in der Fossa tonsillaris ist keine Spur von lymphatischem Gewebe, es sieht aus, als ob eine Enucleation gemacht sei.

F. E. Hopkins (Springfield): 1. Anwendung von Radium bei Larynxpapillomen Erwachsener. Es sind noch nicht viele Fälle so behandelt, jedoch einige mit positivem Erfolg. Man darf nicht zu lange exponiren, um Verbrennungen mit nachfolgenden Adhäsionen und Contractionen zu vermeiden; die Anwendung muss öfter geschehen.

2. Fall von septischer Infection von der Parotis ausgehend.

Henry L. Swain schildert die Vorzüge der Radiumanwendung bei Papillomen in Schwebelaryngoskopie. Er hat in einem Fall so unter Insufflationsnarkose über eine Stunde lang das Radium einwirken lassen.

D. Bryson Delavan (New York) hat bisher keine Erfolge von Radium gesehen.

Hanau W. Loeb: Einfluss der Nase auf Augenaffectionen.

Fall I. Knabe, der so gut wie blind war, Visus rechts $^1/_{192}$, links $^3/_{120}$. Das Sehvermögen hatte allmählich im Lauf von 3 Wochen abgenommen, gleichzeitig starke Supraorbitalschmerzen. Ausräumung beider Siebbeine; in einer Woche allmähliche völlige Wiederherstellung des Sehvermögens.

Fall II. 10 Jahre altes Mädchen, litt seit 2 Jahren täglich an schweren linksseitigen Kopfschmerzen mit Flimmerscotom links. Die Anfälle dauerten ca. 5 Minuten und kamen ohne erkennbaren Grund täglich. Ausräumung des linken Siebbeins brachte völlige Heilung.

L. sieht in diesen Fällen, in denen es sich nicht um die Keilbeinhöhle, sondern das Siebbein handelt, eine Bestätigung seiner anatomischen Untersuchungen, nach denen unter gewöhnlichen Verhältnissen der N. opticus in naher Beziehung mit dem Siebbeinlabyrinth und zwar an dem hinteren äusseren Winkel der letzten hinteren Siebbeinzelle steht; wo dies sich so verhält, da ist nur sehr geringe Möglichkeit einer Gefahr für den Opticus bei einer auf das Siebbein beschränkten Eiterung. Ersetzt aber die letzte hintere Siebbeinzelle das Keilbein, so verläuft der N. opticus nahe und längs der Aussenwand dieser Zelle und er ist entsprechend der grösseren exponirten Portion mehr der Gefahr ausgesetzt, in Mitleidenschaft gezogen zu werden.

Joseph H. Bryan (Washington) glaubt, dass da, wo zwischen dem Nerven und der Höhle eine dicke Knochenschicht vorhanden ist, es sich um eine Wirkung der Toxine auf den Nerven handelt.

John F. Barnhill (Indianopolis) hat ein Präparat gesehen, wo der ganze Canalis opticus völlig durch eine der hinteren Siebbeinzellen verlief, „wie ein Canalisationsrohr durch den Erdboden verläuft“.

B. Alexander Randall (Philadelphia): Die Fälle von Flimmerscotom, die er gesehen hat, hingen von toxischen Einflüssen ab und nicht von anatomischen Beziehungen.

St. Clair Thomson (London): Intralaryngealer Krebs; anscheinende völlige Entfernung durch intralaryngeale Operation. Bericht über einen Fall, wo eine Geschwulst des Stimmbandes auf indirektem Wege endolaryngeal entfernt wurde; sie erwies sich als Carcinom. Es wurde dann Laryngofissur gemacht und noch der Rest des Stimmbandes und Taschenbandes entfernt. Mikroskopische Untersuchung zeigte, dass hierin nichts Krankes mehr enthalten war, so dass das ganze Carcinom durch die erste Operation entfernt worden war. Laryngofissur soll bei allen Fällen von endolaryngealem Krebs die Operation der Wahl sein. Redner verlor nie einen Fall durch die Operation und hatte in 80pCt. der Fälle dauernde Heilung. Redner schliesst: „Es muss auf den Werth der indirecten Laryngoskopie nachdrücklich hingewiesen werden, da sie eine weit behutsamere Methode ist, als die directe Untersuchungsmethode, und es ist zu hoffen, dass die herankommende Generation der Laryngologen fortfahren wird, die indirecte Methode zu üben.“

Charles W. Richardson (Washington) hat einen Fall seit 5—6 Jahren ohne Recidiv. Die meisten anderen Fälle recidivirten nach Laryngofissur, jedoch merkwürdiger Weise war nur ein Fall mit Recidiv in loco. Er hat in allen Fällen ohne primäre Tracheotomie operirt.

J. Solis-Cohen (Philadelphia) hat nie ein Recidiv nach Laryngofissur gehabt. Er hat die Operation zuerst gesehen bei Ephraim Cutter im Jahre 1867, wo dieser ein grosses Epitheliom des Larynx durch Spaltung des Larynx entfernte. Der Patient lebte noch 25 Jahre und starb an Apoplexie. C. zieht die präliminare Tracheotomie vor, da der Patient sich für den Fall, dass es später nothwendig werden sollte, an das Tragen der Canüle gewöhnt.

Emil Mayer (New Yerk) macht auf die von Gwathway empfohlene Anästhesie durch Aetherinjection in das Rectum aufmerksam.

D. Bryson Delavan (New York) erinnert an Clinton Wagner, der in den 80er Jahren bereits erfolgreich die Thyreotomie in einer Anzahl von Fällen angewandt hat. D. hat verschiedene Recidive gesehen, eins nach 9 Jahren.

T. Passmore Berens (New York) hat vor einigen Jahren ebenfalls ein Carcinom endolaryngeal auf indirectem Wege entfernt. Danach trat eine Induration auf, so dass B. nachträglich noch die Laryngofissur machte. Es stellte sich aber heraus, dass die Induration rein entzündlicher Natur war, das Carcinom selbst war auf dem indirectem Wege entfernt worden.

T. H. Halstead (Syracuse): Endonasale Hypophysisoperation. Fall eines 9jährigen Mädchens.

Pat. wurde zuerst Februar 1914 untersucht. Hauptsymptome: Adipositas, Stirnkopfschmerz, Abnahme des Sehvermögens, Muskelschwäche, Ataxie, Intentionstremor. Visus $^{6}/_{9}$ + beiderseits, Gesichtsfelder normal, Pupillen weit, reagiren in dunklem Raum nicht auf Licht. Röntgenaufnahme zeigte Sella turcica etwas breiter als normal. Ueber und hinter der Sella ein Hirnbezirk von geringerer

Dichtigkeit, der ziemlich deutlich ist. Diagnose: Cyste der Hypophysis oder eine Cyste in der Nachbarschaft, die auf die Hypophysis drückt. 13. März 1914 Präliminaroperation: Unter Cocain Entfernung beider mittlerer Muscheln und Ausräumung der rechten vorderen und hinteren Siebbeinzellen. Zweite Operation: Localanästhesie, submucöse Excision des ganzen Septums inclusive Vomer, Lamina perpendicularis und Rostrum des Keilbeins, Entfernung beiderseits der vorderen Keilbeinhöhlenwand und des Keilbeinseptums. 19 Tage später dritte Operation: Eröffnung der oberen Keilbeinhöhlenwand, Incision der Dura; es erfolgte sofort ein Erguss von gelblicher Flüssigkeit. In der folgenden Woche sehr erhebliche Verschlechterung, zweimal tonische Krämpfe. Dann schwankender Zustand drei Wochen lang, einige Symptome besserten sich erheblich, andere verschlechterten sich, was H. durch „Hypopituitarismus" erklärt. Das vorher schwarze Haar färbte sich schnell röthlichbraun. Es wurde dann Pituitrin gegeben: Besserung aller Erscheinungen, völlige Veränderung im psychischen Verhalten, keine Kopfschmerzen mehr.

Lewis A. Coffin (New York) hat zwei Fälle operirt. Fall I: Idiotin in drei Sitzungen operirt. Nach der Operation, wobei sich Flüssigkeit entleerte, Besserung der Kopfschmerzen. Zehn Tage später ging C. nochmals mit einer Zange durch die Sella turcica ein, um etwas von dem Tumor zur mikroskopischen Untersuchung zu entnehmen; Pat. starb in der Nacht darauf. Fall II: 17jähriges Mädchen, auf einem Auge völlig blind, temporäre Hemianopsie auf dem anderen, Kopfschmerzen. Nach Entfernung des Keilbeinhöhlendaches konnte C. den Tumor sehen, konnte aber nichts davon fassen. Er führte dann eine Curette in die Hypophysis unter Controle der Röntgenstrahlen ein. Besserung der Kopfschmerzen, aber keine Veränderung an den Augen. Pat. wurde später nochmals von Elsberg nach Frazier operirt; es wurde aber nur ein Stück von der Grösse eines Reiskorns entfernt. Ueber ihr weiteres Schicksal ist nichts bekannt.

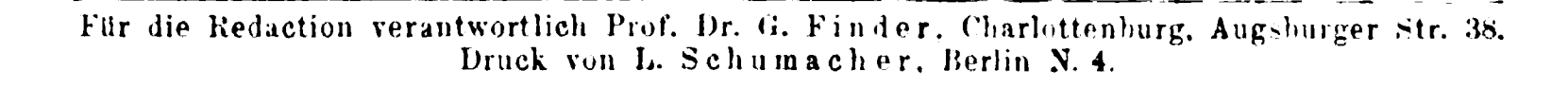
Lorenzo B. Lockard (Denver): Chronische Influenza von Nase und Hals.

Pat. mit Infection von Nase und Hals (peritonsillärer Abscess, Oberkieferempyem, Alveolarabscess), die zwölf Jahre lang andauerte. Während dieser ganzen Zeit fand sich stets der Bac. Influenzae.

Vorstandswahlen:

Alexander W. MacCoy, Präsident.
Clement F. Theisen, Vicepräsident.
Harmon Smith, Schriftführer.

Emil Mayer.



Für die Redaction verantwortlich Prof. Dr. G. Finder, Charlottenburg, Augsburger Str. 38.
Druck von L. Schumacher, Berlin N. 4.

Semon's

Internationales Centralblatt

für

Laryngologie, Rhinologie

und verwandte Wissenschaften.

Jahrgang XXXI. Berlin, Mai. 1915. No. 5.

I. Referate.

a) Allgemeines, obere Luftwege.

1) **Trifiletti. Bericht über das Lehrjahr 1913/1914. (Rendiconto dell' anno scolastico 1913/1914.)** *Neapel 1914.*

Der Bericht der Massei'schen Klinik für Oto-Rhino-Laryngoiatrie an der Universität Neapel enthält zunächst eine Statistik, aus der hervorgeht, dass die Gesammtfrequenz 3124 Patienten betrug, ferner eine Reihe werthvoller Arbeiten, die im Einzelnen referirt werden sollen. Die Einleitung ist von Massei selbst geschrieben. Er wiederholt seine alljährliche, höchst bewegliche und berechtigte Klage um das Fehlen einer stationären Abtheilung, die seinem Ambulatorium angegliedert werden sollte.

FINDER.

2) **Mühlenkamp** (Düsseldorf). **Ueber einen glücklichen Verlauf eines Diametralschusses des Halses.** Mit 1 Abb. *Münchener med. Wochenschr. 1914. No. 49. Feldärztl. Beilage. No. 18.*

23jähriger Kavallerist erhielt einen Querschuss durch den Hals; die stark blutenden Wunden drückte er selbst mit beiden Daumen zu, bis er nach einer Stunde den ersten Verband bekam. Nach 8 Tagen erste laryngoskopische Untersuchung mit folgendem Befund: „Spaltung des linken Stimmbandes (cfr. Abbildung), complete linksseitige Recurrenslähmung. Ein- und Ausschussöffnung innerhalb des Kehlkopfes deutlich sichtbar. Rechtes Stimmband unversehrt; kurz oberhalb seiner Basis befindet sich die erneuerte Einschussöffnung innerhalb des Kehlkopfes." Nach weiteren 8 Tagen Spaltung des Stimmbandes verschwunden, der losgelöste Theil des Stimmbandes hat sich wieder angegliedert. Einschuss- und Ausschussöffnung innerhalb des Kehlkopfes mit dickem Granulationswall umgeben. Recurrenslähmung unverändert. Aeussere Ausschussöffnung am Halse eitert noch, äussere Einschussöffnung bereits vernarbt. Nach weiteren 8 Tagen Ausschussöffnung innerhalb des Kehlkopfes gleichfalls vernarbt; Granulationswall

in Umgebung der Einschussöffnung innerhalb des Kehlkopfes unverändert; ebenso Ausschussöffnung am Halse aussen. Nach intralaryngealer Abtragung des Granulationswalles und Aetzung dieser Stelle, sowie Injection von Tinct. Jodi in die äussere Halswunde, die Pat. wieder ausspuckte, Vernarbung auch der restirenden beiden Wunden unter Bestehenbleiben der Recurrenslähmung, die Autor durch Elektrisiren hofft zum Verschwinden zu bringen. HECHT.

3) **Karl Kofler** (Wien). **Schussverletzungen der oberen Luftwege.** *Wiener med. Wochenschr. No. 49. S. 2475. 1914.*

1. Schuss durch die linke Wange, Austritt 3 cm hinter dem rechten Ohr im Nacken. Das Geschoss drang durch die Kieferhöhle (Empyem). Rechts Velumparese.

2. Nahezu umgekehrter Schuss (Schrapnellkugel). Parese des linken Velums und des Sympathicus.

3. Verletzung durch zwei Schrapnellkugeln, von denen eine das Nasengerüst verletzte, den harten Gaumen perforirte und in der Nähe der rechten Tonsille stecken blieb, die zweite oberhalb des Sternoclaviculargelenkes eindrang und neben der Brustwirbelsäule stecken blieb.

4. Gewehrkugel drang in der Mitte des Nasenrückens ein, ging durch den harten Gaumen und Pharynx und trat unterhalb der Incis. thyreoidea aus.

Vorstellung dieser Patienten und der Röntgenbilder. HANSZEL.

4) **E. Glas** (Wien). **Etwas über Gesichts- und Halsschüsse.** *Wiener med. Wochenschr. No. 52. 1914.*

Beschreibung einiger verheerender Schrapnellverletzungen im Gesicht und kurz skizzirte Fälle von Kugelschusswunden in Kopf und Hals. HANSZEL.

5) **Kraus** (Karlsbad). **Kopf- und Halsschuss ohne Verletzung von Gefässen und Nerven.** *Berliner klin. Wochenschr. No. 52. S. 1966. 1914.*

Geschoss trat am äusseren rechten Orbitalrand ein und ist unter dem linken Kieferwinkel steckengeblieben. Seinem Verlauf nach muss das Geschoss die rechte Kieferhöhle und den Pharynx, sodann die Halsregion unter Schonung von Nerven und Gefässen passirt haben. Nach der Verletzung keine Bewusstseinsstörung, nur leichtes Schwindelgefühl, Blutspucken und Erschwerung des Schlingens. Das Geschoss wurde aus den Weichtheilen des Halses entfernt, nachdem Patient einen dreitägigen Transport durchgemacht hatte. R. HOFFMANN.

6) **Kofler** (Wien). **Schussverletzungen der oberen Luftwege.** *Berliner klin. Wochenschr. No. 52. S. 1966. 1914.*

1. Schuss durch die linke Wange. Austritt 3 cm hinter dem rechten Ohr, in der Nackengegend. Geschoss drang durch den Boden der Kieferhöhle, schlug den zweiten Molarzahn aus und drang unter dem weichen Gaumen durch den Pharynx. Folge: Kieferhöhleneiterung, bereits unter der Behandlung gebessert, und Parese der rechten Gaumensegelhälfte. 2. Verletzung durch eine Schrapnellkugel, welche den umgekehrten Weg nahm, wie im ersten Fall. Leichte Störung der Sprache, Parese der linken Gaumensegelhälfte und des Sympathicus (die rechte Pupille ist

weiter). 3. Verletzung durch zwei Schrapnellkugeln. Die erste drang in der Nasenmitte ein, verletzte das Nasengerüst, perforirte den harten Gaumen und blieb in der Nähe der rechten Tonsille stecken. Die zweite Kugel drang oberhalb des Sternoclaviculargelenks ein und blieb neben der Brustwirbelsäule stecken. Durch die Halswunde drang Luft aus. Es konnten 14 Tage lang keine festen Speisen genossen werden. 4. Gewehrkugel drang in der Mitte des Nasenrückens ein, durchschlug den harten Gaumen, kam in den Pharynx und den Recessus pyriformis und trat unterhalb der Incisura thyreoidea zu Tage. R. HOFFMANN.

7) **A. Denker. Ueber Kriegsverletzungen am Ohr, den oberen Luftwegen und den Grenzgebieten.** *Arch. f. Nasen-, Ohren-, u. Kehlkopfheilk. H. 1. 1915.*

Ausser mehreren Schussverletzungen des Schädels, welche zu Veränderungen an den Gehörorganen führten, beschreibt Verf. drei durch Kriegsverletzungen bedingte Kieferhöhleneiterungen, die zur operativen Eröffnung kamen und geheilt wurden. Bei einem anderen Fall wurde ein dem Kehlkopf anliegendes Geschoss entfernt, das zu Functionsstörungen geführt hatte. Endlich wird über eine Schussverletzung des Kehlkopfes berichtet, bei der durch Eröffnung des Larynx und Abtragung des Narbengewebes mit nachfolgender Bolzenbehandlung ein befriedigendes Resultat erzielt wurde. KOTZ.

8) **Hölscher** (Ludwigsburg). **Die directen Methoden zur Untersuchung und Behandlung von Kehlkopf, Luftröhre und Speiseröhre, einschliesslich der Schwebelaryngoskopie.** *Württemb. Corresp.-Bl. No. 30. 1914.*

Die Schwebelaryngoskopie eignet sich auch zur Vornahme von grossen Operationen am Oberkiefer; so hat H. die Operation einer Oberkieferhöhleneiterung, eine temporäre Oberkieferresection behufs Entfernung eines grossen Nasenrachenfibroms in der Schwebe vorgenommen, dann aber wurden auch anderweitige Operationen am Oberkiefer und am Gaumen, z. B. auch Tonsillectomien in Narkose und Schwebe ausgeführt. SEIFERT.

9) **D. Crosby Greene** und **F. E. Garland. Entfernung von Fremdkörpern aus Oesophagus und unteren Luftwegen bei Kindern. (Removal of foreign bodies from the esophagus and lower air passages in children.)** *Boston medical and surgical journal. 2. April 1914.*

Von 20 Fremdkörpern betrafen 10 den Oesophagus, 3 den Larynx, 3 die Trachea und 4 die Bronchien. Alle bis auf 2 wurden geheilt. In dem einen Fall wurde ein Stück Feige im linken Hauptbronchus nicht völlig entfernt, es bildete sich ein Lungenabscess und erfolgte Exitus. Im zweiten Falle handelte es sich um ein Kind, das zuerst als diphtheriekrank mit Intubation und Serumeinspritzungen behandelt worden war; es wurde dann ein Stück Erdnuss aus dem linken Bronchus entfernt. Exitus. EMIL MAYER.

10) **E. Paul** (Innsbruck). **Casuistischer Beitrag zur Fremdkörperextraction aus den Luftwegen.** *Wiener klin. Wochenschr. No. 44. 1913.*

In zwei Fällen von Fremdkörpern in den Bronchien bei Kindern wurde an der Innsbrucker chirurgischen Station nach vorheriger tiefer Tracheotomie auf endoskopischem Wege die Extraction vollzogen. HANSZEL.

11) **E. W. Carpenter. Broncho-Oesophagoskopie. (Broncho-Esophagoscopy.)** *The Laryngoscope. Mai 1914.*

Fall 1. 14 Monate altes Kind. Perle im rechten Bronchus; Entfernung durch Bronchoskopie.

Fall 2. Zwei Jahre altes Kind aspirirt beim Lachen einige Getreidekörner, die es im Mund hält. Nach zwei Wochen schwere Pneumonie. Wegen starker subglottischer Schwellung konnte das Bronchoskop nicht per vias naturales eingeführt werden. Eröffnung der Trachea; Einführung des Rohrs. Im rechten Bronchus fand sich ein denselben ganz ausfüllendes Getreidekorn; Extraction, darauf ergoss sich ein Strom Eiter. Verf. wollte nun wegen der subglottischen Schwellung eine O'Dwyer'sche Tube einführen und die Trachealöffnung schliessen. Als die Tube eingeführt wurde, sistirte plötzlich die Athmung und konnte auf keine Weise wieder in Gang gebracht werden.

Fall 3. Zehn Monate altes Kind. Trachea und Hauptbronchus voll zähen Schleimes und zahlreicher Brotpartikelchen. Unter Leitung des bronchoskopischen Rohrs Reinigung der Luftwege; sofort völlig freie Athmung und Wohlbefinden.

Fall 4. $5^1/_2$ Jahre altes Kind; Aspiration einer Kaffeebohne, die nicht gefunden wurde. Bronchopneumonie. Heilung.

Fall 5. 42jährige Frau. Oesophagoskopie zeigte an der vorderen Oesophaguswand, gerade unterhalb des unteren Schildknorpelrandes ein 2 cm langes Ulcus mit verdickten Rändern, das bei Berührung leicht blutete. An dieser Stelle war das Lumen der Speiseröhre erheblich verengt, eine Tube von 11 mm Durchmesser ging nur schwer hindurch. Alle 3 Tage Applicationen von Argentumlösung auf die Ulceration, später Dilatation mittels Bougies. Innerhalb der zwei Monate dauernden Behandlung nahm Pat. 20 Pfund an Gewicht zu; sie kann jetzt ohne Beschwerden Fleisch essen, was seit 9 Jahren nicht der Fall war.

Fall 6. $5^1/_2$ Jahre alter Knabe. Congenitale Oesophagusstrictur; bekam schwere Diphtherie im Alter von 18 Monaten; lebte nur von Suppe und Milch. Unter directer Besichtigung wurde mittels eines dilatirenden Instruments die Strictur bis zu 5 mm Durchmesser erweitert.

Fall 7. 5jähriger Knabe. Bleikugel im Grunde des linken Hauptbronchus; Extraction schwierig. Heilung.

Fall 8. 2jähriges Kind, verschluckte eine offene Sicherheitsnadel. Extraction mittels Oesophagoskopie.

EMIL MAYER.

12) **M. Weingaertner. Fremdkörper der oberen Luft- und Speisewege.** *Zeitschr. f. Laryng. Bd. 7. S. 333. 1914.*

1. Bei 35 Jahre alter Frau Knochenstück $1^1/_2$ Jahre lang im Larynx. Entfernung unter Leitung des Kehlkopfspiegels. Spontane Rückbildung der Granulationen nach Entfernen des Fremdkörpers.

2. Bei 13 Monate altem Kinde in tiefer Narkose Entfernen eines Knochenstückes aus dem Larynx in Schwebelaryngoskopie.

3. Nagel seit einem Jahr im linken Bronchus eines dreijährigen Kindes in Schwebelaryngoskopie entfernt. Hohes Fieber und Husten, Anamnese auf Fremdkörper negativ, Fremdkörper bei Röntgenuntersuchung entdeckt.

4. Knochenstück zehn Tage in der Luftröhre einer 42 Jahre alten Frau, entfernt mittels directer Tracheoskopie.

5. Angelhaken seit zwei Tagen im Oesophagusmund einer 55jährigen Frau. Die Patientin, die an dem Kopf eines Aales genagt hatte, glaubte eine Gräte verschluckt zu haben. Extraction. Heilung.

Die fünf Fälle kamen in der Klinik von Prof. Killian-Berlin zur Beobachtung. Im Anschluss an die casuistische Mittheilung macht Verf. auf den Werth der Röntgenaufnahme aufmerksam und hebt hervor, dass die Schwebelaryngoskopie namentlich bei kleinen Kindern die Einführung des bronchoskopischen Rohres sehr erleichtert.

OPPIKOFER.

b) Nase und Nasenrachenraum.

13) **P. J. Mink** (Utrecht). **Das Klappensystem der Nase. (Het kleppenstelsel van den neus.)** *Nederl. Tijdschr. voor Geneesk. I. No. 25. S. 2358. 1914.*

Kurze Besprechung des Mechanismus der Bewegungen der Nasenflügel. Die Frage wird aufgeworfen, ob es bei Fiebernden und Lungenkranken nicht angezeigt ist, die Verengerung der Nasenöffnung durch die Bewegungen der Nasenflügel unmöglich zu machen. Verf. verweist auf seinen Artikel in Pflüger's Archiv, Bd. 120.

VAN GILSE.

14) **F. Chavanne. Insufficienz der Nasenathmung und Anomalien von Zähnen und Kiefer. (Insuffisance respiratoire nasale et anomalies dento-maxillaires.)** *L'oto-rhino-laryngologie internationale. Juni 1914.*

Die aus behinderter Nasenathmung resultirenden Zahnkieferanomalien sind zweierlei Art: Anomalien der Richtung der Zähne, des Bisses und Anomalien in der Form der Zahnbögen. Verf. bespricht kurz die hauptsächlichsten orthodontischen Methoden.

FINDER.

15) **Finder** und **Rabinowitsch** (Berlin). **Experimentelle Versuche über den Einfluss behinderter Nasenathmung auf das Zustandekommen der Inhalationstuberculose.** *Berliner klin. Wochenschr. No. 46. S. 1809. 1914.*

Die Verff. konnten bei ihren experimentellen Untersuchungen an Meerschweinchen keine Bestätigung der Annahme finden, dass durch Ausschaltung der Nasenathmung eine Inhalationstuberculose erleichtert wird. Vielmehr war die Zahl der erkrankten Thiere grösser bei freier Nase als bei verstopfter. Rückschlüsse auf den Menschen gestatten, wie die Verff. ausdrücklich hervorheben, diese Untersuchungen nicht, da weder die Versuchsanordnung bei denselben den natürlichen Verhältnissen entspricht, unter denen der Mensch der Infectionsmöglichkeit auf dem Inhalationswege ausgesetzt ist, noch die totale Ausschaltung der Nasenathmung bei den Versuchsthieren ohne weiteres in Parallele zu setzen ist mit dem Grade der behinderten Nasenathmung, mit dem wir gewöhnlich unter pathologischen Verhältnissen beim Menschen zu rechnen haben.

R. HOFFMANN.

16) **B. v. Navratil** (Budapest). **Ueber den Werth der submucösen Septumresection** *Budapest orvosi ujsag. 1914. Beilage Gégeszat. No. 1.*

Die submucöse Septumresection ist bei der jetzigen modernen operativen



Technik und Asepsis eine ganz ungefährliche Operation. Mit Vorbehaltung seines Standpunktes, die Conchotomie niemals bilateral in einer Sitzung auszuführen, gestattet Verf. sich doch eine Ausnahme darin, dass er, da bei der Septumresection ohnehin bilateral tamponirt werden muss, in diesem Falle gleichzeitig auch die event. nöthige Muscheloperation bilateral ausführt. Seine Technik weicht von der üblichen insofern ab, dass er die Ballenger'schen Messer, mit welchen man Perforationen machen kann, nicht gebraucht, statt diesen benützt er Doppellöffel mit stumpfem Ende. Die Wundhöhle wird vor der Tamponade mit Alkohol sorgfältig wiederholt ausgewaschen, zur Tamponade wird die Mikulicz'sche Salbe als Imprägnirungsmittel empfohlen.

POLYAK.

17) **Troxler** (Schlierbach). **Spinae und Cristae septi nasi. Zur Moure'schen Operationsmethode.** *Berner Dissert. Buchdruckerei des „Bernertagblatt". Bern 1913.*

Verf. bespricht die Pathologie dieser Nasenscheidewandgebilde auch im Allgemeinen. An einem ziemlich grossen Material der spec. Universitätspoliklinik von Bern (Lüscher) fand er den gefensterten Hobel von Moure zur Entfernung von Spinen, namentlich am hinteren Ende, wohin man mit Meissel und Säge nicht leicht gelange, am geeignetsten. Er erspare die vorherige Ablösung der Schleimhaut, vorausgesetzt, dass man eine lange und sorgfältige Nachbehandlung folgen lasse, die übrigens auch bei der Operation mit Säge und Meissel eine Hauptbedingung zum Erfolge sei. Leichte Einlagen von Gazestreifen ohne jeglichen Druck, nur zur Vermeidung der Berührung zwischen Septum- und Muschelschleimhaut, seien hier das Wesentliche. Die breitbasigen Cristae bleiben das Object für Meissel und Säge.

Einmal wurde eine abgehobelte Spina in den Bronchus aspirirt ohne deutliche Symptome zu machen und nachher ausgehustet. Diese Aspiration könne durch Festhaltung des Kopfes in wagerechter Stellung, d. h. durch Vermeidung der Senkung desselben nach hinten vermieden werden.

JONQUIÈRE.

18) **H. Haenisch** (Kiel). **Technische Bemerkungen zu dem O. Levinstein'schen Aufsatz: „Die Entenschnabelnase als Folge der submucösen Septumresection."** *Zeitschr. f. Laryng. Bd. 7. S. 345. 1914.*

Wenn man bei der submucösen Resection nicht zu hoch geht und auch nicht zu sehr nach vorn oben das Septum entfernt, so ist die Brünings'sche Zange, deren Branchen kräftig zusammengedrückt werden sollen, nicht gefährlich, indem keine „Entenschnabelnase" zu Stande kommt. Der Gebrauch dieses Instruments zur Entfernung des nach oben hin stehen gebliebenen Knorpeltheils darf also nicht als Kunstfehler betrachtet werden.

OPPIKOFER.

19) **O. Levinstein** (Berlin). **Erwiderung auf die technischen Bemerkungen des Herrn Dr. Haenisch.** *Zeitschr. f. Laryng. Bd. 7. S. 348. 1914.*

L. hat in seiner Arbeit über Entenschnabelnase den Standpunkt vertreten, dass lediglich im Falle einer Verknöcherung der Cartilago quadrangularis die Brünings'sche Zange durch eine scharf durchschneidende Knochenzange zu ersetzen sei.

OPPIKOFER.

20) **Diebold** (Zürich). **Nasenscheidewandperforationen.** *Corr.-Bl. f. Schweizer Aerzte. No. 4. 1915.*

Verf. beschreibt genau die submuköse Operation der Septumverkrümmungen in ihren 4 klassischen Akten und hebt den leichten Eintritt von bleibenden Perforationen hervor. Die Häufigkeit derselben schwankt nach den namhaft gemachten zuverlässigen Autoren von 50 pCt. zu 2,7 pCt. der Operationsfälle und wird mit der sich vervollkommnenden Operationstechnik immer mehr abnehmen. D. hält diese Perforationen für keineswegs gleichgültig bei allen Fällen, wo chronische, namentlich eitrige Entzündungen der Nasenhöhlen mitspielen.

Es gelang ihm, eine eben entstandene Perforation dadurch zu vermeiden, bzw. zu heilen, dass er das entfernte frische Knorpelstück zwischen die perforirten Septumschleimhautlappen hineinschob und durch Tamponade befestigte, wodurch nach einigen Tagen glatte Heilung eintrat. Er hofft auf ähnliche Weise auch alte Perforationen zum Verschluss bringen zu können. JONQUIÈRE.

21) **W. Anton** (Prag). **Beitrag zu dem blutenden Septumpolypen. (Ein Frühsymptom der Schwangerschaft.)** *Prager med. Wochenschr. No. 45. 1914.*

Verf. theilt die Krankengeschichten zweier Fälle von blutenden Septumpolypen mit, die für einen Causalnexus zwischen diesen und Gravidität zu sprechen scheinen. Das Auftreten derselben war bei wiederholten Schwangerschaften im ersten Monat ein so regelmässiges, dass ein zufälliges Zusammentreffen ausgeschlossen werden konnte und die Trägerinnen der Tumoren die Epistaxis bei der zweiten und den folgenden Schwangerschaften als zuverlässiges Zeichen der eingetretenen Conception noch vor dem Cessiren der Menses ansahen. Auch diese beiden Fälle gehören histologisch in die Gruppe der gutartigen, gefässreichen Bindegewebsgeschwülste und sind auf Circulationsstörungen während der Gravidität zurückzuführen, zu denen es namentlich im Bereiche der vorderen Partien der Nase kommt, da diese Theile zur Zeit der Schwangerschaft besonders reichlich mit Gefässen versorgt werden. Der vorderste Nasenabschnitt (besonders das Septum) bildet ja ohnehin den Lieblingssitz für die Mehrzahl der spontanen Blutungen, sowie auch für die vicariirenden Blutungen der vordere cartilaginöse Abschnitt des Septums (Tubercula septi) und die vorderen Enden der unteren Muscheln (Genitalstellen Fliess) die Prädilectionsstelle für die menstruelle Ersatzblutung abgeben.

Durch die Abschilferung des Epithels (z. B. bei der Tamponade) kann es leicht zu Erosionen, zu Wucherungen der Tunica propria oder des Papillarkörpers und im weiteren Verlauf zur Bildung der gefässreichen Geschwülste kommen.

STEINER (PRAG).

22) **Ladislaus Onodi** (Budapest). **Congenitale teratoide Geschwülste der Nasenscheidewand in einem Falle von Cheilognatopalatoschisis.** *Fränkel's Archiv. Bd. 29. H. 1. 1914.*

Es handelte sich um eine männliche Missgeburt, die vier Tage lebte. Es sassen zwei rundliche Geschwülste am vorderen Theil der Nasenscheidewand, die sich bei mikroskopischer Untersuchung als Teratoide erwiesen. Unter den in der

Literatur berichteten Fällen von gutartigen Geschwülsten der Nasenscheidewand hat Verf. kein Teratom finden können.

STURMANN.

23) A. della Cioppa. **Ueber das gleichzeitige Vorkommen von Tumoren verschiedener Art in derselben Nasenhöhle eines Kranken. (Sulla coesistenza di tumori di varia struttura ed indole nella stessa narice di un' inferma.)** *Giorn. med. del R. Esercito. Mai 1914.*

34jährige Frau mit Nasenverstopfung, besonders links. Man findet im linken unteren Nasengang, auf der unteren Muschel und im mittleren Nasengang ein Conglomerat kleiner Tumoren, die eine grosse Masse bildend vorn aus dem Nasenloch herauswachsen und hinten in den Nasenrachenraum hineinreichen. Die andere Nasenseite war in Folge der completen durch den Druck des Tumors verursachten Septumdeviation verschlossen. Die Tumoren wurden in mehreren Sitzungen per vias naturales entfernt; die Pat. liess sich nicht mehr sehen. Aus der histologischen Untersuchung, deren Ergebnisse auf zwei Tafeln veranschaulicht werden, geht hervor, dass in derselben Nasenhöhle zahlreiche Tumoren von differentester Natur vereinigt waren, nämlich Fibrome, Myxome, Angiome, Papillome, Sarkom und Carcinom.

CALAMIDA.

24) L. D. Alexander. **Adenocarcinom der Nase; chronologische Uebersicht und Bericht über einen Fall. (Adenocarcinoma of the nose; chronologic review and case report.)** *Annals otology, rhinology and laryngology. März 1914.*

Nichts Neues.

EMIL MAYER.

25) H. A. Dauriac. **Beitrag zur operativen Behandlung der bösartigen Geschwülste der Kieferhöhle. (Contribution au traitement opératoire des tumeurs malignes du sinus maxillaire.)** *Dissert. Paris 1913.*

D. hält die vorausgehende Ligatur der Art. carotis externa nicht für nothwendig. Die perorale Tubage verwirft er und empfiehlt Tamponade des Pharynx nach Tracheotomie. In dem Abschnitt über Anästhesie wird die Localanästhesie nicht erwähnt, obwohl dieselbe sich auch bei der Oberkieferresection gut durchführen lässt und dadurch eine der Gefahren dieser Operation ausgeschaltet wird. Die Prothese empfiehlt D. möglichst bald einzusetzen.

OPPIKOFER.

26) J. Walker Wood. **Directe Untersuchung der Tuba Eustachii und des Nasenrachenraums. (Direct examination of the Eustachian tuba and nasopharynx.)** *The journal of laryngology. November 1913.*

Verf. analysirt die Befunde im Nasenrachenraum bei 650 Fällen — meist handelte es sich um Ohrenkranke. In jedem Fall wurde jede Tube für sich mittels der Holmes'schen Nasopharyngoskops untersucht; die Untersuchung wurde in vielen Fällen durch die Rhinoscopia posterior, Tubenkatheterismus, Bougirung der Tube und Digitalpalpation ergänzt. Die Arbeit zerfällt in folgende Abtheilungen: Deformitäten und Abnormitäten der Tubenmündung; Traumen, Paralyse und Fremdkörper; entzündliche Zustände und zwar acute und chronische; Neubildungen, gutartige und bösartige; Adenoide: verschiedene Zustände.

Abnormitäten hat Verf. 40 beobachtet, nämlich Asymmetrie der Tube (3), Spaltung der hinteren Lippe (6), überzählige Falten (3), Deformation des Ostium (15), Lappenbildung der hinteren Lippe (12), Ostia adventitia (3). Einmal war totaler permanenter Verschluss der Tube, wahrscheinlich als Entwicklungsfehler vorhanden.

Verf. hat drei Fälle gesehen, wo Verletzungen bei Entfernung adenoider Vegetationen und anderer postnasaler Geschwülste stattgefunden hatten.

Entzündliche Veränderungen hat W. 456mal constatirt; er unterscheidet: einfache chronische Salpingitis, hypertrophische, atrophische und granuläre Salpingitis, acute Salpingitis.

Gutartige Geschwülste berichtet Verf. vier neue Fälle: zwei Fibrome und zwei Schleimpolypen. Was die adenoiden Vegetationen betrifft, so fand Verf., dass die häufigste Form, die „centralen", d. h. diejenigen, die am Rachendach ihren Sitz haben, nur sehr selten die Tubenmündungen verlegen, dagegen ist dies der Fall, wenn der Sitz der Geschwülste „lateral" ist, d. h. in der Rosenmüller'schen Grube, an den Tubenlippen und in der Tubenmündung. In 198 Fällen hat Verf. varicöse Venen an den Tubenlippen gefunden.

A. J. WRIGHT.

27) **Heinrich Schmitten. Tumoren des Nasenrachenraumes.** *Inaug.-Dissert. Bonn 1915.*

Bis auf kurze Beschreibung eines Falles von Rundzellensarkom aus der Walb'schen Klinik, das nach Ansicht des Verf.'s offenbar von der Rachentonsille seinen Ursprung nahm, ist der Inhalt der Arbeit eine reine Literaturzusammenstellung, die auf Vollständigkeit auch nicht im Entferntesten Anspruch machen kann.

FINDER.

28) **A. Cagnola. Meine Methode der Abtragung der Nasenrachenfibrome. (Il mio metodo di asportazione dei fibromi naso-faringei.)** *Ospedale Maggiore. No. 3. 1914.*

Verf. beginnt die Operation mittels der retropalatinalen Methode, um sie auf endonasalem Wege zu beenden. Er operirt in Cocainanästhesie und macht in die Basis des Tumors interstitielle Einspritzungen mit Novostasin. Wenn die Anästhesie vollendet ist, schlingt er einen Nelatonkatheter um das Gaumensegel, der durch die eine Nasenhöhle eingeführt wird und auf der Oberlippe fixirt wird. Um den ersten Act der Operation auszuführen, nämlich die Ablösung des Tumors von seinen seitlichen und postero-superioren Adhäsionen, bedient sich Verf. eines von ihm angegebenen Instruments, eines kleinen nach verschiedenen Richtungen verstellbaren Messers. Ist dieser Act beendet, so wird die Struyken'sche Zange durch die Nase eingeführt und gleichzeitig der Finger in den Nasenrachenraum. Der Tumor fällt in den Pharynx und wird beim Würgen herausbefördert. Vor Entfernung des Nelatonkatheters wird das Cavum und die Nasenöhle tamponirt.

CALAMIDA.

29) **Vincenzo Graziani. Verschwinden psychischer Störungen nach Abtragung adenoider Vegetationen. (Scomparsa di disturbi psichici successiva ad ablazione di vegetazioni adenoidi.)** *Bollett. d. mal. dell' orecchio etc. 1914.*

Bericht über den Fall eines 18jährigen Mädchens mit Gedächtnissschwäche,

Schwierigkeit die Aufmerksamkeit zu fixiren, starken Kopfschmerzen, Platzfurcht, Oppressionsgefühl beim Athmen in den Abendstunden, Ohrensausen, Schwindel; viermal im Laufe eines Jahres hatte sie schmerzhafte Muskelspasmen in den oberen Extremitäten mit nachfolgendem profusen Schweiss. Alle Erscheinungen verschwanden nach Abtragung der adenoiden Vegetationen. CALAMIDA.

30) **J. Szmurlo** (Warschau-Polen). **Ueber die sogenannten Nasenrachenpolypen sowie deren Behandlung.** *Zeitschr. f. Laryng. Bd. 7. S. 473. 1915.*

S. sah im Verlaufe von 20 Jahren acht Fälle typischer Nasenrachenpolypen, durchwegs bei jugendlichen Individuen. Diese Tumoren gehen gewöhnlich nicht von der Pars basilaris des Hinterhauptbeins, sondern von dem hinteren Theil der Nasenhöhle aus.

Bei einem der acht Fälle sehr starke operative Blutung und im Anschluss an die Anämie Septikämie mit Pneumonie und Exitus.

Bei drei Fällen Behandlung mit Elektrolyse; die Patienten vertrugen nach vorheriger Cocainisirung das langsame Verstärken und Abschwächen der Stromspannung ohne stärkere Beschwerden (Dauer der jeweiligen Sitzung 10—15 Min.). Das Resultat der elektrolytischen Behandlung war in diesen drei Fällen günstig: Die Tumoren verschwanden bis auf kleine Reste, die operativ entfernt wurden.

Ausser den Operationsmethoden, die die Geschwulst auf natürlichem Wege entfernen, werden die Methoden von Moure und Denker besprochen.

OPPIKOFER.

31) **A. Finzi. Ein Fall von Tumor des Nasenrachenraumes mit Metastasen an der Gehirnbasis und im Rückenmark.** *Wiener med. Wochenschr. No. 52. S. 2603. 1914.*

Vermuthlich handelt es sich um ein Sarkom. HANSZEL.

32) **Frank van der Bogert. Der Einfluss der Diät auf Wachsthum und Recidiv von Adenoiden. (The influence of diet upon the growth and recurrence of adenoids.)** *New York state journal of medicine. Juni 1914.*

Auf Grund des seiner Erfahrung nach fast stets bei Adenoiden zu constatirenden Vorhandenseins von Verdauungsstörungen hat Verf. eine Anzahl Fälle diätetisch behandelt und behauptet, dass, wenn die Geschwulst noch nicht eine gewisse Grösse erreicht hat, man auf diesem Wege Erfolge erzielen könne.

EMIL MAYER.

33) **Joseph C. Beck. Entfernung von Adenoiden mittels directer Inspection. (Removal of adenoids by direct inspection.)** *Annals otology, rhinology and laryngology. Juni 1913.*

Die Operation wird in Narkose vorgenommen. Durch beide Nasenlöcher wird je das eine Ende eines dünnen Gummikatheters gezogen; die beiden werden aus dem Mund herausgezogen und kreuzen so das häutige Nasenseptum. In dieser Lage werden sie während der Tonsillectomie belassen, wobei sie nach der einen oder anderen Seite geschoben werden, um nicht in das Operationsfeld zu kommen. Sobald die eine Tonsille heraus ist, wird das Katheterende, welches der Seite ent-

spricht, auf der die Tonsille entfernt worden ist, aus dem Mund und über die Wange straff angezogen, während das andere Ende festgehalten wird. Dadurch wird ein Druck von hinten nach vorn gegen den harten Gaumen ausgeübt, wodurch die Blutung zum grossen Theil steht, so dass man von ihr ungestört die Tonsillectomie auf der anderen Seite vornehmen kann; es werden auch die vorderen und hinteren Gaumenbögen so in Apposition gebracht und die durch die Tonsillectomie geschaffene grosse Höhle verschlossen. Sind beide Tonsillen entfernt und steht die Blutung, so werden beide Katheterenden von dem Assistenten fest über die Wangen herausgezogen, der weiche Gaumen wird dadurch retrahirt und man hat, wenn jetzt der Kopf extendirt wird, einen freien Blick über den ganzen Nasenrachenraum; mit einem grossen Kehlkopfspiegel kann man nun bequem auch die Choanen untersuchen.

Die Narkose soll so tief sein und mit der Entfernung der Adenoiden nicht eher begonnen werden, als bis sich der Constrictorwulst nicht mehr bildet. Solange dies nämlich noch der Fall ist, besteht die Gefahr, dass dieser Muskel angeschnitten wird, was Nackensteifigkeit zur Folge hat. Zur Entfernung der in der Rosenmüller'schen Grube zurückbleibenden Teile empfiehlt Verf. die Anwendung einer geraden Ringcurette, wie man sie für die Curettage des Uterus benutzt.

Auf zwei Dinge legt Verf. bei der Adenoidenoperation grossen Werth, das ist erstlich die Art der Darreichung des Narcoticum und ferner die Anwendung der Saugmethode zur Entfernung von Secret und Blut.

EMIL MAYER.

34) **H. M. McClanahan. Warum versagt die Adenoidenoperation oft zur Behebung der Mundathmung? (Why does the operation for adenoids frequently fail to relieve mouth breathing?)** *Medical record. 6. September 1913.*

Genaue Untersuchung vor der Operation würde vor Enttäuschungen bewahren. Wo nämlich eine Deformation des Oberkiefers, kenntlich durch mangelhaften Biss besteht, würde die Adenoidenoperation allein nichts nützen, es muss in solchen Fällen vielmehr eine Behandlung durch den Orthodontisten einsetzen.

EMIL MAYER.

35) **W. E. Grove. Gefahren der Adenoidoperation. (Dangers of the adenoid operation.)** *Bullet. of the John Hopkins hospital. April 1913.*

G. bespricht insbesondere die infectiösen Complicationen, Fieber, allgemeine Sepsis, Endocarditis, acuten Rheumatismus, die acuten infectiösen Kinderkrankheiten, Tonsillitis, Adenitis, Torticollis, Lungeninfectionen, Meningitis und Ohrinfectionen. Er berichtet über zwei Fälle von postoperativer Infection der Nebenhöhlen. Beiden Fällen sind eine Anzahl von Zügen gemeinsam: Beide betrafen die zweite Lebensdecade, also eine Zeit, wo die Nebenhöhlen bereits voll entwickelt waren; in beiden waren die in den mittleren Nasengang einmündenden Nebenhöhlen erkrankt; in beiden trat die Erkrankung nicht vor der zweiten Woche nach der Operation auf. Es sollten Adenoidoperationen niemals gemacht werden, wenn ein entzündlicher Zustand in Nase, Nasenrachenraum oder Ohr vorhanden ist oder zur Zeit, wo Epidemien von Kinderkrankheiten herrschen.

EMIL MAYER.



c) Mundrachenhöhle.

36) **Guglielmo Bilancioni. Subtotale Argyrose in Folge Rachenpinselungen mit Argentum. (Argirosi subtotale da pennellature faringee di nitrato d'argento.)** *Arch. ital. d. laring. April 1914.*

Es handelte sich um eine Dame mit fast totaler Argyrosis, besonders der Haut des Gesichts und des Halses, sowie der sichtbaren Schleimhäute in Folge häufiger Argentumpinselungen des Pharynx. Die Färbung besteht unverändert seit einer Reihe von Jahren; in der letzten Zeit zeigt Pat. Zeichen einer Mitralinsufficienz, einer lymphatischen Leukämie und eines Lungenemphysems. Die mikroskopische Untersuchung eines Stückchens Haut ergab zahlreiche schwarze Körnchen in den Bindegewebsräumen längs der Fasern und Lymphgefässe. CALAMIDA.

37) **Renato de Nunno. Ueber die Mycosis benigna Fränkel's. (Sulla micosi benigna di Fränkel.)** *Arch. ital. d. laring. October 1914.*

Verf. hat seinen eigenen Krankheitsfall zu Untersuchungen benutzt, auf Grund deren er zu folgenden Resultaten gelangt ist:

Der Process ist ein wesentlich entzündlicher mit all den gewöhnlichen Entzündungsmerkmalen (Ulcerationen des Epithels, Degenerationen mancher geschlossenen Follikel, Infiltration des Bindestützgewebes). Es besteht eine ausgesprochene Tendenz zur Keratisation, die sich in einer Verhornung des Ectoplasmas der Zellen des Rete Malpighi äussert, in einer Keratisation mancher geschlossener Follikel, die so weit gehen kann, dass sie den Anblick einer Epithelperle bekommt, und des Cryptenepithels mit Verhornung des Deckepithels der Tonsillen.

In bakteriologischer Hinsicht erweist sich, dass der gewöhnliche Leptothrix buccalis unter besonderen Bedingungen sich fähig erweist, eine chronische und therapeutisch nicht zu beeinflussende Mycosis tonsillaris hervorzurufen, wobei er von anderen Mikroorganismen unterstützt wird, die direct oder indirect, d. h. indem sie das Terrain für den Leptothrix vorbereiten, an der Krankheit sich betheiligen. CALAMIDA.

38) **Franz Ninger** (Prag). **Pharynxtuberculose.** *Sbornik lekarsky. Bd. 15. 1914.*

Nach übersichtlicher Besprechung der verschiedenen Ansichten über Pharynxtuberculose, ihre Aetiologie, Symptomatologie und Behandlung, beschreibt der Autor acht auf der otiatrischen Klinik des Herrn Prof. Dr. Kutvirt beobachtete Fälle, von denen sechs galvanokaustisch behandelt, geheilt, und bei der nach Ablauf von 1—2 Jahren vorgenommenen Controle als recidivlos befunden wurden. Einen von diesen kann man als primär betrachten. Bei anderen war ein ganz kleiner Lungenspitzenbefund. Bei einem von den local geheilten Fällen konnte man nach zwei Jahren eine Exacerbation des Lungenspitzenkatarrhs beobachten. Von Prädilection irgendeines Theiles des Pharynx kann man nicht sprechen, besonders die Affection der Mandeln bleibt nicht aus. Der Ansicht, dass sich die Pharynxtuberculose durch heftige Schluckschmerzen auszeichnet, kann der Autor nach den Erfahrungen der Klinik nicht beipflichten, wenngleich er von den genannten Fällen sieben als Tuberculose und nicht als Lupus diagnosticirt hatte. Histologisch waren Miliarknötchen und in einem Falle Tuberkelbacillen gefunden

worden. Therapeutisch zieht er der Curettage die Galvanokaustik vor, was auch mit den Versuchen Albert's übereinstimmt. STEINER (PRAG).

39) **L. Vos** (Amsterdam). **Primäre eitrige Parotitis beim Säugling.** *Nederl. Tijdschr. voor Geneesk. I. 1915.*

Drei Fälle von einseitiger Entzündung. Verlauf günstig. VAN GILSE.

40) **Hymans van den Berg** (Groningen). **Symmetrische Krankheit der Ohrspeicheldrüsen (Mikulicz).** *Nederl. Tijdschr. voor Geneesk. I. No. 2. S. 175. 1915.*

Polemik. Verf. vertheidigt die Diagnose in einem von ihm in 1900 (Tijdschr. voor Geneesk. II. No. 10) beschriebenen Fall, welche von Indemans bestritten war, weil die Thränendrüsen nicht miterkrankt waren. VAN GILSE.

41) **J. W. M. Indemans** (Maastricht). **Angeborene Vergrösserung der Speicheldrüsen mit angeborener Vergrösserung der Lymphgefässe am Halse.** *Nederl. Tijdschr. voor Geneesk. II. No. 24. S. 1953. 1914.*

Fall von Lympho-cystoma colli congenitum. Das Kind entwickelte sich gut anfänglich, doch starb es nach zwei Monaten an einem Magendarmkatarrh. Section nicht gestattet. Da man hier nicht eine erworbene Krankheit hatte und auch die Thränendrüsen nicht miterkrankt waren, meint Verf., dass der Fall nicht als Mikulicz'sche Krankheit anzusehen sei. VAN GILSE.

42) **Mingailow** (Bern). **Beitrag zur Pathologie der Parotitis epidemica.** Aus der Kinderklinik (Stooss) der Universität Bern. *Schweizer Rundschau der Medicin. No. 21. 1914.*

Dieser Beitrag verdient referirt zu werden, da der Mumps nicht nur zum Gehörorgan, sondern auch zum Gaumen und Rachen pathologische Beziehungen haben kann. So scheint ausgesprochene Angina ungefähr in 20 pCt. der Fälle aufzutreten. Diphtheroide Streptokokkendiphtherie kann auch den Mumps einleiten. Mumpsangina und Mumpsstomatitis sind ziemlich häufige Complicationen.

Unterzeichneter Referent beobachtete bei einem kräftigen Mann in mittleren Lebensjahren nach Parotitis eine ausgesprochene Gaumenlähmung, die nach sechs Sitzungen mit Faradisation per nasum beseitigt wurde. JONQUIÈRE.

43) **Luigi Maccone. Acuter Retropharyngealabscess vom Ohr ausgehend bei Kindern. (Ascesso acuto retro-faringee di origine otitica nei bambini.)** *Arch. di otol. April 1913.*

Zwei Jahre acht Monate altes Kind, zu dem Verf. wegen eines Retropharyngealabscesses gerufen wurde; es hatte vorher über heftige Schmerzen im rechten Ohr geklagt. Als Verf. zum Zweck der Incision des Abscesses die Zunge mit dem Spatel stark nach unten drückte, sah er aus dem rechten Gehörgang in vollem Strahl eine grosse Menge grünlich-gelben Eiters hervorschiessen, der das Ohrläppchen und die Halsseite überfluthete. Incision des Retropharyngealabscesses. Heilung. Die Eitersecretion aus dem Ohr sistirte sehr bald: nach acht Tagen war noch eine kleine Perforation im hinteren unteren Quadranten des Trommelfells zu constatiren. Im Abscesseiter fand sich der Fränkel'sche Diplococcus in Reincultur.

CALAMIDA.



44) W. C. Billings und J. H. Wilson. **Retropharyngealabscess. (Retropharyngeal abscess.)** *New York medical journal. 20. September 1913.*

Der mitgetheilte Fall betraf einen Erwachsenen, er bot eine Anzahl schwerer Complicationen, darunter Pneumonie. Als wichtig heben Verff. folgende Punkte hervor, die sich aus diesem Fall ergaben: Erstlich können die Zeichen des Retropharyngealabscesses schnell verschwinden, indem der Eiter in der lockeren Fascie sich vertheilt und innerhalb weniger Stunden seinen Weg zu einem Punkt findet, der von dem ursprünglichen Sitz der Fluctuation entfernt ist. Ferner besteht die Nothwendigkeit, den Abscess zu eröffnen, sobald die Diagnose gestellt ist, da eine Verzögerung von wenigen Stunden solch eine Veränderung in dem Bild hervorbringt, dass die Diagnose zweifelhaft wird. Drittens lehrt der Fall die grosse Schwere der Erkrankung und die Gefahren ihrer Complicationen. EMIL MAYER.

45) Ch. Guardia. **Beitrag zum Studium der Tonsillitis und Peritonsillitis abscedens der Gaumenmandeln. (Contribution à l'étude des abcès amygdaliens et périamygdaliens.)** *Dissert. Montpellier 1913.*

Die Peritonsillitis ist viel häufiger als die Tonsillitis abscedens. Zum Eröffnen des Abscesses empfiehlt G., um Blutung zu vermeiden, nicht Incision mit dem Messer, sondern Einstechen einer Hohlsonde oder eines vorne abgerundeten Eisenstäbchens und dann Erweitern der Oeffnung mit Kocher'schem Schieber. Hat sich ein Abscess noch nicht gebildet, so wird nach G. die Hohlsonde nicht eindringen, bei Abscess dagegen leicht die Abscesswand perforiren. OPPIKOFER.

46) D. Nathan. **Peritonsillarabscess; Fall mit tödlicher Blutung. (Circumtonsillar abscess; a case with fatal hemorrhage.)** *New York medical journal. 4. Juli 1914.*

Der Fall betrifft einen 21 Jahre alten Mann. EMIL MAYER.

d) Diphtherie und Croup.

47) Ebbe Petrén. **Erfahrungen über die Therapie bei Diphtherie und Scarlatina. (Några rön angående terapien vid difteri och skarlakansfeber.)** *Allmänna svenska läkartidningen. 1914.*

Die Serumtherapie ist das A und O bei der Behandlung der Diphtherie; die wichtigsten Beweise für die Wirkung des Serums als Specificum gegen Diphtherie findet Verf. in der sinkenden Mortalität, in der verbesserten Croupstatistik, in der steigenden Mortalität je später die Behandlung eingeleitet wird, in dem Verhältnisse, dass nosocomialer Croup jetzt nicht vorkommt, in dem Studium der einzelnen spec. schwereren Fälle, die mit grossen intravenösen Dosen behandelt sind, und in der sicheren prophylaktischen Wirkung des Serums.

Die klinischen Erfahrungen des Verf.'s aus den 5 letzten Jahren im Epidemienkrankenhaus in Malmö sind folgende: Von 1378 Diphtheriefällen starben 26 = 1,9 pCt. Aus dem Sectionsmaterial des Verf.'s können wir lernen, dass eine frühzeitige oder späte Diphtherieintoxikation die einzige Todesursache ist, mit der wir in der Praxis zu rechnen haben. Verf. betont ausserdem, dass Zeichen einer wahren „Sepsis bei der Section von Diphtheriefällen niemals vorkommen; was wir eine septische Diphtherie nennen, ist also keine Combination mit Sepsis“.

Die Dosirung des Serums richtet sich nach der Art der Krankheit. Bei leichten Fällen giebt er 1500—3000 I.-E. durch intramusculäre Injectionen, bei mittelschweren, bei denen die ganzen Tonsillen belegt sind und bei denen vielleicht auch eine mässige Nasendiphtherie vorkommt, werden mit 4500—6000 I.-E. durch intramusculäre Injectionen behandelt; schwereren Fällen giebt er 6000 bis 10000 I.-E. durch intravenöse und noch 3000 I.-E. durch intramusculäre Injectionen, und solange bedeutendere Membranen noch da sind, giebt Verf. noch 1500 bis 3000 I.-E. (intramusculär) alle zwei Tage; bei sehr schweren Fällen macht er intravenöse Injectionen von 6000—10000 I.-E. nebst intramusculären von 5000 bis 10000 I.-E., bis der Schlund rein wird, werden die letzten nun aber von 3000 I.-E. alle zwei Tage wiederholt.

Die subcutanen Injectionen sollten nach der Meinung des Verf.'s verschwinden, da die intramusculären wie die intravenösen technisch auch sehr leicht sind und den Kranken keine grossen Unannehmlichkeiten verursachen. Die Gefahren der Serumbehandlung hält Verf. für sehr gering; er warnt nur vor intravenösen Reinjectionen, wenn ein Serumexanthem nach der ersten Behandlung aufgetreten ist.

Was die Bedeutung des Serums für die postdiphtheritischen Lähmungen betrifft, ist Verf. der Meinung, dass diese Behandlung solche verhütet, wenn das Serum hinreichend früh und in genügend grosser Menge gegeben werden kann. Von 1734 Fällen bekamen 107 (6 pCt.) Lähmungen; ein näheres Studium dieser Fälle zeigte nämlich, dass es sich hier um schwere und spät behandelte Kranke handelte.

Bei Croup ist die Serumbehandlung nach der Erfahrung des Verf.'s geeignet die Mortalität zu vermindern; diese bleibt jedoch hier immer höher als bei einfacher Diphtherie, was seine Erklärung darin findet, dass das Athemhinderniss von der Behandlung unmittelbar nicht beseitigt werden kann und dass wir die Lungencomplicationen nicht beherrschen können, auch wenn die Athemnoth durch Intubation und Tracheotomie besiegt wird. Bei jedem Fall von Croup werden wenigstens 4500 I.-E. Serum gegeben (intravenös); eine gleichzeitige Schlunddiphtherie wird nach früher angegebenem Schema behandelt. Verf.'s Croupmaterial zeigte eine Mortalität von 17,8 pCt.

Ueber die Scarlatinabehandlung äussert sich Verf. sehr kurz; ein Specificum gegen diese Krankheit haben wir noch nicht und Verf. ist kein Freund vom Streptokokkenserum, da die grosse Dosis, die hier gebraucht werden muss, in so hohem Procent (50—70 pCt.) mit Serumkrankheit complicirt wird. Die gewöhnlichen Scarlatinacomplicationen (Lymphadenitis, Nephritis, Otitis etc.) werden nach gekannten Principien behandelt.

Von 2228 Scarlatinapatienten starben 74 (3,3 pCt.). EMIL STANGENBERG.

48) **E. V. Goltz** und **W. D. Brodie. Resultate der Behandlung mit lebenden Milchsäurebacillen bei Diphtherie in zwei Gruppen von Fällen. (Results from the use of living lactic acid bacills on diphteritic throats in two groups of cases.)** *Journ. amer. med. assoc. No. 23. 1914.*

In allen 6 so behandelten Fällen verschwanden bei 3mal täglich wiederholter Besprayung mit Emulsion lebender Milchsäurebacillen die diphtherischen Beläge

etwas schneller, als in 6 Controllfällen, die ohne diese Maassregel behandelt wurden. Die Bacillen verschwanden jedoch im Abstrich nicht früher. Die 6 Fälle wurden übrigens ebenso wie die 6 Controllfälle auch mit Seruminjectionen behandelt.

EMIL MAYER.

49) **Leede. Die Hemiplegia postdiphtherica.** *Zeitschr. f. Kinderheilk. Bd. 8. H. 1.*

Unter 6300 Kranken hat Verf. am Allg. Krankenhaus zu Eppendorf-Hamburg viermal im Verlauf der Diphtherie eine Hemiplegie auftreten sehen. Von diesen Fällen verliefen 3 letal. Die Paresen waren durchweg total, auch der Facialis war beteiligt. Längere Zeit vor dem Eintreten der Hemiplegie bestanden ausgesprochene Herzsymptome; in Folge der Herzmuskelinsufficienz bestand hochgradige und äusserst schmerzhafte Leberschwellung. In der Literatur sind 63 Fälle berichtet.

FINDER.

50) **A. Levinson** (Chicago). **Das Auscultationsphänomen des Kehlkopfes beim Croup und Pseudocroup.** Aus der Univ.-Kinderklinik in Wien (Vorstand: Prof. Clemens Freiherr v. Pirquet). *Münchener med. Wochenschr. No. 5. 1915.*

Verf. benutzt ein aurales Stethoskop, dessen Ansatz durch geringe Aenderung dem Larynx angepasst ist. Während über dem normalen Kehlkopf beim Inspirium ein schlürfender Ton zu hören ist, der beim Exspirium etwas verlängert erscheint, soll bei Croup das Inspirium wie ein offener, tiefer rauher Vokal klingen, das Exspirium einem V ähnlich sein. Bei Pseudo-Croup sei das Inspirium ein unreiner geschlossener Ton ähnlich einem M, das Exspirium ein verlängerter, schlürfender Ton. Ueber der Fossa suprasternalis sei hierbei ein feuchtes, mittelgrossblasiges Rasseln zu hören.

KOTZ.

e I) Kehlkopf und Luftröhre.

51) **Werner Grabert. Anthropologische Untersuchungen an Herero- und Hottentottenkehlköpfen.** *Inaug.-Dissert. Berlin 1914.*

Eine Reihe von Vorstellungen über Rassenunterschiede des Kehlkopfs werden sich nach den Untersuchungsergebnissen des Verf.'s wohl nicht mehr halten lassen. Zu diesen negativen Resultaten, auf die Verf. besonderen Werth legt, gehören 1. die Angaben über die anthropologische Bedeutung der Grössenentwicklung des Wrisbergschen Knorpels, 2. die Angaben über die „pendent ventricles“, 3. die Form und Grösse der Appendices, 4. das feinere Verhalten des M. vocalis, 5. der Sulcus glottideus.

Ausser diesen negativen Resultaten hat Verf. aber eine Reihe von Punkten ausfindig gemacht, in denen zweifellose Rassenunterschiede bestehen, so die beträchtlich grössere Neigung der M. cricothyreoidei zu medianem Zusammentreffen und Faseraustausch (80 pCt. beim Farbigen gegenüber 10 pCt. beim Weissen), die viel tiefere Ausbuchtung der Fovea centralis beim Farbigen, die viel geringere Verknöcherungstendenz des Kehlkopfs beim Farbigen, sowie das bei ihm festgestellten Fehlen eines Geschlechtsunterschiedes in der Art der Verknöcherung, schliesslich (vielleicht) in der verschiedenen Häufigkeit einer Durchbohrung der Schildknorpelplatte durch die A. laryngea sup., die Verf. beim Weissen in 34 pCt., beim Farbigen nur in 12 pCt. der Fälle gesehen hat.

Von Interesse ist, dass die Geschlechtsunterschiede des Kehlkopfs beim Farbigen ebenso wie beim Weissen bestehen, dass der Geschlechtsunterschied jedoch beim Farbigen nicht so ausgeprägt ist als beim Weissen, wie das Fehlen eines Geschlechtsunterschiedes im Verknöcherungstypus beim Farbigen beweist. Bei dieser Erscheinung, die sich auch sonst findet, handelt es sich vielleicht um eine Begleiterscheinung der Domestication. Für das anscheinend häufigere Durchbohren der Schildknorpelplatte durch die A. laryngea sup. kann Verf. keine befriedigende Deutung finden.

Die häufigere Neigung der M. cricothyreoidei zu medianem Zusammentreffen, sowie die tiefere Ausbildung der Fovea centralis beim Farbigen möchte Verf. als Erinnerungen an phylogenetisch ältere Zustände auffassen; dahin dürfte vielleicht auch das Vorkommen des M. thyreoideus impar zu rechnen sein, das beim Weissen bisher überhaupt nur ein einziges Mal in der Literatur beschrieben worden ist, während es Verf. bei 50 Herero- und Hottentottenkehlköpfen 2 Mal (4 pCt.) gefunden hat.

FINDER.

52) **Weingärtner** (Berlin). **Röntgenbilder.** *Deutsche med. Wochenschr. No. 51. S. 2115. 1914.*

An Frontalaufnahmen des Kehlkopfes sieht man, dass der normale Verknöcherungsprocess vom Alter von 15—18 Jahren bis zum 20. Lebensjahr bei beiden Geschlechtern völlig gleichmässig, dann beim Weibe aber anders als beim Manne vor sich geht, was besonders am Schildknorpel zum Ausdruck kommt. W. demonstrirt ferner starke Verknöcherung bei einem erst 12 Jahre alten Canülenträger, abnorme Kalkvertheilung in der Schildknorpelplatte bei tuberculösen Infiltraten, Lupus der Epiglottis, endlich Röntgenbilder von Wismuth in den Bronchien in drei Fällen von Oesophaguscarcinom. Es bestand in diesen Fällen mit Sicherheit keine Communication zwischen Speise- und Luftröhre, wohl aber schwere Recurrenslähmung, infolgedessen sich die Kranken verschluckten.

R. HOFFMANN.

53) **Fritz Wagner. Ein Fall von Pulsus laryngeus ascendens.** *Wiener med. Wochenschr. No. 27. S. 1540—1542. 1914.*

Während das Oliver-Cardarelli'sche Symptom — der Pulsus laryngeus descendens — nicht selten beobachtet wird, ist der ascendens sehr selten. In diesem Falle handelt es sich um ein grosses Aneurysma des Ueberganges der Aorta ascendens in den Arcus.

HANSZEL.

54) **Harmon Smith. Plastische Operation zur Herstellung durchschnittener Stimmbänder. Permanente Thyreoidfistel nach Selbstmordversuch mit Rasirmesser. (Plastic operation for the restoration of severed vocal cords. Permanent thyroid fistula following attempted suicide with a razor.)** *New York medical journal 11. April 1914.*

Bei dem Suicidversuch wurde die linke Schildknorpelplatte, der linke Recurrens und das äussere Drittel der rechten Schildknorpelplatte durchschnitten; auf der linken Seite war die vordere Anheftungsstelle des wahren und falschen Stimmbandes abgeschnitten. Die Wunde war geheilt, es hatte sich jedoch ein Uebermaass von Narbengewebe entwickelt und es war eine permanente Oeffnung

im Schildknorpel geblieben. Das abgetrennte vordere Drittel des wahren und falschen Stimmbandes war nicht wieder angeheftet. Die Stimme war nur ein unverständliches Flüstern. Laryngoskopisch sah man Lähmung des linken Aryknorpels und beim Versuch der Stimmbildung sah man die Enden der beiden Stimmbänder flattern.

Sieben Monate nach dem Trauma wurde in Allgemeinnarkose eine plastische Operation gemacht. Nach vorausgeschickter Tracheotomie wurde wie bei der Laryngofissur der Kehlkopf in der Medianlinie gespalten, die Enden des wahren und falschen Stimmbandes links angefrischt und angenäht, wobei der Ueberrest des Perichondriums über der Innenfläche der linken Schildknorpelplatte für die vordere Anheftung benutzt wurde. Dann wurde das die Fistel umgebende Narbengewebe entfernt und die Weichtheile über dem Knorpel vernäht. Die Tracheotomiecanüle wurde zwei Wochen liegen gelassen. Es ist jetzt eine deutliche Bewegung der linken Larynxhälfte wahrnehmbar. Die Stimme ist noch heiser und von gutturalem Charakter, aber gegen früher sehr erheblich gebessert. EMIL MAYER.

55) F. Bass. **Ein Fall von Sympathicuslähmung und Larynxstenose nach Schussverletzung des Halses.** *Wiener med. Wochenschr. No. 7. S. 358/9. 1915.*

Es handelt sich quoad laryngem um eine Fractur des Schildknorpels mit Dislocation der Bruchtheile. Durch Granulationswucherung bedingte, nach sechs Wochen allmählich sich einstellende Stenosirung. HANSZEL.

56) Juan de la Cruz Correa. **Laryngitis wahrscheinlich durch Sporotrichose. (Laringitis probablemente esporotricócica.)** *Anales de la sociedad Argentina de oto-rino-laringologia. December 1914.*

52jähriger Mann seit ca. drei Monaten aphonisch. Man sieht den ganzen Larynx und die Regio subglottica ulcerirt und zum Theil granulirend, Epiglottis intact. Wassermann negativ, Dermoreaction negativ, kein Sputum. FINDER.

57) P. Layera. **Ein interessanter Fall von Kehlkopfsyphilis. (Un caso interesante de sifilis laringea.)** *Anales de la sociedad Argentina de oto-rino-laringologia. December 1914.*

28jähriger Mann, vor 8 Jahren Infection, seit längerer Zeit heiser, seit einigen Tagen zunehmende Dyspnoe. Man sieht zwischen der Basis der Epiglottis und dem linken Stimmband eine die ganze Hälfte des Larynx einnehmende von normaler Schleimhaut überzogene Schwellung. Wassermann +. Trotz endovenöser Neosalvarsaninjectionen keine Besserung; es muss eines Tages dringlichst tracheotomirt werden. Die Schwellung nahm immer noch erheblich an Grösse zu. Erst eine energische combinirte Behandlung mit Hydrarg. bicyanat. und Neosalvarsaninjection brachte endlich Besserung. FINDER.

58) K. Greif (Prag). **Die Dysphagie bei Kehlkopftuberculose und ihre Behandlung mit Infiltration des N. laryngeus superior.** *Casopis lékaruv ceskych. No. 25/26. 1914.*

Ausführliche Schilderung der vom Autor an dem tschechischen laryngologischen Universitätsinstitut geübten Methoden, von denen sich behufs Erzielung

einer dauernden Infiltrationsanästhesie des N. laryng. sup. das Verfahren von Hoffmann als das zweckentsprechendste und ungefährlichste erwies. Wichtig erscheint es, sich nicht nur nach den physiologischen Verhältnissen (nach dem Druckpunkte) zu richten, sondern auch die anatomische Lage des Zungenbeins und Schildknorpels in Betracht zu ziehen.

Greif, welcher anfangs nach Hoffmann's Methode nur am Orte der Druckpunkte injicirte, welche bei äusseren Veränderungen (z. B. Lymphomen) nicht leicht zu finden sind, empfiehlt jetzt mehr vom anatomischen Standpunkte aus den Einstich in der Mitte zwischen unterem Rand des Os hyoideum und oberem Rand der Cartilago thyreoidea, und zwar injicirt man, sobald die typische Otalgie meldet, dass der Nerv gefunden ist, zunächst medialwärts, dann nach Senkung der Spritze unter hebelnden Bewegungen schräg nach vorn und abwärts, zuletzt nach rück- und aufwärts. Zuweit nach rückwärts zu gehen, ist nicht rathsam mit Rücksicht auf den Ramus ext. des N. lar. sup., den man als den motorischen Nerv des M. cricothyr. ext. schonen muss, sowie im Hinblick auf hier befindliche grössere Verzweigungen der Art. thyreoid. sup.

Man injicirt am besten eine Mischung von 80 pCt. Alkohol und Eucain (0,15 Eucain β in 30 g 80 proc. Alkohol), bei dessen Zusatz sich die Schmerzen verringern.

STEINER (PRAG).

59) **J. Lang** (Prag). **Das Pyocyaneoprotein Honl als Heilmittel bei Larynxentzündungen.** *Wiener med. Wochenschr. No. 38. 1914.*

Bepinselungen eines acut entzündeten Larynx mit obigem Mittel soll die Entzündung rasch beheben.

HANSZEL.

60) **Wolff Freudenthal. Die Behandlung der Kehlkopftuberculose in Sanatorien und Privatpraxis. (The management of laryngeal tuberculosis in sanatoria and private practice.)** *Medical Record. 30. Mai 1914.*

Eine Zusammenstellung bekannter Thatsachen.

EMIL MAYER.

61) **Ferrucio Zuccardi-Merli. Beitrag zur Frage der Trachealüberpflanzungen. (Contributo alla questione dei trapianti tracheali.)** *Arch. ital. di otologia. No. 3. 1914.*

Verf. hat die Versuche Caldera's (Ref. Centralbl., 1913, S. 391) wieder aufgenommen; während Caldera seine Versuche an Kaninchen gemacht hatte, bediente sich Z. zu diesem Zwecke der Hunde. Auf Grund seiner Untersuchungen kommt Verf. zu einer Bestätigung der Angaben Caldera's, dass es nämlich möglich sei, auch bei Hunden eine Anheilung von frischen oder bis 48 Stunden conservirten Trachealstücken zu erzielen, wenn die Transplantation bei Thieren derselben Species geschieht. Verf. bekennt sich auch zu der Ansicht von Alagna (Ref. Centralbl., 1914, S. 258), dass die Trachealstenose nach circulärer Resection nicht so von Knorpelnekrosen abhängt als vielmehr von unvollkommener Aneinanderlegung der Nahtflächen.

CALAMIDA.

62) **A. Ghon. Zur Bedeutung der Lymphknotentuberculose beim Kinde.** *Prager med. Wochenschr. No. 8. 1914.*

Ein $1^1/_2$jähriges Kind wurde wegen Stenoseerscheinungen und eines angeb-

lichen Rachenbelages mit dem Verdacht einer Diphtherie in das Kinderspital aufgenommen; Intubation, danach Besserung der Athmung. Am folgenden Tage Dämpfung mit verschärftem Athmen über der rechten Lunge; Entfernung des Tubus wegen zweimaliger Verstopfung. Nach zwei Tagen Exitus.

Section ergab Einbruch eines käsig erweichten tuberculösen Lymphknotens in den Stammbronchus für den rechten Oberlappen. Anatomische Veränderungen von Diphtherie waren nirgends nachweisbar. FINDER.

63) **Francesco Amenta. Beitrag zur Kenntniss gewisser Zufälle bei Adenopathia tracheobronchialis tuberculosa bei Kindern. (Contributo alla conoscenza di alcuni accidenti della adenopatia tracheobronchiale tubercolare nei bambini.)** *Revista ospedal. giorn. di medicina e chirurgia. Juni 1914.*

Siebenjähriger Knabe, hat seit längerer Zeit Husten, der seit ca. zwei Monaten bellenden Charakter angenommen hat. Röntgenbild zwei Schatten rechts und links der Trachea. Pirquet positiv. Im Krankenhaus, wo eine Tuberculinkur mit dem Knaben gemacht wurde, plötzlich Erstickungsanfall; nach zwei Stunden Exitus. Section ergiebt, dass eine erweichte Drüsengruppe ihren Inhalt in das Lumen der Trachea entleert hat. CALAMIDA.

64) **J. Sörensen** (Berlin). **Zwei Fälle von Totalexstirpation der Trachea wegen Carcinom.** *Fränkel's Archiv. Bd. 29. H. 2. 1915.*

Die beiden Fälle zeigen, dass es möglich ist, die ganze Trachea bis zur Bifurcation zu reseciren. S. stellt für die malignen Tumoren der Trachea folgende Grundsätze auf: Eine Aussicht, einen Kranken zu heilen, ist nur durch radicale Entfernung des Tumors gegeben. Diese ist aber nur durch quere Resection im Gesunden zu erzielen. Der Eingriff ist ungefährlich und bietet auch keine erheblichen technischen Schwierigkeiten und Gefahren, wenn man durch den Sitz der Geschwulst gezwungen ist, die Trachea bis hinab zur Theilungsstelle zu entfernen. Der functionelle Erfolg ist ein idealer, wenn es uns gelingt, die Recurrentes zu schonen, da der Kehlkopf und damit die Sprache erhalten bleibt und die Athmung durch die plastische Reconstruction der Trachea gewährleistet wird. Eine Contraindication ist dann gegeben, wenn die Theilungsstelle mit erkrankt ist oder wenn Verwachsungen mit den grossen Halsgefässen bestehen. Ein Uebergreifen der Geschwulst auf die Speiseröhre schliesst nicht immer die Möglichkeit einer Operation aus. Eine sehr genaue Untersuchung über das Verhältniss der Geschwulst zu den Nachbarorganen muss aber der Operation voraufgehen. STURMANN.

e II) Stimme und Sprache.

65) **K. Weinberg. Studien über das Stimmorgan der Volksschulkinder. (Studier över röstorganet hos folkskolebarn.)** *Hygiea. 1915.*

Die Untersuchung ist im Auftrage der Behörden des Gemeindeschulwesens zu Stockholm (Schweden) zu Stande gekommen und umfasst 800 Kinder im Alter von 7—14 Jahren; von jeder Altersstufe 100 Kinder, Knaben und Mädchen in gleicher Zahl. Die Untersuchung betrifft das Stimmorgan im Ganzen nebst Gehör; Hauptziel der Arbeit waren aber Umfangsbestimmungen und Studien über die Heiserkeit, vor allem die chronische.

Das Gehör war im Allgemeinen ein gutes, besonders bei den Mädchen. Tonprüfung und Umfangsbestimmung waren bei 116 Kindern, 46 Mädchen, 70 Knaben, nicht möglich. Von diesen Kindern waren 53 sichere Brummer.

Die Stimmen waren in ihrer Extensität nach der Höhe zu sehr beengt; kein einziges Kind, weder Mädchen noch Knabe, hat die dreigestrichene Octave erreicht. Bedeutender war die Entwicklung nach der Tiefe zu. Die Umfänge wechseln sehr in jedem Alter, besonders in den höheren Jahresklassen. Eine Präponderanz in der Stimmentwicklung zeigt das zehnte Jahr. Mit dem 12. Jahre verlor die Knabenstimme mit einem Male ihre Höhe. Das 14. Jahr gab eine zweite Entwicklung der Mädchenstimme.

Die Register sind nicht in jedem Einzelfalle in ihrer Ausbreitung untersucht worden, nur ihr Vorkommen überhaupt. Brust-, Principal- und Kopfregister fanden sich in verschiedenen Combinationen. Das Flatau'sche vierte Register, der Pfeifton, wurde gefunden.

Die Mutation zeigte sich schon bei den Zwölfjährigen. In den Jahrgängen von 12, 13 und 14 Jahren fanden sich unter den Knaben bzw. 18, 22, 25 Fälle. Drei 14jährige zeigten vollendete Mutation. Verf. konnte zwei verschiedene Formen von Mutation unterscheiden, eine mehr stürmische, mehr succulente und eine zweite trockenere Form. Mit der letzteren übereinstimmend waren die Veränderungen bei den Mädchen der höheren Klassen.

Die Heiserkeitsziffer war sehr hoch. Die Sprechstimme war nur bei 278 (34,7 pCt.) eine klare; mehr oder weniger heiser bei 522 (65,3 pCt.) Die Singstimme war etwas resistenter, ohne Anmerkung bei 325 (40,3 pCt.), mehr oder weniger heiser bei 476 (59,7 pCt.), d. h. bei mehr als der Hälfte der untersuchten Kinder.

Alle Kinder, die eine heisere Sprech- oder Singstimme zeigten, wurden laryngoskopirt, im Alter von 12—14 Jahren jedes Kind, und die Heiserkeit wurde nur, wo Heiserkeit bedingende chronische Veränderungen sich fanden, chronisch genannt; solche Veränderungen wurden bei 216 (27 pCt.) — 127 Knaben, 89 Mädchen — constatirt.

Die Untersuchung ist auf rassenreines Material gemacht und ist die erste ihrer Art in den nordischen Ländern. STANGENBERG.

66) **W. B. Swift. Stimmsymptome bei Chorea. (Voice signs in chorea.)** *American journal of diseases of children. October 1914.*

Auf Grund seiner Untersuchungen an 20 Fällen kommt Verf. zu folgenden Schlüssen: Die choreatischen Stimmveränderungen sind am häufigsten bei den Vocalen, weniger häufig — und zwar in dieser Reihenfolge — beim Flüstern, Pfeifen, bei Consonanten, beim Anhalten des Athems. Die Veränderungen der Stimme an Höhe und Stärke sind so gleichförmig und häufig, dass wir berechtigt sind, sie unter die Symptome der Chorea einzureihen. Die ausgesprochenste Veränderung fand sich in dem offenen prolongirten Laut „a", wie in dem englischen Worte „are" und Verf. benutzt dieses Wort zur Untersuchung auf die charakteristische choreatische Stimmveränderung. EMIL MAYER.

67) **Iffert. Qualität und Quantität der Laute im Gesang.** *Stimme. VI. S. 193. 1912.*

Aesthetisch-musikalisch-phonetische Betrachtungen über das dynamische Verhältniss zwischen Vocalen und Consonanten. J. bezeichnet den dynamischen Accent als Qualität (Farbe, Charakter und Stärke), den zeitlichen als Quantität und erläutert seine Ausführungen durch viele Beispiele. NADOLECZNY.

f) Schilddrüse.

68) **Messerli** (Lausanne). **Beitrag zum Studium der Aetiologie des endemischen Kropfes. (Contribution à l'étude de l'étiologie du goître endémique.) Behandlung durch fortgesetzte Desinfection des Darmes mittelst Benzonaphthols.** *Schweizer Rundschau. No. 8. Verlag Wagner. Bern und Lausanne 1915.*

Mittheilung 5 weiterer Fälle des aus derselben Rundschau No. 4 referirten Heilverfahrens mit Benzonaphthol, mit den ganz gleichen Erfolgen bzw. Ergebnissen. JONQUIÈRE.

69) **R. Dumont. Formes frustes von Basedow'scher Krankheit. (Formes frustes de la maladie de Basedow.)** *La Policlinique. 15. III. 1913.*

Fall 1. 31jährige Frau; Sehstörungen, Tremor, Palpitationen, sehr geringe Vergrösserung der Schilddrüse, besonders jedoch seitliche Bewegungen des Kopfes.

Fall 2. 21jähriger Mann, der nach einem Fall gegen eine Tischkante, wobei eine Contusion des rechten Auges entstand, nervös, hypochondrisch, deprimirt wurde. Keine Tachycardie, aber ausgesprochener Tremor. Rechtsseitiger Exophthalmus. Vergrösserung der Schilddrüse.

In beiden Fällen hatte die Anwendung des galvanischen Stromes eine günstige Wirkung. PARMENTIER.

70) **Alexander Fraser. Die Pathologie der Basedow'schen Krankheit. (Exophtalmic goitre, its pathology.)** *Long Island medical journal. 1914.*

Verf. giebt einen Ueberblick über die beim Basedow an der Schilddrüse gefundenen pathologisch-anatomischen Veränderungen und kommt zu dem Ergebniss, dass durch Hypersecretion der Schilddrüse allein sich nicht alle die beim Basedow beobachteten Erscheinungen erklären lassen und dass sie mit der Chlorose, Rachitis, Status lymphaticus etc. unter die Ernährungskrankheiten zu classificiren sei. EMIL MAYER.

g) Oesophagus.

71) **Fritz Rothenberg. Ein casuistischer Beitrag zu den Oesophagusmissbildungen.** *Inaug.-Dissert. Berlin 1914.*

Kind mit angeborenem Speiseröhrenverschluss, das am 13. Lebenstage zu Grunde ging. Es handelte sich um eine blinde Endigung des oberen Speiseröhrenabschnitts, eine Communication des gestielten Theiles mit der Trachea oberhalb deren Bifurcation und eine Verbindung beider Oesophagusabschnitte durch ein atretisches Mittelstück. In Folge der Unterbrechung der Continuität des ösophagealen Lumens fand sich eine Ausbuchtung des oberen Blindsackes mit hypertrophischer Wand, wobei die Erweiterung wohl einfach mechanisch durch

den Druck der eingeführten Nahrung, die Hypertrophie der Wandmusculatur als Arbeitshypertrophie aufzufassen ist.

FINDER.

72) **Shingoro Maruyama. Beitrag zur Kenntniss des Pulsionsdivertikels der Speiseröhre.** *Mittheil. aus d. Grenzgeb. d. Med. u. Chir. Bd. 28. H. 1. 1914.*

Fall eines 46jährigen Pat. mit Sectionsbefund; der Exitus war im Anschluss an die Exstirpation des Divertikels in Folge Blutung eingetreten. Durch Untersuchung an Serienschnitten wurde festgestellt, dass die Wandung nirgends quergestreifte Muskelfasern enthielt mit Ausnahme des an die Oeffnung angrenzenden Abschnittes; die Ausbuchtung betraf also nicht die ganze Wand, sondern es handelte sich um eine Ausstülpung der Mucosa und Submucosa zwischen den Fasern des Constr. pharyng. inf., also um ein Pulsionsdivertikel im Sinne Zenker's. Verf. hat aus der Literatur — incl. der von Stark zusammengefassten — 157 Fälle gesammelt, davon betreffen 81 pCt. Männer und 19 pCt. Frauen.

FINDER.

73) **G. Kelling. Ueber Bronchialdrüseneiterung mit Perforation in den Oesophagus.** *Arch. f. Verdauungskrankh. Bd. 21. H. 1.*

Bericht über drei Fälle. Die Perforation liegt meist in der vorderen Oesophaguswand in Höhe der Bifurcation. Für die nervösen Symptome der Krankheit ist von Bedeutung, dass die Drüsenentzündung, welche auf die Oesophaguswand übergreift, hier auf Vagusfasern trifft; auch Recurrenslähmung kann entstehen, bei Kindern tritt auch reflectorisch Laryngospasmus auf. Auffällig war in den Fällen des Verf.'s das Hochkommen von Abscessmassen bis in den Mund, besonders beim Liegen.

FINDER.

74) **Köchlin** (Zollbrück-Bern). **Eine seltene Erkrankung des Oesophagus. (Oesophagitis dissecans superficialis.)** *Corr.-Blatt f. Schweiz. Aerzte. No. 35. 1914.*

Dieser äusserst selten beobachtete und noch seltener veröffentlichte, vielleicht aber häufiger vorkommende Krankheitsfall charakterisirt sich durch plötzliches Schluckhinderniss, blutige und schmerzhafte Ausstossung 20—30 cm langer röhrenförmiger Stücke Speiseröhrenschleimhaut und baldige Genesung. Diese geht so rasch vor sich, dass angenommen werden muss, die Regeneration der neuen Schleimhautoberfläche sei schon vor der gänzlichen Abstossung der alten Schleimhaut zustandegekommen. Es liegt in diesem Falle also ein bloss entzündlicher und zwar oberflächlicher Process vor, der nichts mit Aetzwirkungen durch Säuren gemein hat. Letztere bieten ein ganz anderes makro- und mikroskopisches Aussehen der abgestossenen Membranen und einen viel schlimmeren Krankheitsverlauf dar.

JONQUIÈRE.

II. Kritiken und Gesellschaftsberichte.

a) Wiener Laryngo-Rhinologische Gesellschaft.

Sitzung vom 5. November 1913.

Hutter: Zahncyste mit sogenanntem Nasenzahn, nach Partsch operirt.

Marschik: 1. Mehrmals operirtes Carcinom des Oberkiefers in Radiumbehandlung.

2. Mehrere Patienten mit Carcinom, Angiofibrom, Sklerom in Radiumbehandlung. Günstige Erfolge.

O. Chiari: Schuhöse aus dem rechten Bronchus eines 7jährigen Knaben auf endoskopischem Wege entfernt. Aspiration vor 7 Monaten. Diagnose im Röntgenbild.

Roth frägt nach den Erfahrungen mit dem Adrenalin-Sauerstoffvernebler nach Spiess an der Klinik.

Marschik beantwortet die Frage dahin, dass der Vernebler sich in einem Falle von katarrhalischer Pneumonie bewährt hat.

Sitzung vom 4. Februar 1914.

Glas stellt vor: 1. Ein Carcinom des Epipharynx bei einer 62jährigen Frau. In Aussicht genommen: Galvanokaustische Schlinge und Radium.

2. Ein Carcinom des Hypopharynx bei einem 39jährigen Manne. Hinweis auf die Wichtigkeit der Röhrenuntersuchung. In Aussicht genommen: Endorale Therapie.

Discussion: Marschik weist auf gewisse Formen von Pharynxcarcinomen hin, die Kankroiden der äusseren Haut nicht unähnlich, langsam wachsen, nicht in die Tiefe fortschreiten und spät oder gar nicht Metastasen setzen.

3. Eine besonders grosse Ranula bei einem 45jährigen Manne.

Discussion: Harmer möchte ein Dermoid nicht ausschliessen.

Kofler stellt zwei Patienten vor, bei welchen er nach seiner „perseptalen“ Methode die Kieferhöhlen nach Mikulicz-Krause von der Nase aus eröffnet.

Kofler berichtet ferner über einen Patienten, bei welchem 10 Tage nach einer Tonsillectomie eine Angina phlegmonosa auftrat, er sah drei Fälle von Infection des Wundbettes nach diesem Eingriff.

Discussion: Hajek.

A. Schwarz a. Gast berichtet über günstige Beeinflussung neuralgischer Schmerzen im Trigeminusgebiet durch Riechen an einigen Kubikcentimetern von Oleum Sinapis aethereum der österreich. Pharm. Versuche an der Klinik, die von Kofler und Marschik bestätigt werden; letzterer meint, dass die Erfolge ein Stützpunkt wären für die Theorie der schmerzleitenden Nervenfasern. Schlemmer beobachtete aber einen Fall von Otalgie, in welchem das Mittel völlig versagte.

Hierzu sprechen ferner: Roth und Weil.



Sitzung vom 4. März 1914.

Fein demonstrirt einen Fall von Nasentuberculose (Tuberculom).

Menzel spricht über Berufskrankheiten in den oberen Luftwegen der Bäcker.

Vorläufige Mittheilung über den häufigen Befund von circumscripter Atrophie des Septumknorpels wie bei Stockdrechslern.

Goldmann: 1. Fall von tertiärer Lues des Pharynx und der Nase mit Mischinfection von Eitererregern. Histologischer Befund unsicher, Wassermann positiv.

2. Fall: 35jährige Frau mit intermittirender nervöser Aphonie und luetischem Process des Siebbeins als Causalmoment für die Aphonie.

Discussion: Hajek spricht sich gegen eine directe ursächliche Beziehung aus und F. Neumann bezweifelt die Diagnose Lues.

Glas demonstrirt 1. einen Patienten mit Apicitis, specifischem Infiltrat eines Stimmbandes und einem specifischen Solitärgranulom im Mesopharynx.

Discussion: Chiari, Roth, Fein und Hajek bezweifeln den specifischen Charakter dieses confluirenden Granuloms.

2. Eine grössere Anzahl von Polypen aus der Nase eines 8jährigen Kindes. Bemerkenswerth ist die Grösse der Polypen und eine nekrotische Entzündung der Oberfläche des Tumors, die Fieber bedingte.

Discussion: O. Chiari.

Hanszel stellt 1. einen Patienten mit Pemphigus des weichen Gaumens vor ohne Mitbetheiligung der äusseren Haut.

2. Ein 16jähriges Mädchen mit Ostitis fibrosa des Oberkiefers nach Paget-Recklinghausen. Demonstration des histologischen Präparates (Prof. Stoerk) und Besprechung der Differentialdiagnose.

Discussion: Hajek fragt in bezug auf den 2. Fall nach Lues, Hanszel fand keinen Anhaltspunkt dafür.

Schlemmer: 2jähriges Kind wegen Antritis maxillaris acuta suppurativa dringlich operirt.

Discussion: Hajek hält den Fall für eine acute Osteomyelitis des Oberkiefers mit Abscedirung, ebenso Weil. Schlemmer betont im Schlusswort, dass es sich um einen Lapsus linguae seinerseits handelte und er diesen Fall auch als Osteomyelitis dem Chef vorgestellt hat.

Marschik stellt vor: 1. Partielle Kehlkopfresection mit vollständigem Verschluss des operativen Defectes wegen Carcinom.

2. Struma maligna teilweise operirt und dann mit Erfolg der Radiumbestrahlung unterzogen.

M. Weil berichtet über einen Fall von Pharyngitis phlegmonosa und Phlegmone colli profunda und rät in solchen Fällen nicht zu früh zu operiren.

Discussion: Marschik empfiehlt bei solch schweren Fällen die präliminare Eröffnung des Mediastinums und Tamponade desselben, wofern das Mediastinum noch sicher frei ist.

Kofler: Sklerom der Nase mit intravenösen Injectionen von Kantharidinäthylendiaminaurozyanid behandelt.

Sitzung vom 1. April 1914.

O. Chiari demonstrirt einen in der Gesellschaft der Aerzte vorgestellten Fall von Sarkom der Trachea. Resection eines Theiles der Trachea. Tracheostoma.

Glas demonstrirt: 1. Angiofibrom der unteren Nasenmuschel. Seltene Localisation.

2. Retronasale membranöse congenitale partielle Atresie.

3. Den Pat. mit Solitärgranulum specificum (in der Märzsitzung vorgestellt), bei welchem sich nun einige kleine weisse Knötchen um das Granulum zeigen.

Discussion ad 2: Roth macht auf die asymmetrische Wölbung des harten Gaumens aufmerksam, als Beweis dafür, dass sich die Verbildung des Gaumens bei Nasenobstruction erst secundär entwickelt.

ad 3: Fein, Roth und Chiari können auch heute noch nicht der Annahme einer specifisch-tuberculösen Erkrankung des Granulums beipflichten.

Menzel stellt einen nach Killian operirten und geheilten Fall von beiderseitigem Stirnhöhlenempyem vor. Der Fall zeigt, dass es bei perforativen Empyemen der Stirnhöhle bei centraler Lage des Perforationsherdes oft unmöglich ist, festzustellen, von welcher Stirnhöhle aus die Perforation erfolgt ist, zweitens dass in einer Reihe von perforativen Empyemen sich ein Recessus als ursächliches Moment nachweisen lässt und drittens, dass der kosmetische Effect nicht tangirt wird, ob bei der Killian'schen Operation die supraorbitale Spange erhalten bleibt oder nicht.

Discussion: Roth erklärt den letzten Umstand damit, dass in diesem Falle die Knochenspange erst längere Zeit nach der Killian'schen Operation entfernt wurde, nachdem sich schon ein stützendes Narbengewebe gebildet hatte.

Schlemmer stellt drei Fälle aus der Klinik vor: 1. Starke Nachblutung nach einer Scarification des ödematösen Aryknorpels, die das Einführen einer Tamponcanüle erforderte.

2. Stenose in der Höhe des ersten Trachealringes mit fieberhaftem Beginn.

3. Patientin mit operirtem Taucherkropf.

F. Neumann: Halbseitige Larynxexstirpation wegen Carcinom mit plastischem Verschluss. Hanszel.

---

b) Laryngo-Otologische Gesellschaft in München.

Sitzung vom 11. März 1912.

Levinger: 1. Tertiäre Lues der Nase. Fistel am Boden der rechten Keilbeinhöhle, durch die eine Sonde zum Rachen gelangt.

Vor elf Jahren Perforation des harten Gaumens; nach Extraction eines Sequesters durch Plastik geschlossen. Im weiteren Verlauf rechtsseitige Siebbeineiterung mit Perforation der Lamina papyracea. Später rechts Keilbeinhöhleneiterung, die zuerst auf specifische Behandlung heilte, dann aber bei Recidiv erst auf allgemeine und locale Behandlung (breite Aufmeisselung der vorderen Wand) schwand. Vor einigen Wochen wurde, da aus einer am Keilbeinhöhlenboden entdeckten Fistel Eiter kam, um eventuell einen Sequester zu finden, die breite Abmeisselung des Keilbeinhöhlenbodens an dieser Stelle versucht, jedoch kein Sequester gefunden.

2. Doppelseitige Stirnhöhleneiterung mit Perforation des Septum frontale nach Killian operirt.

3. Zur Operation der Hypophysentumoren und zur Freilegung des Sinus cavernosus.

L. findet die submucöse Resection als vorbereitenden Act der Hypophysenoperation zu langwierig, schwierig, für den Pat. anstrengend und die Orientirung erschwerend. Er zieht die einfache Fensterresection vor. Solange die Möglichkeit einer exacten Diagnose in Bezug auf Grösse, Wachsthumsrichtung und Natur des Tumors vor der Operation gegeben ist, ist wohl die einfache endonasale mediale Eröffnung der Sella für die meisten Fälle von Hypophysentumor anzurathen. L. hat aber an der Leiche ein Verfahren ausprobirt, mittels dessen es möglich ist, auch extrasellär liegende Tumoren und für Nachoperationen bei Adenomen, wenn ein Auge blind oder fast blind ist, nach endonasaler oder paranasaler medialer Eröffnung der Sella mit Opferung des betreffenden Auges die ganze Sella und die benachbarte Carotis- und Sinus cavernosus-Gegend breit freizulegen.

Sitzung vom 4. November 1912.

G. Trautmann: 1. Zwei Fälle von Torus palatinus.

Beide Fälle betreffen Frauen in den 30er Jahren. Man versteht unter Torus palatinus einen unter der Schleimhaut des harten Gaumens central gelegenen knöchernen Längswulst von verschieden grosser Ausdehnung, der Veranlassung geben kann, die Diagnose auf Lues oder maligne Neubildung zu stellen. Man hat früher geglaubt, in dieser Anomalie eine Rasseneigenthümlichkeit sehen zu müssen. Aus Körner's Untersuchungen hat sich ergeben, dass dies nicht der Fall ist,

sondern dass der Torus palatinus bei fast allen Völkern vorkommt; nach Körner verdankt die Anomalie ihre Entstehung in der Mehrzahl der Fälle einem postembryonalen abnormen Wachstumsvorgange.

2. 28jährige Pat. mit einer submentalen Dermoidcyste.

Bei der Inspection sieht man nichts weiter als ein sogenanntes Doppelkinn, allerdings in recht ausgedehnter Weise. Palpirt man aber, so lässt sich deutlich ein Tumor von mittlerer Consistenz abgrenzen, der am Zungenbein angeheftet ist und sich bis zur Zungenbasis erstreckt. Therapeutisch kommt nur die operative Entfernung in Betracht, zu der Pat. sich bisher nicht hat entschliessen können.

3. Eine Kinnzahnfistel.

33jährige Pat.; seit einem Jahr in der Mitte des Kinns eine stecknadelknopfgrosse, Schleim secernirende Oeffnung mit Krustenbildung. Wie der Röntgenfilm zeigt, geht die in die Fistel eingeführte Sonde lateral an die Wurzel des linken äusseren unteren Schneidezahns. Zwischen diesem und dem daneben befindlichen cariösen linken unteren Eckzahn befindet sich in der Knochensubstanz eine Zone, die wohl als erkrankt angesehen werden muss.

4. Oberkieferzahncysten.

L. giebt zuerst eine kurze Orientirung über den Unterschied zwischen Follicular- und Wurzelcysten. Die Follicularcysten können enorme Grösse annehmen, die ganze Kieferhöhle verdrängen, die nasale Wand, was bei rhinoskopischer Untersuchung zu sehen ist, den harten Gaumen nach unten, die hintere Wand nach der Flügelgaumengrube, die untere Orbitalwand unter Verdrängung des Bulbus nach oben vorwölben. Der Cysteninhalt besteht meist aus seröser Flüssigkeit, nach erfolgter Infection aus Eiter. Verwechslung mit Kieferhöhleneiterung ist sehr naheliegend. Bei einer Wurzelcyste können die klinischen Verhältnisse die gleichen sein, nur hat man hier seinen Anhaltspunkt am kranken Zahn, während bei einer Follicularcyste meist keine Zähne zu sehen sind, da sie retinirt sind. Mittheilung von drei Fällen, von denen besonders der folgende instructiv ist: 23jährige Frau, bei der seit einem Jahr aus einem Loch am Ende des rechten oberen Alveolarfortsatzes fortgesetzt Eiter quellen soll. Man findet an der Stelle, an der die Alveole des rechten oberen letzten Molaris sein soll, eine fast kleinfingerdicke Oeffnung, aus der Eiter kommt. Mit der Sonde gelangt man nach vorn und oben in eine tiefe Höhle, nach hinten stösst man auf einen knochenharten Körper. Die Höhle reicht von hinten bis zum II. rechten oberen Prämolaris. Probepunction der Oberkieferhöhle negativ. Operation in Morphium-Chloroformnarkose. Nach Aufmeisselung des Proc. alveol. molaris III fliesst in grosser Menge Eiter ab. Mit der Sonde gelangt man in einen grossen Hohlraum, in welchem ein invertirter cariöser Molaris frei liegt, der herausgenommen wird. Die obere Wand der Höhle bildet der Orbitalboden, die hintere Wand eine dünne Knochenschicht über der Fossa spheno-palatina, die mediale Wand eine Knochenlamelle der ganz nach innen comprimirten Kieferhöhle, die untere Wand der harte Gaumen. Es wurde nun mit Hammer und Meissel der ganze Proc. alveolaris von der Fissura spheno-palatina bis zum I. Prämolaris weggenommen, hierauf die äussere Ober-

kieferwand, soweit sie die Knochenwand über der Cyste bildete. Nach Austupfung des Höhleneiters und Entfernung des zerrissenen Cystenbalges wurde mit Meissel, Hammer und Knochenzange so viel vom Höhlenboden, d. h. der laterale Theil des rechten harten Gaumens weggenommen, dass die mediale Wand der Höhle mit diesem in einer Flucht lag. Eine Erleichterung in der Ausräumung der Höhle wurde geschaffen durch die temporäre Resection des maxillaren Ansatzes des Processus zygomaticus. Auf diese Weise war nun die ehemalige Cystenhöhle mit der Mundhöhle in einen gemeinsamen Hohlraum verwandelt. Zufällig konnte L. auch die 54jährige Mutter der Pat. operiren; es handelte sich bei ihr fast um die gleichen Verhältnisse, aber auf der linken Seite. In beiden Fällen hatte es sich um folliculäre Cysten gehandelt. Für alle diese Fälle gilt therapeutisch der Grundsatz: Breite Eröffnung bis zur Umwandlung in eine nur einseitig begrenzte flache Mulde, also dauernde Freilegung der Höhleninnenwand.

Neumayer: Demonstration eines Falles von Bronchostenose.

42jähr. Pat. Bedeutende ringförmige Einengung des Lumens des rechten Bronchus, so dass ein tieferes Einführen des bronchoskopischen Rohrs nicht möglich ist. Die Contouren der Stenose sind glatt, das Gewebe dortselbst von blasser Farbe und narbiger Beschaffenheit. Wassermann +. Allgemeinbehandlung beeinflusste die Stenose nur wenig; bei körperlicher Anstrengung bestand Stridor fort. Bougirungen unter Leitung des Bronchoskops brachte erhebliche Besserung.

Sitzung vom 16. December 1912.

F. Schäfer: Ueber eine Lupenprismenbrille.

Die nach Schäfer's Angabe construirte Brille ermöglicht das binoculäre Sehen noch in enge Kanäle, wie Nase und Ohr. Als Beleuchtung wurde der gewöhnliche Reflector angewandt, nur versehen mit einem längsovalen Loch, durch das die beiden Objective hindurchsahen. Am Laryngostroboskop wurde das Instrument bei Stimmbandschwingungen demonstrirt.

Sitzung vom 23. Februar 1913.

Trautmann: 1. Kurzer Bericht über den günstigen Einfluss des Zeller'schen Krebsmittels bei einem Fall von inoperabelem Oberkiefercarcinom.

70jährige Patientin; es bestand völlige Kiefersperre, die Wange war bereits ergriffen. T. bestrich einen Gazetampon mit der Pasta — einer Arsenik-Zinnoberpaste — legte ihn zwischen Wangenschleimhaut und Oberkiefer und liess ihn 24 Stunden liegen. Dieselbe Procedur wiederholte er nach 14 Tagen. Jedesmal entstand eine intensive Reaction in Form hochentzündlicher Erscheinungen. Da — trotz Weiterschreitens der Kachexie — insofern ein günstiger Einfluss zu constatiren ist, als die Geschwüre sich gereinigt haben und zum Theil vernarbt sind, viele der ausgekratzten Stellen sich mit frischer Schleimhaut überzogen haben, so

möchte T. in völlig aussichtslosen inoperablen Fällen, noch dazu bei vorgeschrittenem Alter, zu einem Versuch raten.

2. Fall von Lupus des Gaumens, behandelt mit der Pfannenstill'schen Methode.

In dem vorliegenden Fall musste angenommen werden, dass es sich um primären oder vielmehr solitären Lupus vulgaris des Gaumens und Rachens handelte. Solange die Pat. sich täglich vorstellen konnte, hat T. mit einem von einer Krause-schen Pincette gehaltenen und in H_2O_2 eingetauchten Wattebausch Pharynxulcus, vorderen und hinteren weichen Gaumen, Nasenrachenraum und Choanen tüchtig bis zur intensiven Schaumbildung eingerieben und gleichzeitig Sol. natr. jodati $^{25}/_{150}$ täglich 6 mal 1 Kaffeelöffel verordnet. Als später die Pat. nach Hause fuhr und sich nur alle 14 Tage vorstellen konnte, wurden neben der Jodnatriummedikation als Ersatz des H_2O_2 täglich 6 Pergenoltabletten eingenommen. Schon nach 14 Tagen heilte das Pharynxulcus, nach 4 Monaten war auch nicht eine Spur einer Erkrankung mehr sichtbar.

3. Lymphadenitis cervicalis ausgehend von primärer Tonsillentuberculose. Erschienen Münchener med. Wochenschr. Ref. Centralbl. 1913. S. 586.

4. Demonstration einer in Stirnhöhlenkatheterform gebogenen Fasszange für Drain oder Gazestreifen. Zur Verwendung bei der Killian'schen Radicaloperation.

Nach Vollendung der Kilian'schen Radicaloperation macht es immer Schwierigkeiten, von der Stirnhöhle aus einen Gummidrain oder Gazestreifen beim correspondirenden Nasenloch bequem herauszuleiten. T. hat bei Frohnhäuser (München) eine schlanke Fasszange in der Krümmung der üblichen Stirnhöhlenkatheter anfertigen lassen, mit welcher man ausgezeichnet zurecht kommt.

Neumayer demonstriert einen Patienten mit künstlichem Kehlkopf.

Pat. wurde 1910 wegen Carcinom des linken Stimmbandes laryngofissurirt. 11 Monate später locales Recidiv; Pat. entschloss sich erst nach weiteren 7 Monaten zur Operation. Es wurde Totalexstirpation gemacht. Er trägt jetzt seit 4 Monaten eine Gluck'sche Sprechcanüle, die ein sehr deutliches und auf eine Entfernung von 10—15 m noch gut vernehmliches Sprechen ermöglicht. Das der Canüle angefügte Ansatzrohr bringt Pat. beim Sprechen in die Mundhöhle, da die räumlichen Verhältnisse der Nase eine Einführung des Ansatzrohrs durch den unteren Nasengang in den Rachen nicht gestatten.

Nadoleczny: Fall von Ecchondrose am rechten Aryknorpel.

Bei dem 20jährigen Pat., dessen Anamnese nichts Besonderes bietet und der wegen einer Pharyngitis in Behandlung kam, fand sich am rechten Aryknorpel eine weissliche Leiste, die am medialen Rand von vorn nach hinten zog. Die geradlinige Kante dieser Leiste sprang vor dem leicht gebogenen Innenrand etwas vor. Die Sondirung ergab einen knorpelähnlichen Widerstand. Bei der Phonation keinerlei Störung. Die Leiste, offenbar ein mit ganz dünner Schleimhautschicht überzogener Knorpelauswuchs, war am besten bei der Respiration zu sehen.

Hecht: Vereiterte folliculäre Oberkiefercyste mit Zahn in deren Dach.

46jähr. Pat. In der Gegend des fehlenden III. Molaris links oben sass am Uebergang auf die Wangenschleimhaut eine ganz feine Fistel, aus der fortwährend Eiter quoll. Röntgenphotographie zeigt die Gegend der linken Kieferhöhle getrübt mit einem scharfen Schatten im lateralen Teil der Kieferhöhle (Cystenwand) und aussen oben, unter dem Orbitaldach, im Dach der Cyste einen Zahn. Oben lateralwärts von der Trübung, die wohl der vereiterten Cyste entsprach, zeigt sich eine noch etwa halbmondförmige, etwas hellere Partie, die vielleicht den restirenden Raum der Kieferhöhle darstellt. Radicaloperation nach Denker bestätigte die Diagnose, dass es sich um vereiterte folliculäre Oberkiefercyste mit Zahn in der orbitalen Bucht handelte.

Grünwald: Es ist nicht angängig, Radicular- und Follicularcysten als gleichartig zu betrachten. Für die ersteren hat Partsch das übrigens schon lange vorher von Billroth verwendete Verfahren angegeben; für letztere passt die Methode v. Bramann's. Im Uebrigen ist es zweckmässig, sich nicht unbedingt auf ein bestimmtes Verfahren festzulegen, sondern je nach den Umständen zu operiren: bei Radicularcysten genügt dauernde Freilegung, bei folliculären ist totale Ausrottung der Wandverkleidung erforderlich. Jedenfalls braucht die von Hecht in Uebereinstimmung mit Präcedenzfällen vorgenommene Exstirpation der Cyste mit sofortigem Wiederverschluss der Wunde den Vergleich im Heilungsresultat mit den anderen Verfahren nicht zu scheuen; der Erfolg ist einwandfrei.

Hecht berichtet über einen 58jährigen Patienten, bei dem im Verlaufe der Nachbehandlung einer operirten doppelseitigen polypösen Siebbeinentzündung eigenartige apoplectiforme Erscheinungen auftraten, die rasch wieder vorübergingen.

H. meint, es sei möglich, dass es sich nur um zufälliges Zusammentreffen handelte, es sei aber auch nicht von der Hand zu weisen, dass möglicherweise die Suprareninapplication reflectorisch eine endocranielle Ischämie auslöste. Jedenfalls sollte uns der Fall als Warnung dienen, mit der Anwendung von Nebennierenpräparaten bei älteren Personen, zumal Arteriosklerotikern, recht vorsichtig zu sein.

Nadoleczny: Fall von Verwachsung der hinteren Gaumenbögen mit der hinteren Rachenwand.

Es handelt sich um die Frage, ob eine luetische oder congenitale Veränderung vorliegt.

Sitzung vom 7. April 1913.

Ahrens a. G.: Gaumendehnung, Zahnregulirung und Nasenathmung.

Vortragender verweist einleitend auf den Unterschied der früheren Zahnregulirungsmethoden gegenüber den heutigen Kieferdehnungen. Er geht dann näher auf die Möglichkeit ein, die Nasenathmung bei hohem Gaumen nach dem



Vorschlag von Schwedes durch Kieferdehnung günstig zu beeinflussen und demonstrirt an der Hand von Gipsmodellen eine Anzahl derartiger Fälle, bei welchen sich durch Dehnung der Kiefer eine normale Wölbung des Gaumens hat herstellen lassen. Im Anschluss daran zeigt er das Anlegen und die Wirkung der gebräuchlichsten Regulirungsapparate an einem Schädel. Ferner bringt er eine Reihe von farbigen Photographieen aus dem Gebiet der Mundkrankheiten.

Grünwald: Positive Resultate der Gaumendehnung für die Nasenathmung sind, wenn auch bisher in geringer Anzahl, so doch mehrfach bekannt; ebenso aber auch im Sinne der Streckung verkrümmter Septen (Sturmann, Peyer). Eine Wirkung auf das ganze Obergesicht, eventuell auch auf die Schädelbasis zu controliren, wird die nächste Aufgabe sorgfältiger Untersuchung durch Messungen und mit Hasselwander's Röntgenstereoskop sein. Die Knochenveränderungen im Skelet von Apposition an der entlasteten (gezogenen) und Resorption an den gedrückten Stellen hat bereits Sandstedt festgestellt. Dass Rhachitis ein häufiges Causalmoment der Entstehung des hohen Gaumens bildet, ist sicher; die Behandlung darf also jedenfalls nicht beginnen, bevor diese Anomalie ausgeheilt ist. Im Uebrigen soll sie so zeitig wie möglich einsetzen — Landsberger bezeichnet das 5. Jahr als untere Grenze — und braucht sich vielleicht nicht einmal, wie dieser Autor will, an die Verschlusszeit der Gaumennaht als Höchstgrenze zu halten; die Plasticität des Knochens (Volkmann) wird vielleicht auch Einwirkungen auf das schon reife Skelet noch zulassen. Jeder Fall mit skeletärer Nasenenge sollte (eventuell nach fruchtloser Beseitigung nasaler bzw. pharyngealer Hindernisse) der Dehnung zugeführt werden. Allerdings dürfen blosse Bissanomalien (offener Biss, Prognathie, Progenie etc.) an sich nicht mit den Erscheinungen und Folgen der Hipsistaphylie verwechselt werden: jene wirken nur für die Sprache schädlich, diese für die Athmung. Nicht selten allerdings trifft man beide vereinigt. Im Uebrigen ist Mundathmung an sich noch nicht pathologisch, sie wird bei gleichzeitig functionirender Nasenathmung scheinbar, d. h. in Gestalt offen ruhenden Mundes sehr häufig bei Säuglingen (Honsell), aber auch sonst (Nadoleczny), also nur habituell angetroffen. Ein Zusammentreffen oder gar eine causale Bedeutung der Hypsistaphylie für Variationen der Nebenhöhlenbildung u. dgl. kann bislang durch Thatsachen nicht belegt werden; wie weit der Schädelgrund an der Leptorhinie theilnimmt, wissen wir auch nicht. All dies, soweit es nicht (Nebenhöhlen) an sich anders bedingt ist, zu controliren, ist wiederum Aufgabe neuer Forschungen. Jedenfalls gibt die schon von Visal geahnte und von Walcher experimentell erwiesene Beeinflussbarkeit der kindlichen Kopfform Raum für neue Gedankenreihen, die sich hier anknüpfen lassen!

Nadoleczny: Die Bissanomalien sind häufig hereditär und kommen besonders gehäuft bei Schwachsinnigen vor (über 60 pCt.). Sie verursachen eine Anzahl von Sprachfehlern (verschiedene Arten des Sigmatismus) und müssen bisweilen vor deren Behandlung beseitigt werden (offener Biss). Kinder mit starker Prognathie oder offenem Biss athmen oft mit offenem Mund durch die Nase und werden daher zu Unrecht adenotomirt. Die Nasenathmungsbehinderung scheint in

den seltensten Fällen das Primäre und die Kiefervorbildung das Secundäre zu sein. Meist ist die Nase sogar frei oder gering entwickelte Rachenmandeln sind nachweisbar, aber bedeutungslos. Besteht aber wirklich Mundathmung (wegen zu enger Nase), so wird eine frühzeitige Regulirung (am Milchgebiss) die Kinder vor den Gefahren dieser falschen Athmung rechtzeitig schützen können.

Sitzung vom 5. Mai 1913.

Hecht demonstrirt eine 25jährige Patientin (mit Röntgenbildern): Ethmoiditis polyposa dextra, circumscripte Auftreibungen am rechten Stirnbein, sowie starke Protrusio bulbi (letztere in Folge eines abgelaufenen Processes in der früheren Jugend).

Wassermann negativ, jedoch der Röntgenbefund derart typisch, dass die Diagnose Lues, wahrscheinlich hereditaria, gesichert ist.

Salzer a. G. berichtet über den Augenbefund. Das linke Auge ist stark nach vorn und unten und etwas nach innen verdrängt. Die Röntgenaufnahmen erklären ohne Weiteres die Ursache des Exophthalmus; weniger einfach ist die Entscheidung, um welche Art von Tumor es sich handelt, um das Product eines osteomyelitischen Processes, Cyste, eingeheilten Sequester oder entzündliche Knochengeschwulst.

Trautmann weist auf die Häufigkeit solcher Fälle hin. Es handelt sich um irritative, meist aber um gummöse Processe, circumscripte oder infiltrative. Beim Ausgangspunkt der Syphilis von den Nebenhöhlen der Nase müssen wir auch an die primäre Erkrankung (nicht primäre Lues) von deren Schleimhaut denken, von der aus der Process auf oder durch die Knochen geht, zum Beispiel von der Stirnhöhle in die Orbita etc. Was die Therapie anbelangt, so haben wir hinsichtlich der Salvarsananwendung bei diesen Processen die gleichen Contraindicationen zu beachten wie bei Lues cerebralis oder Meningitis und T. stellt bei der Behandlung der luetischen Erkrankungen des Schädelknochens und der Nasennebenhöhlen folgende Grundsätze auf: Nachweisbare Knochensequester sind zuerst operativ zu entfernen. Dann ist zur milden Abtötung der Spirochäten eine specifische Behandlung mit Hg (Schmiercur besser wie Spritzcur) auszuführen. Erst dann ist eine intravenöse Salvarsaninjection bis höchstens 0,3—0,4 (Neosalvarsan Dos. III—IV) zu machen und die ganze Behandlung unter Controle des Blutbefundes in entsprechenden Zwischenräumen zu wiederholen.

Ahrens a. G.: Vortragender zeigt eine Anzahl von Röntgenaufnahmen von Kiefercysten. Besonders interessant ist eine sehr ausgedehnte multiloculäre Unterkiefercyste bei einem 10jährigen Mädchen, ausgehend von den im Kiefer liegenden bleibenden Zähnen. Diese sind durch die Cyste völlig aus ihrer Lage und sehr weit nach unten verdrängt. Sie wurden bei der Operation absichtlich nicht entfernt. Sie richteten sich, wie die Röntgenaufnahmen zeigen, allmählich wieder zu ihrer früheren Stellung auf und kamen in normaler Weise zum Durch-

bruch. Dagegen liess sich bei einer neuen Cyste derselben Seite der zweite bleibende Molar nicht erhalten. Er folgte beim Entfernen des Cystensackes spontan mit.

Nadoleczny: Zur Kenntniss der Diplophonie.

N. hat die Erscheinungen bei einer Sopranistin studirt. Pat. hatte trotz starker Indisposition 10mal hintereinander eine Operettenpartie gesungen und zwar dann schliesslich im II. Act vollkommen stimmlos geworden. Nach einiger Zeit gelang es ihr wieder ein wenig zu singen. Die Mittellage e^1 bis g^1 war schlecht, dann später liess die Höhe nach. Immer gelang ihr noch das Einsingen im Forte, dann aber traten Doppeltöne auf. Als sie in meine Behandlung kam, stellte ich unter anderem folgendes fest: Umfang c bis c^3, Bruststimme c bis e^1, Mittelstimme e^1 bis d^2, Kopfstimme e^2 bis c^3. Konsonant-Vocalprobe normal, Druckprobe ergab starkes und langsam corrigirbares Detoniren nach oben. Deutlicher Registerbruch bei d^2 e^3 ins Falsett (Piano). Detoniren im Piano bei allen Tönen, ausgleichbar zunächst bis g^1 a^1. Vorher schon Doppeltöne ab e^1, fis^1 nach Ausgleich ab gis^1 a^1, am stärksten bei c^2, d^2, e^2. Später gelang der Ausgleich bis c^2 mit Druck und pulsirendem Gleichstrom. An der linken Stimmlippe im mittleren Drittel war eine Verdickung von wechselnder Ausdehnung. Durch sie wurde die Glottis in zwei ungleiche Hälften getheilt, und zwar je nach der Spannung in verschieden grosse Theile. Bei fis^1 g^1 zum Beispiel erklang eine Sext, bei a^1 h^1 eine Quinte, bei c^2 d^2 (mitunter schon bei b^1 h^1) eine Quart, bei es^2 e^2 eine Terz (auch schon bei des^2 d^2), bisweilen bei dis^2 eine Secunde, ab f^2 waren die Töne gewöhnlich rein, dann war der hintere Theil der Glottis ganz geschlossen und nur der vordere diente der Klangbildung. Dann musste eine Theilung der Glottis bestehen im Verhältniss von 5 : 3 und 3 : 2, am Anfang der Mittellage von 4 : 3 (Quart) in deren Mitte und 5 : 3, selten 9 : 8 (Terz, Secunde) am oberen Ende. Eine solche Theilung konnte auch laryngoskopisch schätzungsweise festgestellt werden.

Levinger: Gesichtsschutzvorrichtung aus Papier.

Sitzung vom 10. November 1913.

Ahrens a. G.: Ueber latente Zahnerkrankungen in Beziehung zu Nasenkrankheiten.

Vortragender versteht unter latenten Zahnerkrankungen Affectionen, die von scheinbar völlig gesunden oder auch anscheinend gut gefüllten Zähnen ausgehen. Er bespricht Pulpitiden in Folge von tief versteckten cariösen Höhlen oder hervorgerufen durch Abnutzung der Zähne, oder durch Neubildungen (Dentikel) der Pulpa. Ferner auch Pulpitiden in Folge von mangelhaft präparirten oder der Pulpa zu nahe liegenden Füllungen. Periostitiden in Folge von zu hohen Füllungen, von einseitiger Belastung der Zähne oder von mangelhafter Wurzelfüllung. Die Erscheinungen unbemerkt gebliebener Granulome an der Wurzelspitze mit ihren Folgezuständen: Cysten, Abscesse und Fisteln, die dann in Beziehungen zu Nachbarhöhlen, Antrum und Nase und zum Markraum treten können. Ferner

bespricht Vortragender noch die Erscheinungen, die von retinirten Zähnen, namentlich von Weisheitszähnen, hervorgerufen werden können, und weist endlich noch darauf hin, dass eventuell durch erkrankte Zähne auch eine Infection mit Tuberculoseerregern eintreten kann.

v. Heuss a. G.: Beziehungen zwischen Augen- und Zahnerkrankungen.

Auf Grund eines von ihm beobachteten Falles kommt Vortragender zu dem Ergebniss, dass gerade in ätiologisch dunklen Fällen von Opticuserkrankungen auch dem Zustand der Zähne, insbesondere der Prämolaren und Eckzähne der gleichen Seite besondere Aufmerksamkeit zuzuwenden ist.

Grünwald: Einwandfreie Fälle von dental bedingten Augenerkrankungen sind überhaupt nicht häufig. Um so nothwendiger ist es, die Eventualität zu kennen und, nach sorgsamster und kritischer Erwägung in jedem Einzelfall, auch nur beim Zugeständniss der Möglichkeit ätiologischer Bedeutung einer Zahnerkrankung gegen diese vorzugehen; besser jedenfalls, als aus übertriebenem Skepticismus ein Auge zu Grunde gehen zu lassen.

Die Gefahr unrichtiger Beurtheilung der Zusammenhänge liegt am Nächsten bei Latenz der Zahnerkrankung, deren schwere Erkennbarkeit zunächst schon verhindert, dass die Zähne überhaupt in Frage kommen; ferner aber auch, dass ihre Erkrankung erkannt wird. Die von Herrn Ahrens dafür mitgetheilten Symptome sind leider nicht Gesammtgut aller Zahnärzte, geschweige denn der Nichtfachmänner: die sämmtlichen von mir hier als Ursache der Persistenz hartnäckiger Kieferhöhlenkatarrhe vorgezeigten Zähne waren von zahnärztlicher Seite als gesund, mindestens als unschuldig bezeichnet worden.

Kritik tut hier in jeder Beziehung Noth: die anscheinend als Infectionsträger gefährlichsten Wurzelgranulome können ganz unschuldig sein, wie in je einem Fall von S. Killian und mir, wo sie in leere und dauernd gesund bleibende Kieferhöhlen hineinragten. Nicht jeder kranke Zahn ist Ursache bestehender Beschwerden, z. B. der Neuralgien, ebensowenig wie jede in solchen Fällen auffindbare Nebenhöhlenerkrankung. Die Prognose ist speciell bei Neuralgien mit äusserster Zurückhaltung, die ätiologische Diagnose erst ex post zu stellen. Retention allein ist gewiss selten, aber nicht immer unschuldig an Neuralgie.

Eine stricte Unterscheidung (fötider) dentaler Kieferhöhleneiterungen von nicht dentalen kann nicht getroffen werden. Auch bei Anaerobeninfection kann in letzteren Fällen das Bestehen von Complicationen eine Persistenz der fötiden Eiterung trotz entlastender Ausspülung bedingen.

Sitzung vom 15. December 1913.

Hecht demonstrirt einen 57jährigen Pat. mit inoperablem Carcinom des Hypopharynx, das halbmondförmig den Larynx umgriff, beiderseits die Sinus pyriformes ausfüllte, so dass Pat. auch Flüssigkeiten nur mit Mühe schlucken konnte. Beiderseits am Halse Drüsenpakete. Radiumbehandlung.



Täglich bis maximal zwei Stunden intrapharyngeal 50 mg Radiumbromid mit wechselnder Applicationsstelle und jeweils entsprechend angefertigten Radiumträgern, während Nachts eine gleiche Menge Radium ebenfalls mit wechselnder Applicationsstelle aussen auf die Drüsenpakete aufgelegt wurde. Pat. wurde auf diese Weise drei Wochen behandelt und erhielt im Ganzen in 18 Sitzungen 1584 mg-Stunden intrapharyngeal und 6100 mg-Stunden aussen. Nach jeder Sitzung begann der Tumor an der bestrahlten Stelle zu schrumpfen und nach und nach wurde der Hypopharynx freier, so dass Pat. bisher vor der Anlegung einer Magenfistel bewahrt bleiben konnte.

Daran knüpft Vortr. Erörterungen über die Bestrahlung überhaupt.

Oberndorfer spricht über den histologischen Befund der Reste der dem Tumor entnommenen bestrahlten Stückchen. Unter der Bestrahlung war histologisch eine grosse Veränderung in dem Tumor vor sich gegangen.

(Auszug aus dem jetzt erschienenen officiellen Sitzungsprotokoll.)

Hecht.

Für die Redaction verantwortlich Prof. Dr. G. Finder, Charlottenburg, Augsburger Str. 38.
Druck von L. Schumacher, Berlin N. 4.

Internationales Centralblatt

für

Laryngologie, Rhinologie

und verwandte Wissenschaften.

Jahrgang XXXI. Berlin, Juni. 1915. No. 6.

I. Erklärung.

In den „Times" vom 12. v. M. findet sich ein offener Brief Sir Felix Semon's, der folgendermaassen lautet:

To the Editor of the Times.

Sir.—For many years I believed in the possibility of a better understanding between this country and Germany, and it was a most bitter disappointment to me when the great crash came last year. Even then I hoped that it would suffice for a naturalized British citizen of German extraction loyally to do his duty by his adopted country without making any public expression of his faith. The inhuman methods of German warfare, however, have often, and of late with ever increasing force, induced me to think that it would be right for a German by birth to publicly express his detestation of that policy. What has hitherto deterred me from doing so has been the fear that such a statement might be misconstrued as a desire to personally court favour. But now that Sir Arthur Pinero in the letter published in „The Times" of to-day has pointed out that an attitude of continued silence might be interpreted as „sitting on the gate", I beg to say that I emphatically abhor the barbarous methods, one and all, employed by Germany.

Yours obediently,

Felix Semon.

Rignalls, Great Missenden, May 11.

Als Sir Felix Semon, sicherlich irregeleitet durch die lügenhaften Berichte der deutschfeindlichen Presse, diesen Brief schrieb, in dem er gegen

das Land seiner Geburt öffentlich Stellung nimmt, musste er sich dessen bewusst sein, dass er damit seinen deutschen Freunden und Fachgenossen einen aufrichtigen Schmerz und eine bittere Enttäuschung bereitete. Klug und weitschauend wie er ist, war er sich gewiss auch nicht einen Augenblick über die Consequenzen im unklaren, die sich für sein ferneres Verhältniss zu allem ergeben mussten, was ihn mit dem alten Vaterlande verknüpfte. Er konnte auch daran nicht zweifeln, dass dieselben Consequenzen auch zutreffen würden für sein Verhältniss zu diesem Centralblatt, das er begründet, während eines Vierteljahrhunderts geleitet und zur Blüte gebracht hat und das zur Erinnerung daran noch heute seinen Namen trägt. Denn wenn dieses Blatt auch ein internationales ist, bestimmt die Ergebnisse der wissenschaftlichen Arbeit auf dem gesammten Gebiete unserer Disciplin den Fachgenossen aller Länder zu übermitteln, und wenn es diesen internationalen Charakter auch stets sorgfältig gewahrt hat, so besteht doch die Tatsache, dass es in deutscher Sprache und in der Hauptstadt des Deutschen Reiches erscheint.

Mit dieser Tatsache halten Herausgeber und Verleger, die stolz darauf sind, Deutsche zu sein, es ferner für unvereinbar, dass an der Spitze des Blattes der Name eines Mannes steht, der in einer öffentlichen Erklärung gegen ihr Vaterland Partei ergriffen hat und so sehen sie sich zu ihrem lebhaften Bedauern und unbeschadet ihrer dankbaren Anerkennung für Semon's Verdienste um dieses Blatt zu der Erklärung veranlasst, dass der Name Semon im Titel des Internationalen Centralblatts für Laryngologie jetzt fortfallen wird.

Redaction und Verlag
des Internationalen Centralblatts für Laryngologie.

Prof. Dr. G. Finder. August Hirschwald.

II. Referate.

a) Allgemeines, äusserer Hals, Medicamente.

1) **Schröder. XVI. Jahresbericht der neuen Heilanstalt für Lungenkranke zu Schömberg, Oberamt Neuenburg, nebst Bemerkungen über die Unterscheidung activer und inactiver Tuberculoseformen der Lungen.** *Med. Corresp.-Blatt d. Württemb. ärztl. Landesvereins. Bd. 16. 1915.*

Aus dem Bericht ist hervorzuheben, dass von uns interessirenden Complicationen zur Beobachtung gelangten: einmal Mundschleimhaut- und einmal Rachentuberculose. Von 51 Larynxtuberculosen wurden 22 geheilt, 14 gebessert, 9 waren gleichgeblieben und 6 verschlechtert.

SEIFERT.

2) **C. F. Noeggerath** (Freiburg i. Br.). **Beobachtungen aus der Freiburger Kinderpraxis.** *Deutsche med. Wochenschr. No. 10. S. 275. 1915.*

Von den Ausführungen des Verf.'s interessiren den Laryngologen die folgenden:

Verf. konnte an seinem Material die Pässler'sche Ansicht von der überragenden pathogenetischen Bedeutung der Wundlücken in Mund und Rachen für die Entstehung von Nierenerkrankung und Rheumatosen nicht bestätigen. Vielmehr fanden sich an vielen Hunderten von Kindern mit zum Theil durch Zahncaries völlig verwüsteten Gebissen, mit vielfach daneben noch grossen zerklüfteten Tonsillen und Rachenmandelvergrösserungen kein einziger Fall von Nierenerkrankung (abgesehen von der nicht ganz seltenen orthotischen Albuminurie) und von den Rheumatosen wurde nur eine Chorea gesehen. Verf. leugnet nicht, dass Rheumatosen einschl. Veitstanz und Endopericarditis sehr hänfig im Anschluss an Angina auftreten oder recidiviren. Das war auch in Freiburg der Fall. Es muss aber offenbar noch etwas Drittes hinzukommen, denn sonst müssten diese Krankheiten bei dem in Freiburg gewöhnlichen Aussehen der Mund- und Rachenorgane und den gerade in Freiburg häufigen und heftigen grippösen Erkrankungen sehr häufig sein. Besonders häufig sind in Freiburg und zwar bei Kindern aller Altersstufen acute Kehlkopfstenosen. Es handelt sich dabei um echten diphtherischen Kehlkopfcroup, um Pseudocroup und um atypischen Pseudocroup (Filatow). Betreffs der Abgrenzung der letzteren Form gegen die ersteren und die in Betracht kommenden ätiologischen Factoren muss auf das Original verwiesen werden.

R. HOFFMANN.

3) **Holger Mygind. Die häufigsten otogenen Halsabscesse.** *Arch. f. Ohrenheilk. S. 269. 1914.*

Die wichtigsten Ergebnisse, zu denen Verf. gelangt, sind folgende: Die otogenen Halsabscesse sind eine nicht seltene Complication der Osteitis des Proc. mastoideus; sie haben ihren Sitz sämmtlich in der Nähe des Proc. mastoideus. Der Abscess sitzt entweder innerhalb des tiefen Fascienblattes des M. sternocleidomastoideus (Abscessus regionis sterno-cleidomastoideae profundae, Bezold's Abscess) oder innerhalb der Fascienscheide des Muskels (Absc. musc. sternocl.).

Sehr selten entsteht die Perforation der Corticalis an der lateralen Seite der Spitze des Proc. mastoid., da, wo die Spitze mit den Sehnenbündeln des Musc. sternocl. und der damit verschmolzenen Periostschicht bekleidet ist: Absc. reg. sternocleid. superficialis. Der Absc. reg. sternocleid. profundae hat grosse Neigung, sich in die Regio lateralis colli auszubreiten; es entwickelt sich dann ein Absc. reg. lateralis colli, der das Krankheitsbild völlig beherrschen kann. Er kann aber auch durch eine Drüseneiterung der Region hervorgerufen werden. FINDER.

4) **Friedrich Schmiedeck. Ueber einen Fall von Hygroma colli congenitum cystoides.** *Inaug.-Diss. Halle 1914.*

Angeborene mannskopfgrosse Halsgeschwulst bei einem neugeborenen weiblichen Kinde. Operation. Am nächsten Tage Exitus. Es handelte sich um einen mehrkammerigen cystischen Tumor, der, wie bei der Operation klar zu Tage trat, von den tiefen Halslymphgefässen ausging. Verf. verwirft für diese Geschwülste die Bezeichnung „Hygrome“ und schlägt vor, sie nach Ziegler u. a.: „Lymphangioma colli congenitum cystoides“ zu nennen. FINDER.

5) **De Bersaques** und **De Waele. Ueber die Vortheile der Anwendung antiinfectiöser Sera auf buccalem Wege. (Sur les avantages des sérums antiinfectieux par la bouche.)** *Académie royale de Belgique. 29. November 1913.*

Verff. haben auf buccalem Wege angewandt: Antipneumokokkenserum und Antistreptokokkenserum. Die Erfolge waren zufriedenstellende, die Wirkung eine sehr schnelle. Die Erfahrungen sind jedoch noch nicht zahlreich genug, um definitive Schlüsse zu erlauben. PARMENTIER.

6) **Clement F. Theisen** und **Nelson K. Fromm. Die Anwendung des Normal-Pferdeserums bei Blutungen nach Hals- und Nasenoperationen. (Normal horse serum in hemorrhage from nose and throat operations.)** *New York medical journal. 31. October 1914.*

Verff. berichten genauer über acht Fälle. Es bestand in allen die begründete Vermuthung, dass eine ausgesprochene Tendenz zu Blutungen vorhanden war, was durch die Anamnese bestätigt wurde, und in vier Fällen bestand zweifellos Hämophilie. In den acht Fällen trat durchschnittlich die Gerinnung des Blutes vor der Seruminjection nach 5,18 Minuten ein und nach der Injection in 4,12 Minuten. Verff. rathen, die Seruminjectionen stets dann zu machen, wenn eine Tonsillectomie bei einem Individuum gemacht werden muss, das zu Blutungen neigt oder hämophil ist. Die Gefahr der Anaphylaxie ist gleich Null, wenn — wie in den berichteten Fällen — nur eine Injection gemacht wird. Wenn auch das Mittel durchaus nicht unfehlbar ist, so betrachten es Verff. doch als eine sehr werthvolle Bereicherung unserer Methoden zur Blutstillung. EMIL MAYER.

7) **Johannes Zange. Ueber die Werthung des Abderhalden'schen Dialysirverfahrens bei intracraniellen Complicationen entzündlicher Ohr- und Nasenerkrankungen.** *Arch. f. Ohrenheilk. Bd. 93. 1914.*

Das Abderhalden'sche Verfahren scheint berufen, uns auch in der Diagnose und Prognose intracranieller Ohr- und Nasencomplicationen weiter zu

bringen. Es wird voraussichtlich bei der Erkennung subduraler Entzündungsherde, bei der Diagnose des Hirnabscesses, wichtige Fingerzeige geben können und uns auch über den Umfang und die Dauer der Hirnbetheiligung im Verlaufe einer Meningitis usw. Aufschluss geben können. Das wird aber alles nur möglich sein bei engster Anlehnung an das klinische Bild und in Verbindung mit einer gleichzeitigen exacten Untersuchung des Liquor cerebrospinalis in cytologischer und biochemischer Beziehung. — Um hier gleichmässige und sowohl untereinander wie mit dem Ergebniss anderer Kliniken vergleichbare Resultate besonders hinsichtlich des Liquordruckes zu erhalten, ist dringend zu rathen, dass überall der gleiche Punctionsapparat benutzt wird. Es empfiehlt sich besonders der Reichmann'sche. Denn eine exacte Liquordruckbestimmung wird, wie oben angedeutet, wahrscheinlich bei der Diagnose subduraler Entzündungen von grosser Bedeutung werden.

FINDER.

8) **Gustav Spiess** und **Adolf Feldt** (Frankfurt a. M.). **Ueber die Wirkung von Aurocantan und strahlender Energie auf den tuberculösen Organismus.** *Berliner klin. Wochenschr. No. 15. S. 365. 1915.*

Sehr interessante Ausführungen über die biochemische Wirkung der Metalle, insbesondere des Autocantans und der kurzwelligen Strahlen des elektromagnetischen Spectrums (Ultraviolett, Röntgen, Radium). Bezüglich der Details sei auf das Original verwiesen.

R. HOFFMANN.

9) **Vallon** (Paris). **Uebermässiger Cocaingenuss.** *Berliner klin. Wochenschr. No. 21. S. 1000. 1914.*

Uebermässiger Cocaingenuss führt zu Störungen der Gehirnfunction, die zu wahren Psychosen werden können. Anfangs Illusionen und Hallucinationen aller Sinnesorgane, der allgemeinen Sensibilität, des Gesichts, des Gehörs, selten des Geschmacks und des Geruchs. Dazu kommen Delirien, besonders Verfolgungsdelirien oder Eifersuchtsgedanken. Verlauf der Psychose langsam, subacut oder acut. Die Patienten zeigen rasch sehr heftige Reactionen und sind somit sehr gefährlich.

R. HOFFMANN.

10) **Ludwig Keller. Zur Casuistik der Vergiftungen mit Essigsäure und Calciumcarbid.** *Inaug.-Diss. Würzburg 1914.*

Bericht über zwei Fälle aus der Seifert'schen Poliklinik.

Der erste Fall betrifft eine Vergiftung mit Essigsäure. Patient trat einen Tag nach dem Trinken der Säure in Behandlung mit Stridor und Unmöglichkeit zu schlucken. Weder an Zunge noch Wangenschleimhaut eine Verätzung sichtbar; die Aetzschorfe begannen erst am Rachenring und waren von rein weisser Farbe. Die aryepiglottischen Falten und Aryknorpel zeigten nur entzündliches Oedem, die innere Wand des Larynx und die Schleimhäute des Sinus pyriformis dagegen die weissen Schorfe. Bemerkenswerth war die geradezu momentan eintretende günstige Wirkung einer 10proc. Cocain-Antipyrinlösung, die schon nach wenigen Minuten das Schlucken von Flüssigkeit ermöglichte. Nach 8 Tagen völlige Heilung.

Der zweite Fall betraf eine Verätzung mit Calciumcarbid, wie sie in ihrer Art noch nicht beschrieben worden ist. Ein $2^1/_2$jähriger Knabe fiel in eine Grube, welche zur Ansammlung von Calciumcarbidschlamm diente. Verätzung der Kopfhaut und der Lippen; starke Stenoseerscheinungen, so dass schon Tracheotomie vorbereitet wurde. Die Erscheinungen gingen jedoch zurück und es blieb nur Heiserkeit und eine sich von Zeit zu Zeit einstellende Athemnoth; beim Trinken von Flüssigkeit langdauernde Hustenanfälle. Als das Kind neun Tage nach dem Unfall in die Poliklinik kam, bestand lauter inspiratorischer Stridor. Die laryngoskopische Untersuchung musste sich auf die Besichtigung der Epiglottis beschränken; diese war leicht geröthet ohne Aetzschorf. Unter Einträuflung von 3proc. Cocain-Antipyrin Verschwinden aller Symptome in ganz kurzer Zeit.

FINDER.

11) **Boeck** (Christiania). **Fall von tödtlicher Resorcinvergiftung bei äusserlicher Anwendung des Mittels.** *Dermat. Wochenschr. No. 19. 1915.*

Der Fall von Resorcinvergiftung betrifft einen 16jährigen Knaben, bei welchem wegen Lupus Resorcinpaste auf grosse Hautflächen aufgetragen war. Bei der Behandlung des Lupus der Schleimhäute mit Resorcin wurden niemals irgendwelche Zeichen von Vergiftungserscheinungen beobachtet. Bei Lupus der Nasengänge wird eine Resorcinpaste (Resorcin, Talcum und Vaseline ana) 2mal täglich mittels Baumwollentampons applicirt, bei Lupus der Mund- und Schlundhöhle sowie bei Lupus des Kehlkopfes Pinselungen mit mucilaginöser Resorcinmischung verwendet.

SEIFERT.

12) **Thost** (Hamburg). **Die Bedeutung der Röntgenstrahlen für die Untersuchung der Erkrankungen der oberen Luftwege und des Ohres.** *Berliner klin. Wochenschrift. No. 21. S. 997. 1914.*

Verdunkelung der Nebenhöhlen kommt im Wesentlichen bei Knochenprocessen vor, infolgedessen brauchen Schleimhautprocesse auf der Röntgenplatte nicht darstellbar zu sein. Andrerseits bedeutet ein Schatten in der Nebenhöhle nicht immer einen noch floriden Process, da er auch nach klinischer Heilung nicht verschwindet.

Bei Kehlkopfaufnahmen kann man mittelst weicher Röhren nicht nur das Knorpelgerüst, sondern auch die Muskeln zur Anschauung bringen. Für das Einsetzen der Verknöcherungsvorgänge im Knorpel lässt sich ein bestimmtes Alter nicht angeben. Bei Sängern und Sängerinnen ist die Verknöcherung wohl in Folge von Muskelzug besonders stark, was eine besondere Resonanz bringt. Bei Tuberculösen treten feine Kalkablagerungen besonderer Art auf. Dadurch erscheint der ganze Knorpel auffallend matt. Bei Carcinom leistet die Röntgenaufnahme viel, wenn durch Oedem die Laryngoskopie erschwert ist.

R. HOFFMANN.

b) Nase und Nasenrachenraum.

13) **P. F. Mink** (Utrecht). **Zur Pathologie und Therapie des Recessus spheno-ethmoidalis.** *Fränkel's Archiv. Bd. 29. H. 2. 1915.*

Dem Recessus wird nicht genügende Aufmerksamkeit geschenkt. Da er aber

einen Theil des respiratorischen Luftweges ausmacht, so kann er ebenso wie die übrige Nase erkranken, und es ist sogar wahrscheinlich, dass erst an seine eigene Erkrankung sich die der hinteren Nebenhöhlen anschliesst. Seine versteckte Lage bewirkt, dass seine Erkrankung schwerer heilt, als die der übrigen Nasenschleimhaut und dass sie leicht chronisch wird. Das zeigt sich nach acuten Rhinitiden in dem Fortbestehen der Geruchsstörung. Diese sowie ein Schleimpfropf an dem Hinterende der mittleren Muschel und die Verschwellung der Rima olfactoria sind die Zeichen dieses partiellen Nasenkatarrhs. Wird er chronisch, so verändert sich das Secret, es erscheint in Form einer kleinen Borke am Hinterende der mittleren Muschel, später tritt eine Atrophie dieser und schliesslich auch der übrigen Schleimhaut auf. Die Ursache der trophischen Störung sucht M. in der Betheiligung des Ganglion sphenopalatinum, das in gleichnamigen Formen dicht unter der Schleimhaut der lateralen Recessuswand gelegen ist. Die Behandlung besteht in der Zuführung von Mentholterpentindämpfen oder eines Sprays von Suprarenin, Ichthyol etc. mittels eines dünnen in die Rima vorgeschobenen Tubenkatheters. Mit einem besonderen Watteträger kann man den Recessus direct mit Silber oder starken Jodlösungen behandeln.

STURMANN.

14) **Richard Landsberger. Der Einfluss der Zähne auf die Entwicklung der Nase.** *Arch. f. Anatomie und Physiologie. H. 1. 1914.*

Aus der Arbeit des Verf.'s sind folgende Schlüsse hervorzuheben: Die Entwicklung der Zähne trägt zur Schädelbildung überhaupt bei und zwar im Sinne ihrer Wachsthumsrichtung, d. h. von aussen und unten. Für die Nase kommt der Einfluss der Zähne in der Weise zur Wirkung, dass der Nasenboden durch die Entwicklung der Alveolen nach unten rückt, so dass sich das Nasenlumen vergrössert. Der hohe Gaumen ist in seiner Anlage schon im Embryo vorhanden, also angeboren und durch die anormale Lagerung der Zahncaries bedingt. Verf. meint, dass es sich hier nicht — wie Siebenmann will — um eine vererbte Rasseneigenthümlichkeit handelt, sondern um eine Eigenthümlichkeit der Lagerung der Zahnkeime, die bei den verschiedenen Rassen verschieden erblich fixirt sein mag. Die am Oberkiefer zu weit nach unten gelagerten Zahnkeime haben sowohl eine enge Nase als auch einen vertical verlängerten Alveolarfortsatz zur Folge. Gleichzeitig sah Verf. oft einen vertical verlängerten Alveolarfortsatz des Unterkiefers vergesellschaftet.

Wenn wir uns die enge Nase, den verlängerten Alveolarfortsatz des Oberkiefers und des Unterkiefers übereinandergestellt vergegenwärtigen, so dürfte sich beim hohen Gaumen annähernd der Typus der Leptoprosopie ergeben.

FINDER.

15) **Charles Aubrey Bucklin** (Glasgow). **Chirurgische Behandlung zur Reduction des durch Nasenverstopfung bedingten Vacuums. (Surgical treatment for reduction of vacuum caused by nasal obstructions.)** *Medical Record. 9. Mai 1914.*

Verf. ist ein begeisterter Anhänger der partiellen Turbinectomie. Besonders bei Lungentuberculose will er mittels derselben eine Vertiefung der Athmung, damit eine gesteigerte Sauerstoffzufuhr erzielt haben; die dadurch bedingte Besserung soll sich durch eine oft erstaunliche Gewichtszunahme zu erkennen geben. Auch

behauptet er, Heufieber und chronisches Asthma stets (!!) mittels einer doppelseitigen Turbinectomie der unteren Muscheln geheilt zu haben. EMIL MAYER.

16) **M. A. Bliss. Die Bedeutung der Nasennebenhöhlen für die Erklärungen von Kopf-, Gesichts- und Nackenschmerzen. (The importance of the bony sinuses accessory to the nose in the explanation of pain in the head, face and neck.)** *American neurological assoc. Mai 1914.*

Verf. lenkt die Aufmerksamkeit auf die oft lange vergebens mit anderen Mitteln behandelten Kopf-, Gesichts- und Nackenschmerzen, die ihren Ursprung in den Nebenhöhlen und den angrenzenden Nervenganglien haben. So giebt es einen Symptomencomplex, der im Gangl. spheno-palatinum seinen Ursprung hat und durch Alkoholinjectionen in dieses geheilt werden kann. Nackenschmerzen haben oft ihren Ursprung im Bereich des hinteren Siebbeins und des Keilbeins.

EMIL MAYER.

17) **E. B. Gleason. Conservative Behandlung der Nebenhöhleneiterungen. (Conservative treatment of suppuration of the accessory sinuses of the nose.)** *The Laryngoscope. December 1914.*

Es seien einige Sätze aus der Arbeit citirt, um für die conservativen Grundsätze des Verf.'s als Illustration zu dienen: „Die schwieriger zu erlangende Kenntniss ist nicht, wie man die schweren Operationen machen soll, sondern wann man sie nicht machen soll.“ Ferner: „Es giebt zweifellos wenige Fälle von acuter fulminanter und einige von chronischer Eiterung, in denen die Killian'sche Operation gerechtfertigt oder sogar geboten ist; es bleibt aber die Thatsache bestehen, dass diejenigen, welche die wenigsten Killian'schen Operationen oder completen endonasalen Siebbeinausräumungen gemacht haben, auch die geringste Zahl nicht zufriedengestellter Patienten haben.“ EMIL MAYER.

18) **Halle** (Charlottenburg). **Die intranasalen Operationen bei eitrigen Erkrankungen der Nebenhöhlen der Nase.** *Fränkel's Archiv. Bd. 29. H. 1. 1914.*

Kieferhöhle: Operation nach Sturmann mit Trephine und Fraise.

Siebbein: Die Schleimhaut der lateralen Nasenwand wird dicht vor der mittleren Muschel bis in den mittleren Nasengang, am Nasendach entlang nach vorn bis fast zur Apertura pyriformis und von da nach abwärts zum vorderen Ansatz der unteren Muschel eingeschnitten, mit dem Poriost abgelöst und der so gebildete Lappen nach unten geschlagen. Der vordere Ansatz der mittleren Muschel wird mit dem Meissel vom aufsteigenden Oberkieferast abgetrennt und die Muschel medianwärts gedrängt. Abmeisselung des Agger nasi und eines Theiles des aufsteigenden Oberkieferastes. Man erhält so einen guten Ueberblick über das Siebbeinlabyrinth und die Umbiegungsstelle der Stirnhöhlenhinterwand. Die Ausräumung des Siebbeins geschieht lateralwärts von der mittleren Muschel und ist daher ungefährlich.

Stirnhöhle: Da man nunmehr den Eingang zur Stirnhöhle sieht, so wird diese mittels einer Fraise mit verdicktem, gut polirtem Kopfe, die nur seitlich fraist, eröffnet. Von hinten nach vorn arbeitend, entfernt man die Spina nasalis

interna und erhält eine Oeffnung von 1 × $1^1/_2$ bis 2 × 3 cm. Umfang. Die Schleimhaut wird mit biegsamen Löffeln ausgekratzt. Der zu Anfang hergestellte Lappen wird zurückgeschlagen und mit Vioformgaze festgehalten, die vorher abgedrängte Muschel legt sich wieder an ihren Platz. Von 34 in dieser Art operirten Stirnhöhleneiterungen sind 23 durchaus, die übrigen fast geheilt.

Keilbeinhöhle: Nach Seitwärtsverdrängung der mittleren Muschel oder seltener Abtragung wird ein Kreuzschnitt schräg über die vordere Wand angelegt und so vier dreieckige Schleimhautperiostlappen gewonnen, die nach ausgiebiger Entfernung der vorderen Wand mit der Fraise in die Höhle hineingeschlagen werden. Dadurch wird der Verschluss der Oeffnung verhindert.

Indicationen: Isolirte Siebbein- und Keilbeinerkrankung braucht nie von aussen operirt zu werden. Da die Stirnhöhle fast immer freigelegt und durch den Lappen dauernd offen gehalten werden kann, so sind befriedigende Erfolge selbst da zu erzielen, wo bei grosser und reichgekammerter Höhle die stark veränderte Schleimhaut nicht völlig entfernt werden kann. Man soll mindestens einen Versuch machen, ehe man an die äussere Operation herangeht. Nur Complicationen, die eine Läsion der Tabula interna oder eine Mitbeteiligung der Dura vermuthen lassen, indiciren die Operation von aussen. STURMANN.

19) **K. J. Hilfrich. Ueber intraorbitale Complicationen bei acuten und chronischen Nebenhöhlenaffectionen.** *Inaug.-Diss. Halle 1914.*

Die aus der Denker'schen Klinik hervorgegangene, mit 10 Tafeln versehene Arbeit berichtet über zehn Fälle. Bis auf einen Fall — 10jähriges Kind bereits mit schweren Allgemeinerscheinungen und meningitischen Symptomen, Orbitalphlegmone, Operation nach Killian, Defect in der Lamina papyracea, Vereiterung des Siebbeins und der Keilbeinhöhle, Stirnhöhle frei, Dura liegt nirgends frei, Exitus, Section: eitrige Thrombose des Sinus cavernosus, Basalmeningitis — konnte stets durch rechtzeitige operative Behandlung der erkrankten Höhle die Complication zum Verschwinden gebracht werden; es ist nicht opportun, gegen die Abscesse oder Phlegmone direct vorzugehen, ohne die primäre Erkrankung zu berücksichtigen. Bei der Hälfte der mitgeteilten Fälle war der rhinoskopische Befund zunächst negativ; Verf. plädirt dafür, dass alle Orbitalphlegmonen und Orbitalabscesse zunächst dem Rhinologen zur Untersuchung und eventuellen Behandlung zuzuweisen sind. FINDER.

20) **Pierre Sébileau. Eitrige Periodontitis und Orbitalphlegmone. (Périodontite suppurée et phlegmon de l'orbite.)** *Annales d'oculistique. April 1914.*

Verf. berichtet über drei von ihm innerhalb weniger Monate beobachtete schwere Fälle von acuter nekrotisirender Osteitis des Oberkiefers. Sie wurden schliesslich alle drei durch Operation geheilt. In allen Fällen breitete sich die Eiterung von einer Zahnalveole per continuitatem auf den grössten Theil des Oberkiefermassivs und auf das Siebbein aus; von dort ging er auf die Orbita über. In einem Fall machte der Process hier halt und führte nur zu einer unvollkommenen Ophthalmoplegia externa. In den anderen beiden Fällen ging jedoch der Process in die Tiefe und

führte ausser zu Störungen des Bewegungsapparats des Auges zu einer Opticusatrophie.

GONTIER DE LA ROCHE.

21) C. Nürnberg (Berlin). **Ueber Knochenzerstörungen der Nase und Nasennebenhöhlen bei Scharlach.** *Beiträge zur Anat., Physiol., Pathol. u. Ther. des Ohres, der Nase und des Halses. Bd. 8. S. 181. 1914.*

Mittheilung von 4 Fällen, 2 bei Erwachsenen und 2 bei Kindern. 2 der Fälle endigten letal. Wie gewöhnlich waren vor allem Siebbein und Kieferhöhle betroffen.

OPPIKOFER.

22) Else Koch. **Die Entstehung des dritten Stadiums der Rhinitis luetica neonatorum.** *Inaug.-Diss. Göttingen 1914.*

Die Arbeit stammt aus der Klinik von Göppert. Nach Hochsinger (Studien über hereditäre Syphilis, Wien 1914) sind vier Stadien der Rhinitis luetica neonatorum zu unterscheiden. Das dritte Stadium ist das der Exulceration, das sich in einer Erosion der Epithelschichte eventuell mit Uebergreifen der Entzündung auf die tiefer liegenden Gewebspartien documentirt und in extrem seltenen Fällen auch die knorpeligen und knöchernen Theile der Nase ergreift. Verf. teilt ein paar Fälle mit, denen gemeinsam ist, dass das mit einer Rhinitis luetica hyperplastica — erstes Stadium nach Hochsinger — behaftete Kind von einer acuten Grippeinfection befallen wurde, unter deren Einfluss die Rhinitis ganz plötzlich in das ulcerative Stadium übergeht. Die Auffassung des dritten Stadiums der Rhinitis als die Folge einer Mischinfection wird von vielen getheilt. Das Bemerkenswerthe in den hier mitgetheilten Fällen ist, dass die Secundärinfection plötzlich das Kind befällt und so das dritte Stadium ganz unerwartet in acutester Form auftreten kann. Damit gewinnt die Secundärinfection mehr die Bedeutung einer selbstständigen Krankheit, die das luetisch erkrankte Kind betrifft. Verf. definirt in ihren Fällen das Krankheitsbild als Grippeinfection luetisch erkrankter Nasenschleimhaut. Von der so erkrankten Nase aus kommt es zu allgemeiner Sepsis, vielleicht auch einmal zu eitriger Meningitis, die jedenfalls auch hämatogen gedacht werden kann. Verf. stellt also als neue und nicht allzu seltene Krankheitserscheinung der luetischen Nasenerkrankung folgendes Krankheitsbild auf: Das zweite Stadium der luetischen Nasenerkrankung geht in einzelnen Fällen plötzlich unter dem Einfluss einer Grippeinfection in die schwerste Form des dritten Stadiums über, wobei nicht nur der vordere Theil der Nase, sondern das ganze Cavum nasale und eventuell pharyngeale betroffen wird. Die starke Entblössung der Nasenschleimhaut von Epithel bedroht das Kind durch Sepsis.

FINDER.

23) Hans Rosenthal (Charlottenburg). **Zur Behandlung des Schnupfens.** *Deutsche med. Wochenschr. No. 13. S. 377. 1915.*

Verf. giebt, sobald sich die ersten Anzeichen bemerkbar machen, 6mal täglich in Zwischenräumen von je 2 Stunden eine Tablette Diplosal und zwischendurch ein bis zwei Mal Dionin 0,03, Sacch. alb. 0,5. Er konnte häufig so den ausbrechenden Schnupfen copiren. Um ihn ganz zu beseitigen, ist die Kur nach ein bis zwei Tagen zu wiederholen und falls Husten dabei ist, Abends noch ein Dioninpulver vor dem Schlafengehen zu nehmen.

R. HOFFMANN.

24) **W. C. Wood. Atrophische Rhinitis; Behandlung mit Scharlachroth. (Atrophic rhinitis; treatment with scarlat red.)** *The Laryngoscope. Mai 1914.*

Die Resultate, die Verf. mittelst Scharlachroth erzielt hat, sind besser als die mit allen vorher angewandten Mitteln erreichten. Der Erfolg zeigte sich schon nach der zweiten Woche der Kur. Die Borken verschwanden gänzlich, die Schleimhaut bekam ihren normalen Turgor wieder. Verf. führt die Krankengeschichte eines 46jährigen Mannes an, der seit ungefähr dem 10. Lebensjahr an Ozaena litt und bei dem durch Anwendung von Scharlachroth das Verschwinden der Borken, das Fötors erzielt wurde und auch das Geruchsvermögen teilweise wieder hergestellt wurde — das alles nach einer 6wöchigen Behandlung. Verf. begann damit, dass er die Nase von den Borken mittelst in H_2O_2 getränkter Wattetampons reinigte, alkalische und antiseptische Lösungen in die Nase sprayte und zum Schluss eine durch Olivenölzusatz sehr weich gemachte 5proc. Scharlachsalbe auf die Schleimhaut applicirte.

EMIL MAYER.

25) **Harry B. Harris. Atrophische Rhinitis mit Ozaena, Aetiologie und chirurgische Behandlung. (Atrophic rhinitis with ozena; etiology and surgical treatment.)** *Ohio state medical journal. X. No. 9. 1914.*

Verf. lässt die am meisten acceptirten Theorien über die Aetiologie der Ozaena Revue passiren; er selbst neigt der Ansicht zu, dass der ätiologische Factor in Nebenhöhlenerkrankung zu suchen sei, und zwar sind am häufigsten Siebbein und Keilbeinhöhle befallen, mit oder ohne Betheiligung des Antrum oder der Stirnhöhle. Er räth für Entfernung „en masse" des Siebbeins nach der Methode von Ballenger.

EMIL MAYER.

26) **G. Garbini** und **G. La Rosa. Beitrag zum Studium der Aetiologie der Ozaena. (Contributo allo studio dell' eziologia dell' ozena.)** *Arch. ital. di otologia. VI. 1914.*

Verff. waren vor längerer Zeit im pathologischen Institut der Universität Messina damit beschäftigt, die Untersuchungen von Perez nachzuprüfen. Das Erdbeben von 1908 zerstörte ihr ganzes Material. Sie haben, nachdem die Frage durch die Forschungen von Hofer und Kofler wieder actuell geworden ist, die Resultate ihrer damaligen Untersuchungen zusammengefasst, damit dieselben nicht ganz verloren gehen. Sie haben 9 Ozaenafälle untersucht und fanden bei 8 davon einen polymorphen Bacillus vorherrschend, der in Peptonbouillon-Cultur Fötor entwickelte. Es fanden sich ferner Diplokokken, Staphylokokken, der B. mucosus, der Pyocyaneus etc. Obwohl die Untersuchungen in Bezug auf die Identificirung des Mikroorganismus damals nicht völlig zum Abschluss gelangten, liess sich doch sagen, dass er in seinen hauptsächlichen Characteristicis mit dem Perez'schen identisch war. Mit diesem Mikroorganismus nun wurden Versuche an Kaninchen angestellt. Obwohl sie zu gering und nicht vollständig genug sind, um absolute Schlüsse zu ziehen, so bestätigen sie doch im Ganzen die Untersuchungsergebnisse von Perez. Verff. haben nicht die nasale Reaction mittelst intravenöser Injectionen des Bac. foetidus bei Kaninchen erzielen können, wie Perez, sie haben dagegen die nasale Reaction (reichliche dicke gelblich-grüne Absonderung) erzielt

mittelst Inoculation in die Nase. Es scheint auch, dass der Mikroorganismus sich oft in der Nasenhöhle des Hundes findet. CALAMIDA.

27) **Josef Heller** (Brünn). **Ueber Ozaena.** *Wiener med. Wochenschr. No. 45. S. 2354. 1914.*

Ermuthigende Versuche mit dem Cocobacillus foetidus Perez. HANSZEL.

28) **C. Caldera. Die Tuberkulinreaction bei den Ozaenakranken. (La reazione tubercolinica negli ozenatosi.)** *Arch. ital. otol. No. 1. 1914.*

Von 60 Fällen war die Reaction nur bei 14 positiv, d. h. 23,3 pCt. Der Ausfall der Probe spricht also nicht für die Theorie von der paratuberculären Natur der Ozaena. CALAMIDA.

29) **Diógenes Massa. Die Vaccinetherapie bei Ozaena und ihre Resultate nach der Wiener Schule. (La vaccinoterapia antiozenosa y sus resultados en la escuela de Viena.)** *Anales de la sociedad Argentina de oto-rino-laringologia. Anno III. December 1914.*

Verf. giebt eine Schilderung der Untersuchungen von Perez, Hofer und Kofler und der mittelst der Vaccinationstherapie erzielten Erfolge, wie er sie während eines Studienaufenthalts in Wien hat beobachten können. Mit einer von Dr. Mazza hergestellten Vaccine hat Verf. bisher an 34 Kranken therapeutische Versuche gemacht, die sehr ermuthigend ausgefallen sind und deren Resultate er demnächst publiciren wird. FINDER.

30) **G. Hofer** und **K. Kofler** (Wien). **Weitere Mittheilungen über die Ergebnisse der Vaccinationstherapie bei genuiner Ozaena mit einer aus dem Coccobacillus foetidus ozaenae Perez hergestellten Vaccine.** *Fränkel's Archiv. Bd. 29. H. 1. 1914.*

Da die Herstellung einer Autovaccine zur Zeit noch zu schwierig ist, so wird eine polyvalente Vaccine angewandt. Die Injectionen werden ambulant einmal wöchentlich in die Haut des Bauches oder Oberarms gemacht. Man beginnt mit einer Versuchsdosis von 60 Millionen Keimen im Kubikcentimeter und steigt bis zu 500 Millionen. Die Dosirung richtet sich nach Allgemeinbefinden, Stich- und Herdreaction. Die Behandlung muss monatelang durchgeführt werden. Einzelne Fälle erweisen sich als refractär. Die Resultate sind sonst: Verminderung der Krustenbildung, Verschwinden des Fötors, Stillstand der Atrophie (daher Behandlung im Frühstadium wichtig), Besserung des Allgemeinbefindens. Aus 15 Krankengeschichten ergiebt sich, dass 12 Fälle ganz auffallende Besserung zeigen, wie sie durch keine bisherige Behandlungsart erreicht worden ist. STURMANN.

31) **J. Safranek** (Budapest). **Ueber die Aetiologie und Vaccinationstherapie der genuinen Ozaena.** Vortrag, gehalten am 23. Mai 1914 in der königl. ungar. Gesellschaft der Aerzte in Budapest. *Orvosi hetilap. No. 31. 1914.*

Im Anschluss an die Perez'schen Forschungen über die Aetiologie der genuinen Ozaena, deren Resultate durch G. Hofer (Wien) bekräftigt wurden, hat

Safranek an der königlich ungarischen rhinolaryngologischen Universitätsklinik in Budapest (Director: Prof. Onodi) diese Fragen zum Gegenstande weiterer Untersuchungen gemacht. Diese bewegten sich einerseits in experimentell-bakteriologischer Richtung und als deren Resultat hat Safranek gemeinsam mit B. Entz festgestellt, dass der Nachweis des Perez'schen Coccobacillus foetidus im ozaenösen Secret ziemlich schwierig sei, und dass die rein culturelle Isolirung mit klassischer Aussaat kaum zum Ziele führt, doch gelang dieselbe im Wege der Thierpassage, zu welchem Zwecke Kaninchen mit den aus Ozaenasecret gezüchteten und den charakteristischen Fötor aufweisenden Mischculturen intravenös injicirt wurden, und es gelang, im Herzblut einen morphologisch und culturell mit dem Perez'schen Coccobacillus foetidus vollkommen übereinstimmenden Mikroben nachzuweisen. Durch intravenöse Einverleibung von Reinculturen dieses Bacillus konnte Safranek bei Kaninchen einen typischen der menschlichen Ozaena homologen Krankheitsprocess herbeiführen. Die klinischen Untersuchungen bestätigen das ziemlich häufige familiäre Vorkommen der Ozaena (unter 121 Fällen 19mal), und es fanden sich auch mehrere Daten bezüglich der Verbreitung der Infection durch die von Perez beschriebenen intimen Berührungen. Auf Grund der Ergebnisse der erwähnten Untersuchungen schien es berechtigt, therapeutische Versuche mit activer Immunisirung (Vaccination) mit Perez'schen Bacillen anzustellen. Als Vaccine diente eine Kochsalzaufschwemmung von mehreren aus verschiedenen Ozaenakranken gezüchteten Coccobacillusstämmen, also ein polyvalentes Vaccin, welches in progredirten Dosen von 10—600 Millionen Keimen subcutan injicirt wurde. Vom September 1913 bis Mitte Mai 1914 wurden 121 Ozaenakranke auf diese Weise behandelt, welche alle die Cardinalsymptome der genuinen Ozaena aufwiesen. Die Wirkung der Vaccine äussert sich in localer, allgemeiner und topischer (nasaler) Reaction; die locale Reaction zeigt sich als mehr oder weniger schmerzhaftes und entzündliches Infiltrat von Heller- bis Thalergrösse an Stelle der Injection, die allgemeinen Symptome äussern sich in Temperatursteigerung (in der Regel nur einige Zehntel, seltener 1—2^{0}), Kopfweh, Ermattung, allgemeiner Schwäche; die topische (nasale) Reaction äussert sich in einigen bis 24 Stunden nach der Injection in Form eines Schnupfens: aus der Nase zeigt sich eine intensive, dünnflüssige Secretion, oft in Begleitung von Nasenbluten; die Borken lockern sich, öfters wird der Fötor vorübergehend stärker; die Nasenschleimhaut ist zu solcher Zeit succulent, hyperämisch, zuweilen sind auch Suffusionen zu sehen; die topische Reaction begleiten oft in der Umgebung sich zeigende Symptome (Schmerzen über den Nasenbeinen, über den Processus frontales, Zahnschmerzen, Conjunctivitis, Ohrensausen). Im Verlaufe der weiteren Behandlung nimmt der Fötor allmählich ab und verschwindet schliesslich gänzlich; die Borken werden immer lockerer, die Eintrocknung des Secrets immer geringer, das früher zu mächtigen Borken eintrocknende Secret wird flüssiger und schliesslich dem normalen Nasensecret ähnlich. Von den Begleiterscheinungen bessert sich die Pharyngitis sicca, die subjectiven Erscheinungen und die oft vorhandenen Allgemeinsymptome (kränkliches Aussehen, Appetitlosigkeit, psychische Depression etc.) werden ebenfalls günstig beeinflusst. Derart günstige Resultate erzielte Safranek in 60 pCt. der Fälle, wesentlich besserten sich 30 pCt., hingegen 10 pCt. ver-

hielten sich refractär. Die mit Vaccination behandelten Patienten wurden einer sonstigen, namentlich localen Behandlung nicht unterzogen. Als Résumé lässt sich Folgendes anführen: 1. Dem Perez'schen Coccobacillus foetidus ist eine ätiologische Rolle bei der Entstehung der genuinen Ozaena zuzuschreiben; 2. es ist wahrscheinlich, dass die Infection thatsächlich im Wege der directen Berührung auf die von Perez beschriebenen Arten sich verbreitet; 3. ist festzustellen, dass die specifische Therapie mit der aus den Perez'schen Coccobacillusstämmen gewonnenen Vaccine einen namhaften Erfolg aufweist und ist diese Behandlungsmethode der genuinen Ozaena um so mehr zu empfehlen, weil dieselbe mit keinerlei schädlichen Folgen für die Patienten, ja nicht einmal mit nennenswerthen Unannehmlichkeiten verbunden ist. POLYAK.

c) Mundrachenhöhle.

32) **Th. J. Bulatnikow** (Charkow). **Regio latero-pharyngea. Topographie ihrer Arterien im Zusammenhang mit der Frage über gefährliche Blutungen bei operativen Eingriffen in der Regio tonsillaris.** *Fränkel's Archiv. Bd. 29. H. 2. 1915.*

Von den Schlüssen, die B. aus seinen umfangreichen Untersuchungen zieht, geben wir folgende wieder: Die Raumbeziehungen zwischen den grossen Gefässen und der lateralen Schlundwand sind individuell verschieden; sie hängen von der Kopfhaltung und der Contraction der benachbarten Muskelgruppen ab; die Carotis int. ist durchschnittlich $1^1/_2$ cm, die Carotis ext. 2 cm von der Mandel entfernt; an der Leiche beeinflussen Eröffnung des Mundes, Niederdrücken der Zunge, Abziehen der Mandeln die Lage der Gefässe nicht: bei der Tonsillotomie ist nur Capillaren- und Venenblutung, bei der Tonsillectomie auch arterielle Blutung möglich; bei der Eröffnung peritonsillitischer Abscesse sind die altbekannten Vorsichtsmaassregeln zu beachten; bei postoperativen Blutungen kommen die hämostatischen Eingriffe in folgender Reihe zur Anwendung: Mikulicz'sches Compressorium, Vernähung der Bögen, Compression der Carotis, Unterbindung der Carotis oder ihrer Zweige; bei Nephritis, Hämophilie, Leiden der Gallenwege, Menses und acuten Entzündungen ist die Tonsillotomie zu vermeiden. STURMANN.

33) **B. Lunghettini. Demonstration von Präparaten der Rachendachhypophyse. (Dimostrazione di preparati d'ipofisi faringea.)** *Atti della R. accademia dei fisiocritici. No. 7. Siena.*

Verf. demonstrirt Präparate der Rachendachhypophyse, die von vier Frauen herstammen, unter ihnen drei Mehrgebärende, von denen die eine im fünften Schwangerschaftsmonat, die anderen kurz nach der Entbindung starben.

Wenn man die Präparate mit einander vergleicht, so zeigt sich, dass die Hypophyse der Primipara sich mikroskopisch von denen der anderen, speciell der nach dem sechsten Partus gestorbenen Multipara, unterscheidet.

Ferner zeigt Verf. Präparate, herstammend von einem an acuter Endocarditis gestorbenen 17jährigen Mädchen, welches eine erhebliche Hyperplasie der Pharynxtonsille hatte; die Pharynxhypophyse zeigte sich in diesem Fall stark reducirt.

Weitere Präparate stammen von einem 19jährigen jungen Mann, der einen

grossen cystischen Tumor hatte, der zum grossen Theil in der sehr erweiterten Sella turcica sass. Die Rachendachhypophyse war besonders in ihren transversalen Durchmessern vergrössert (7 mm lang, 0,82 mm dick); die Hirnhypophyse war durch den Tumor stark comprimirt. Es könnte sich in letzterem Falle um eine vicariirende Vergrösserung der Rachendachhypophyse handeln. CALAMIDA.

34) **Solger** (Neisse). **Ein Fall von Cheilitis glandularis apostematosa.** *Dermat. Centralbl. T. XVIII. H. 7. 1915.*

Bei einem Trompetenbläser, der durch ein hartnäckiges Leiden an der Oberlippe sehr in der Ausübung seines Berufes gestört wurde, handelte es sich um eine Cheilitis glandularis, die nach zweimaliger Anwendung der Elektrolyse in einigen Tagen zur Heilung gebracht wurde. SEIFERT.

35) **Hubert Jellinek. Beobachtungen über die Lingua geographica.** *Zeitschr. f. Kinderheilk. Bd. 8. S. 394.*

Verf. hat den Verlauf der Veränderungen bei Lingua geographica an der Hand von selbstgefertigten Zeichnungen bei neun Fällen verfolgt. Er beschreibt die Morphologie folgendermaassen: Röthliche vertiefte Herde entstanden auf einer weisslichen Zunge, grenzten sich mit convexem Rande ab und waren von leicht erhabenem Saum umgeben. Sie vergrösserten sich ringsum gleichmässig, flossen zusammen und breiteten sich über die ganze Zunge aus, oder sie wurden allmählich wieder heller und verschwanden. Verharrten sie aber auf der Zunge, so entstand zunächst in ihren ältesten Theilen die weisse Farbe und bald darauf erschien in deren Mitte ein neuer rother Herd. Dies wiederholte sich zweimal gleichmässig und ein drittes Mal in wenig veränderter Art; jedesmal waren dazu sechs Tage nöthig. Im weiteren Verlauf aber, vom vierten Uebergang des Processes über die Zunge angefangen, wurde die zusammenhängende weisse Partie zu den verschiedensten Zeiten und an den verschiedensten Stellen von rothen Herden unterbrochen, auf röthlichem Grunde wuchs regelmässig das Weisse nach und bald zeigte sich der Niveauunterschied beider Farben so stark ausgeprägt, dass die weissen Figuren reliefartig vorsprangen. Sie wechselten fortwährend Ort und Gestalt, zurückweichend vor dem convexen Rande des Roths und neu auftauchend in dessen hellgewordenem Rücken. Das Momentbild dieses zweiten Stadiums der Lingua geographica zeigte erhabene weisse Linien und Flecke auf rothem Grunde.

FINDER.

36) **C. Coulter Charlton. Retropharyngealabscess mit Ruptur, Erstickung und Tod nach acuter Tonsillitis. (Retro-pharyngeal abscess with rupture, asphyxiation and death following an acute attack of tonsillitis.)** *The Laryngoscope. 1914.*

Achtjähriges Kind; die Angina war zwei Wochen vorher aufgetreten und ganz leicht verlaufen. EMIL MAYER.

37) **R. Feri** (Wien). **Angina als Ursache einer peripheren Lähmung.** Nach einer Demonstration in der Sitzung vom 20. Februar 1914 in der k. k. Gesellschaft der Aerzte in Wien. *Wiener klin. Wochenschr. No. 7. 1914.*

Am zweiten Tage einer Angina trat eine Lähmung der Streckmuskeln am

rechten Unterarm ein, die jetzt nach ca. vier Wochen noch persistirt. Keine Entartungsreaction. Intercurrenter Herpes zoster am rechten Unterarm. HANSZEL.

38) **Feri** (Wien). **Wurzelerkrankung im Bereich des sechsten bis achten Cervicalsegments nach Angina.** *Berliner klin. Wochenschr. No. 16. S. 769. 1914.*

19jähriger Mann bekam am Tage nach Eintreten einer Angina (Diphtherie? Ref.) Lähmung der Streckmuskeln der rechten Hand, ferner Herpes zoster am rechten Ober- und Unterarm. Während der Herpes vollständig verschwunden ist, besteht die Lähmung weiter fort, keine Entartungsreaction. Die höchsten Temperaturen betrugen 37,3. Ausserdem am rechten Arm und an der Hand ein anästhetischer Streifen. R. HOFFMANN.

39) **Fahr** (Hamburg). **Schwere Angina mit Flecktyphus.** *Berliner klin. Wochenschrift. No. 11. S. 276. 1915.*

Bei einem Locomotivheizer aus Ostpreussen trat bald nach der Angina eine scharlachverdächtige Röthung auf, ausserdem eine Anzahl feiner Roseolen. Diagnose Flecktyphus. Bald Exitus. Sectionsbefund uncharakteristisch. An einer der excidirten Roseolen konnte der von E. Fränkel bei Flecktyphus gefundene Befund besondersartiger Gefäss-, speciell Arterienveränderungen in charakteristischer Weise nachgewiesen werden. R. HOFFMANN.

40) **R. A. Greene. Plaut-Vincent'sche Angina nebst Bericht über 5 Fälle mit Salvarsan behandelt. (Plaut-Vincent's Angina with a report of five cases treated with salvarsan.)** *Northwest medicine. Februar 1914.*

Die mitgetheilten Fälle reagirten auf keinerlei locale Behandlung, heilten aber schnell nach Anwendung von Salvarsan. EMIL MAYER (L. JACOBS).

41) **H. H. Amsden. Ein Fall von Angina Vincenti behandelt mit Neosalvarsan. (A case of Vincent's angina, treated with neosalvarsan.)** *Medical Record. 9. Mai 1914.*

Der Fall wurde zehn Tage lang mit allen möglichen Mitteln (Argentumlösung, Jodtinctur, Eisenchlorid, Argyrol) local behandelt, ohne dass eine Besserung der Symptome eintrat, die Ulceration breitete sich immer weiter aus, bis sie fast die ganze Oberfläche der Tonsille bedeckte. Es wurden nun 0,6 g Neosalvarsan intravenös injicirt, worauf Temperatursteigerung und Uebelkeit folgte. Am folgenden Tage erhebliche Besserung des Pharynxbefundes, in drei Tagen völlige Heilung der Ulceration. Drei Tage nach der Injection bildete sich auf der bis dahin gesunden Seite dieselbe Affection; auch hier war Localbehandlung ohne Erfolg. Eine Woche nach der ersten Injection wurde eine zweite gemacht; darauf Temperatursteigerung, ausgesprochene Nausea und Erbrechen, was fast drei Tage lang anhielt. Subjective und objective Besserung in 24 Stunden; nach vier Tagen wurde Patient als geheilt entlassen. EMIL MAYER.

42) **Flandin** (Paris). **Fünf Fälle von Angina und Stomatitis Plaut-Vincent.** *Berliner klin. Wochenschr. No. 23. S. 1098. 1914.*

Bei der Behandlung hatte F. gute Erfolge durch Bepuderung der Geschwüre mit Salvarsan. R. HOFFMANN.

43) **Reiche** (Hamburg). **Seltene Verlaufsformen und Complicationen der Plaut-Vincent'schen Rachen- und Mandelentzündungen.** *Münchener med. Wochenschrift. No. 7. 1915.*

Bericht über zwei schwere Fälle von fusispirillärer Rachenaffection, von denen der erste in seinem Verlauf an Ileotyphus und Meningitis tuberculosa denken liess. Er zeigte sehr ausgedehnte luesähnliche Substanzverluste, eine einseitige Abducensparese und im Gegensatz zu einer Anzahl anderer vom Verf. untersuchter Plaut-Vincent'schen Anginen eine starke Leukocytenverminderung. Der zweite Fall betraf ein 11jähriges Mädchen, das unter dem Bild der secundären Blutdestruction zu Grunde ging. An einem Material von über 4200 Fällen berechnet Verf. das Verhältniss von einfacher, acuter Angina zur Plaut-Vincent'schen Angina auf 25 : 1. KOTZ.

44) **Ciro Caldera. Ueber die Therapie der Angina Vincenti. (Sulla terapia dell' angina di Vincent.)** *Arch. ital. di otologia. No. 2. 1915.*

Mittheilung eines Falles. Die Wassermann'sche Reaction war negativ. Interessant ist der langsame Verlauf der Krankheit; sie begann Anfang August mit einer Localisation am Zahnfleisch und endete erst Ende September. Die Ulceration auf der linken Tonsille heilte langsam unter Anwendung von Jodtinctur; die tiefere und weniger leicht zugängliche Localisation auf der rechten Tonsille heilte in ausserordentlich schneller Weise unter localer Anwendung von Neosalvarsan. Letztere Therapie hält Verf. für das schnellste und wirksamste Mittel bei der Angina Vincenti. CALAMIDA.

d) Diphtherie und Croup.

45) **Tompakow** (Russland). **Ueber den Werth der neuen Conradi'schen Verfahren für die Diphtheriediagnose (Pentan-Tellurverfahren).** *Baseler Diss. Verlag R. Oldenburg. München 1914.*

Eine mikrobiologische Experimentalstudie, welche negatives Ergebniss hat, indem sowohl das Pentan, dessen Lösungen man zur Auswaschung der Bacillen braucht, als die Tellurplatte sehr zeit- und geldraubend herzustellen, und deshalb praktisch nicht verwerthbar sind. JONQUIÈRE.

46) **Engelmann** (Hamburg). **Ueber Diphtherieübertragung und Diphtherie-Bacillenträger.** *Berliner klin. Wochenschr. No. 11. S. 277. 1915.*

E. weist darauf hin, dass man bei den sogenannten Bacillenträgern gar nicht nicht selten eine wirkliche localisirte chronische Diphtherie findet und ferner, dass man besonders in der Nase bacteriologisch vollvirulente Stäbchen nachweisen kann. E. belegt seine Ausführungen durch einige Beispiele. R. HOFFMANN.

47) **Fahr** (Hamburg). **Hirnembolie nach Herzaffection bei Diphtherie.** *Berliner klin. Wochenschr. No. 17. S. 450. 1915.*

In zwei Fällen klinisch und anatomisch starke Dilatation des Herzens mit Thrombenbildung. In dem einen Fall von hier aus Verstopfung der Arteria basi-

laris, im anderen Erweichungsherd in der linken inneren Kapsel (offenbar Verlegung kleinerer Gefässe).

R. HOFFMANN.

48) **Klineberger** (Zittau). **Diphtherieerkrankungen und Diphtherietodesfälle der letzten zwei Jahre.** *Berliner klin. Wochenschr. No. 23. S. 1093. 1914.*

1912 sind 46, 1913 und 1914 (1. Quartal) 45 Fälle von Diphtherie im Stadtkrankenhause Zittau behandelt worden. Von den letzteren betraf die Erkrankung nur 14mal Personen jenseits des 10. Lebensjahres. 22 Kinder sind gestorben. Die verhältnissmässig hohe Mortalität erklärt sich damit, dass nur schwere Erkrankungen dem Krankenhause zugeführt werden.

R. HOFFMANN.

49) **L. Nicholson. Antitoxin intravenös bei Kehlkopfdiphtherie. (Antitoxin intravenously in laryngeal diphteria.)** *Bullet. of the med. and chirurg. Faculty of Maryland. 1914.*

Die Mortalität sank von 10 pCt. auf 5 pCt.; die Periode der Reconvalescenz verlief schneller als wenn das Antitoxin subcutan oder intramusculär angewandt wurde. Die intravenöse Verabreichung schliesst nicht die Nothwendigkeit der Intubation aus, es sei denn, dass die Antitoxindarreichung in frühem Stadium der Krankheit erfolgt. Bei der intravenösen Anwendung sind geringere Antitoxindosen erforderlich. Patienten, die früher Antitoxin erhalten haben, dürfen nicht intravenös behandelt werden.

EMIL MAYER.

e I) Kehlkopf und Luftröhre.

50) **Ernst v. Eilscher. Ueber den Einfluss der Ausschaltung der Kehlkopfnerven auf das Wachsthum des Kehlkopfes.** *Pflüger's Archiv. Bd. 158. S. 443. 1914.*

Verf. hat an jungen Hunden experimentirt. Die Resultate der vier Versuchsreihen stimmen mit allen den bisher ausgeführten ähnlichen Versuchen überein. Werden bei einem im Wachsthum befindlichen Hunde einzelne Kehlkopfnerven ausgeschaltet oder wird der M. thyreo-cricoideus entfernt, so treten dieselben Erscheinungen in der Bewegung der Stimmbänder und in der ganzen Kehlkopffunction auf, wie wir das in ähnlichen Fällen bei vollkommen ausgewachsenen Hunden sehen. Das Wachsthum des Kehlkopfs bezw. der Kehlkopfknorpel erfährt insofern eine Veränderung, als nach Resection der motorischen Nerven bezw. Entfernung der beiden Mm. thyreo-cricoidei die Maasse der einzelnen Knorpel wahrscheinlich wegen der fehlenden Muskelfunction im Wachsthum etwas zurückbleiben; man könnte sagen, der ganze Kehlkopf bleibt dadurch etwas kleiner. Viel auffallender und wichtiger ist in diesem Falle das Zurückbleiben im Längenwachsthum der Stimmbänder, als dessen Ursache wir den Resultaten der III. und IV. Versuchsreihe zufolge die fehlende Function des M. thyreo-cricoideus ansehen müssen.

FINDER.

51) **Rudolf Hoffmann** (München). **Verletzung des Nervus recurrens.** *Münchener med. Wochenschr. Feldärztl. Beilage No. 1. 1915.*

Verf. beschreibt eine einseitige Recurrenslähmung, welche bedingt war durch eine Schrapnellkugel, die vom Jochbogen aus durch die Fossa pterygopalatina

parapharyngeal gegen die Halswirbelsäule eingedrungen war. Durch gewisse Stellungen des Kopfes konnte die Heiserkeit gebessert resp. verschlechtert werden.

KOTZ.

52) **Ludwig Brehm. Beiträge zur Lehre von den centralen Lähmungen des Kehlkopfes unter besonderer Berücksichtigung der amyotrophischen Lateralsklerose.** *Inaug.-Diss. Würzburg 1915.*

Verf. giebt eine ausführliche Darstellung des Gegenstandes. Mitgetheilt wird ein in der Würzburger Poliklinik (Prof. Seifert) beobachteter Fall von Recurrenslähmung nach Schädelbasisfractur.

Ueber Kehlkopfstörungen bei amyotrophischer Lateralsklerose finden sich in der Literatur nur sehr spärliche Angaben. Desto werthvoller ist die Mittheilung eines in der Würzburger Poliklinik beobachteten Falles mit sehr ausgeprägten Kehlkopfsymptomen: 44jähriger Fuhrmann, Potator; Erkrankung soll vor 2 Jahren nach Erkältung angefangen haben. Diagnose: Amyotrophische Lateralsklerose. Laryngoskopisches Bild: Linkes Stimmband steht höher als das rechte, das gelähmt ist. Ausserdem ist eine deutliche Atrophie des M. cricoarythaenoideus post. nachweisbar. Es besteht eine rechtsseitige Posticuslähmung. In den 5 Monaten der Beobachtung hat sich das laryngoskopische Bild nicht verändert. Von 9 Fällen, die Verf. anführt, zeigten 8 bulbärparalytische Kehlkopferscheinungen; zwei davon sind laryngoskopisch genauer untersucht und in beiden ergab sich eine Parese resp. Paralyse der Abductoren, einmal rechtsseitige und einmal linksseitige.

FINDER.

53) **Alfred Bruck** (Berlin). **Aneurysma der Arteria anonyma mit doppelseitiger Stimmbandlähmung.** *Berliner klin. Wochenschr. No. 6. S. 133. 1915.*

Aneurysma der Arteria anonyma bei einem 41 jährigen Manne, mit erst rechtsseitiger Posticuslähmung, dann bei Uebergreifen des Aneurysma auf den Arcus aortae auch mit linksseitiger und stridoröser dyspnoischer Athmung (Trachealstenose, Posticuslähmung?).

R. HOFFMANN.

54) **Serafini** und **Uffreduzzi. Nervenüberpflanzungen bei Lähmung der Kehlkopfnerven. (Trapianti nervosi nella paralisi dei nervi del laringe.)** *Giornale R. accad. med. di Torino. 1914.*

Verff. haben den peripheren Abschnitt des N. recurrens direct in den Pneumogastricus oder den absteigenden Schenkel des Hypoglossus transplantirt. Bei dem einen Versuchstier war das Resultat sehr ermuthigend. Sie wollen ihre Versuche fortsetzen und ausführlich darüber berichten.

CALAMIDA.

55) **Harmon Smith. Kehlkopfpapillom. (Papilloma of the larynx.)** *Journ. amer. med. association. 19. December 1914.*

Verf. hat in einigen seiner Fälle Fulguration angewandt, und zwar unter Cocainanästhesie. In anderen Fällen hat er erstaunliche Resultate mit Radium erzielt; so hatte in einem Falle die selbstständige Einwirkung von 100 mg Radium in situ das völlige Verschwinden der Geschwülste zur Folge.

Abgesehen von den wenigen Fällen, in denen das Tragen der Tracheotomie-

canüle über eine lange Zeitdauer nicht den Erfolg hat, dass die Papillome verschwinden, ist die Prognose günstig. Die Stimme jedoch ist in der Mehrzahl der Fälle in gewissem Grade beeinträchtigt und bei Kindern, die an multipeln Papillomen gelitten haben, erlangt sie wahrscheinlich niemals wieder die alte Vollkommenheit. Bei isolirtem gestieltem Papillom des Erwachsenen folgt der Entfernung gewöhnlich eine vollständige Wiederherstellung der Stimme. Wenn die Canüle ein Jahr lang oder noch länger getragen worden ist, so verlieren die Knorpelringe ihre Elasticität und beim Herausnehmen der Tube collabirt die Trachea während der Inspiration. Man kann dem vorbeugen, indem man während der Behandlungszeit die Canüle häufig herausnimmt, so dass die Trachealringe während des Respirationsactes sich ausdehnen und zusammenziehen können. Ist die Zeit für das definitive Decanulement gekommen, so empfiehlt es sich oft, allmählich kleiner werdende Canülen einzuführen, bis die kleinste Nummer erreicht ist; danach ist es bisweilen noch nothwendig, Gummikatheter einzuführen, bis der Larynx und die subglottischen Stricturen ihre normale Elasticität wiedergewonnen haben.

EMIL MAYER.

56) **Santi Pusateri. Beitrag zum Studium der Epiglottiscysten. (Contributo allo studio delle cisti dell' epiglottide.)** *Arch. ital. di laring. April 1915.*

Bericht über einen Fall, in dem es sich um eine Cyste des Lig. glosso-epiglottic. medium handelte — die Localisation ist sehr selten. (Verf. hat nur noch 2 Fälle in der Literatur gefunden. Beale, Journ. of Laryng. Vol. X und Moulton, The Laryng. Vol. XXIII.) Ferner zeichnete sich die Cyste durch ihre Grösse aus; sie war hühnereigross. Für die Aetiologie kommt wohl in Betracht, dass häufige Entzündungen vorausgegangen waren. Die Beschwerden datirten erst seit 8 Wochen. Die Entfernung der Cyste erfolgte per vias naturales; jedoch traten dreimal Recidive ein. Erst nach dem dritten Eingriff war die Heilung definitiv.

CALAMIDA.

57) **H. Röhr** (Berlin). **Ein universeller Apparat zur Compressionsbehandlung bei Störungen im Larynx.** *Fränkel's Archiv. Bd. 29. H. 2. 1915.*

Vorzüge des Apparates: Er kann für jeden Patienten passend eingestellt werden; man kann mit ihm auch einseitig und in jeder gewünschten Richtung den Larynx comprimiren; jede venöse Stauung an Kopf und Hals wird vermieden; die Compression kann mit der Anwendung des elektrischen Stroms verbunden werden.

STURMANN.

58) **Sidney Jankauer. Eine Elektrode zur Fulguration des Kehlkopfes. (An electrode for fulgurating the larynx.)** *The Laryngoscope. December 1914.*

Verf. giebt eine Beschreibung des Instrumentes, das mit besonderem Vortheil bei Larynxpapillomen angewandt wird.

EMIL MAYER.

59) **O. Chiari** (Wien). **Primärer Trachealtumor.** Nach einer Demonstration in der Sitzung vom 6. März 1914 in der k. k. Gesellschaft der Aerzte in Wien. *Wiener klin. Wochenschr. No. 10. 1914.*

Trachealresection in Localanästhesie mit Bildung von thürflügelförmigen

Hautlappen wegen eines Spindelzellensarkoms. Die histologische Untersuchung ergab mehrmals keine sichere Diagnose. HANSZEL.

e II) Stimme und Sprache.

60) **R. Kalisch. Die phonetische Grundlage im synthetischen Leseunterricht.** *Arch. f. experim. und klin. Phonetik. Bd. 1. H. 2. S. 157.*

Etwas langatmige, aber nicht unberechtigte Kritik am synthetischen Leseunterricht (Lautirmethode), auf den Verf. mit Recht den widerlichen monotonen (und schädlichen! Ref.) Schulsprechton zurückführt. Die Methode übt Associationen ein, die zweckwidrig sind und später wieder ausgemerzt werden müssen. Trotz aber nicht mittels der Lautirmethode lernt der Schüler lesen. Die beste Lesemethode ist die, welche auf dem kürzesten Wege geläufig lesen lehrt, also Leseautomatismen vermittelt, obwohl die Kunst, lautirend zu lesen und buchstabirend zu schreiben, nicht zu umgehen sei (Orthographie). Die Arbeit läuft auf eine Anpreisung der Fibel des Verfassers hinaus. Auffällig war dem Referenten, dass der weiche Stimmeinsatz nicht erwähnt ist. Verf. unterscheidet nur gehauchten und harten. Unberücksichtigt ist die Monographie Gutzmann's über „die praktische Anwendung der Sprachphysiologie beim ersten Leseunterricht". Die Arbeiten von Messmer, Erdmann u. a. sind benutzt, aber nicht citirt.

NADOLECZNY.

61) **R. Schilling. Die Deckung des Gesangstones im Röntgenbilde.** *Arch. für experim. und klin. Phonetik. Bd. 1. H. 2. S. 129.*

Verf. liefert werthvolle Beiträge zur Erkenntniss des Vorganges der Deckung beim Singen mittels Röntgenaufnahme. Er findet, dass die Erweiterung des Kehlraumes für die Deckstellung charakteristisch ist und dass sie am deutlichsten auftritt bei Vocalen, bei denen der Kehlraum enger, der Kehldeckel mehr gesenkt ist. Hier wird durch das Decken (Erweiterung jenes Raumes sowie Hebung des Kehldeckels) auch klanglich der Unterschied gegenüber dem ungedeckten Ton am auffallendsten. Tabellen mit den verschiedenen Messungsergebnissen zeigen, dass auch der Kehlkopf im ganzen tiefer tritt, dass die Aufrichtung des Kehldeckels wahrscheinlich eine passive ist. Beim Decken handelt es sich um Helligkeitsunterschiede der Klänge im Sinne von Stumpf, bedingt durch verschiedene Helligkeit der Obertöne. Verstärkung tiefer Partialtöne bzw. Abschwächung hoher Theiltöne ergiebt dunkle Färbung. Der Vocalcharakter ist bei gedeckter Tongebung schöner und leichter beizubehalten, als bei nicht gedeckter. Das Decken kann unabhängig von den Registern vorgenommen werden, ob es aber nicht doch in Beziehungen zu den Registern bzw. zum Registerausgleich steht, ist vorläufig fraglich.

NADOLECZNY.

f) Schilddrüse.

62) **Paschoud** (Lausanne). **Beitrag zur Frage der Schilddrüsenpfropfungen. (Contribution à l'étude des greffes thyréoidiennes.)** *Inaug.-Diss. aus Lausanne. Verlag Des Imprimeries réunies. Lyon 1913.*

Verf. nennt als die ebenbürtigen Entdecker der physiopathologischen

Bedeutung der Schilddrüse M. Schiff (1859), Th. Kocher (1874), J. Reverdin (1882).

Schiff bei den Carnivoren und H. Bircher beim Menschen entdeckten dann als die Ersten den vorübergehenden, nicht bleibenden Schutz der Einpfropfung gesunder Schilddrüse gegen die üblen Folgen der Totalausrottung derselben.

Aus dieser Entdeckung entwickelte sich in der Folge die ganze heutige Behandlung mit Schilddrüsenpräparaten, sammt den therapeutischen Versuchen mit Implantation von Schilddrüsengewebe zwischen verwandten Thierarten, autoplastische Implantation, und von Thier auf Mensch, heteroplastische Implantation. Die erstere hat sicherere Resultate als die letztere, welche aber praktisch allein in Betracht kommt.

Die speciellen Hauptergebnisse sind folgende:

Bei den Thieren sind die anatomischen und histologischen Ergebnisse im Allgemeinen günstig. Die einfache subcutane Einpflanzung scheint anatomisch am besten zu gelingen.

Physiologisch sind die Erfolge ungewiss. Kein einziges einwandfreies Experiment mit dauerhaft functionellem Ergebniss kann nachgewiesen werden.

Beim Menschen sind die anatomischen Resultate bei den wenigen controlirten Fällen günstig.

Die physiologischen und therapeutischen Ergebnisse sind sehr günstig bei dem operativen Myxödem; günstig beim spontanen Myxödem; null gegen Tetanie und Cretinismus.

Vorbedingungen für die Zuverlässigkeit aller experimentellen sowie therapeutischen Experimente sind: a) dass mit Gewissheit kein verborgener Schilddrüsenrest übrig geblieben sei, dass also subtilste Nachsuchung nach demselben bis zur Mitte des oberen Mediastinum hinunter gemacht werde; b) dass neben der Pfropfungstherapie keine medicamentöse oder Mineralwasserbehandlung stattfinde.

JONQUIÈRE.

63) **Hart** (Berlin-Schöneberg). **Ueber die Basedow'sche Krankheit.** *Med. Klinik. No. 14. 1915.*

Von Hart werden drei grosse Formengruppen des Morbus Basedowii unterschieden: 1. Der reine thyreogene Morbus Basedowii; 2. der reine thymogene Morbus Basedowii; 3. der thymo-thyreogene Morbus Basedowii. Es wird in Zukunft für die Basedow'sche Krankheit nicht die reine Thymectomie, sondern die combinirte Verkleinerung des Thymus und der Schilddrüse in Betracht kommen.

SEIFERT.

64) **M. Staemmler. Ueber Kropfbefunde im Leichenhause des Charité-Krankenhauses zu Berlin.** *Virch. Arch. Bd. 217. H. 2. 1914.*

Im Leichenhause der Charité wurden vom 1. October 1903 bis 1. Juli 1912 insgesammt 13426 Sectionen gemacht; nur in etwa 4 pCt. der Fälle fanden sich Angaben über Kropf. Von einer Endemie des Kropfes in Berlin und Brandenburg kann also kaum gesprochen werden. Verf. constatirt das seltene Vorkommen von

Kröpfen bei Kindern. Interessant ist die Thatsache, dass Tuberculose als Todesursache bei den mit Kropf behafteten Leichen sehr in den Hintergrund tritt.

FINDER.

g) Oesophagus.

65) **Wilhelm Sternberg** (Berlin). **Eine neue Position zur ösophagoskopischen Untersuchung.** *Münchener med. Wochenschr. No. 9. 1915.*

Verf. empfiehlt die Knie-Ellenbogenstellung, wobei die Knie des Patienten auf hohem Kissen liegen. Er rühmt ihr leichte Einführbarkeit des Rohres, freien Secretabfluss, Bequemlichkeit für den Patienten und Entbehrlichkeit einer Assistenz nach.

KOTZ.

66) **Streit** (Bern). **Ueber einen Fall von Oesophagitis exfoliativa.** *Corr.-Blatt f. Schweizer Aerzte. No. 4. 1915.*

Ein ganz einem anderen von Köchlin mitgetheilten (cfr. Centralblatt. 1915. S. 159) homologer Fall von Speiseröhrenentzündung, auch bei einer Frau in mittleren Jahren, der den fast vollkommen gleichen Verlauf von Anfang bis zu Ende aufweist. Bei beiden Fällen blieb auch die Aetiologie dunkel. Beidemal charakterisirte mehrschichtiges Plattenepithel ohne jegliche Spur von Bindegewebe, Rundzellen und Muskelfasern die Abstossung als eine oberflächliche. In diesem zweiten Falle war die Blutung allerdings sehr beträchtlich; fast bedrohlich, als ob ein grösseres Blutgefäss angegriffen gewesen wäre. Aber die Genesung trat auch hier sehr bald ein. Dass in einem Falle die Oesophagitis als dissecans, im anderen als exfoliativa bezeichnet wird, hing lediglich von der Auffassung der pathologischen Anatomie ab und verhindert nicht, diese beiden Fälle als durchaus homologe zu betrachten.

JONQUIÈRE.

67) **Els** (Bonn). **Resection eines Oesophaguscarcinoms.** *Deutsche med. Wochenschrift. No. 7. S. 211. 1915.*

Resection eines Carcinoms des Halstheiles des Oesophagus mit plastischem Ersatz des Defects durch einen aus der seitlichen Halshaut gebildeten und unter dem Sternocleido hindurch gezogenen, gestielten Lappen. Bei dem geheilten Patienten besteht wieder ein continuirlicher Oesophagusschlauch, der sämmtliche Speisen und ein Bougie von Fingerdicke ohne Schwierigkeit durchlässt.

R. HOFFMANN.

III. Kritiken und Gesellschaftsberichte.

a) **Biaggi, Gradenigo** und **Stefanini. Italienische Untersuchungen zur experimentellen Phonetik, mitgetheilt auf dem ersten internationalen Congress für experimentelle Phonetik. Hamburg, April 1914. (Studi italiani di fonetica sperimentale, comunicati al primo congresso internazionale di fonetica sperimentale. Amburgo-Aprile 1914.)** Mit 46 Figuren im Text und 3 Tafeln. 198 Seiten.

Dieser Band, das 4. und 5. Heft des 25. Volums vom italienischen Archiv für Oto-Rhino-Laryngologie, enthält die Arbeiten in extenso, welche unsere italie-

nischen Kollegen, die sich bekanntlich am Hamburger Congress sehr stark betheiligt haben, dort vortrugen. In Kürze sind die Vorträge in No. 6 dieses Centralblatts 1914 in dem Bericht von Zumsteeg referirt. Es sei deshalb nur hervorgehoben, was diese Publication an Ausführlicherem, zum Verständniss Nöthigem bringt, was medicinisch besonders interessant ist und was in Hamburg nicht vorgetragen wurde. Baglioni beschreibt seine continuirliche Tonreihe am Harmonium, dessen 61 Töne er in 2000 umgewandelt hat durch eine verschiebliche Verkürzungsvorrichtung an den Zungen nach dem Princip des Tonometers von Hornbostel (Abbildungen). Ausführlich sind die Untersuchungen über gesungene und gesprochene Vocale von Fiorentino, von Stefanini und von Gianfrancesci (Curven) wiedergegeben. Es folgt die Mittheilung von Baglioni über die Umgestaltung des Stimmregisters zu den verschiedenen Tagesstunden, die in Hamburg merkwürdigerweise wenig Widerspruch gefunden hat, obwohl diese Selbstbeobachtungen sicher nicht allgemeine Gültigkeit für normale Stimmen haben. Interessanter sind seine Versuche über den Einfluss von Tönen auf die Sprechstimmlage und jene von Biaggi über den Einfluss der Sprechstimmlage des Lehrers auf den Schüler; in beiden Fällen schrauben gehörte hohe Töne die Sprechstimme zu hoch. Biaggi empfiehlt von hygienischen und pädagogischen Gesichtspunkten eine tiefe Sprechlage für Lehrer und Lehrerinnen. Bilancioni hat bei Verengerungen im Nasenrachenraum (Adenoiden etc.) Palatogramme aufgenommen und beschreibt solche bei den verschiedenen Lautbildungen. R. Hahn beschreibt an der Hand zahlreicher Abbildungen den Einfluss der Cocainisirung des Kehlkopfes auf das Athemvolumen bei hartem und weichem Stimmeinsatz (Athemvolumcurven). Gradenigo bringt Marbe'sche Russfiguren von der indirecten nasalen Resonanz der Stimme. R. Hahn zeigt an interessanten pneumographischen Curven den Einfluss der Anästhesirung von Nase und Kehlkopf bei Natur- und Kunstsänger. Der Einfluss (Veränderungen in der Tiefe und Häufigkeit der Athemzüge) zeigt sich bei Verwendung von 5—10proc. Cocainlösungen und ist auf allgemeine und locale Wirkung zu beziehen. Wichtig ist die Unsicherheit der Tongebung bzw. des Tontreffens. Ponzo bespricht individuelle und familiäre Eigenthümlichkeiten von Athemcurven. R. Hahn und Ponzo haben Untersuchungen über den Einfluss objectiver Rhythmen (Metronomgeräusch) auf die Bildung rhythmischer Phoneme gemacht. Stefanini beschreibt einen Pendelapparat, mittels dessen die Frequenz des elektrischen Stroms rasch wechseln kann, und seine Anwendung in der Physiologie (insbesondere Acumetrie). Gradenigo veröffentlicht seine Untersuchungen für die Hörempfindlichkeit für Saitentöne in den verschiedenen Regionen der Tonreihe. Mancioli bringt Gesangsathemcurven, die mit den Untersuchungen des Ref. übereinstimmen. Pulle beschliesst das Buch mit einem kleinen Aufsatz über Beziehungen der experimentellen Phonetik zur Sprachforschung. Referate über den Hamburger Congress sind anhangsweise beigefügt.

Nadoleczny.

---

b) Starck. Lehrbuch der Oesophagoskopie. Zweite grösstentheils neubearbeitete Auflage mit 110 Abbildungen und ausführlichem Literaturververzeichniss. Verlag von Kurt Kabitzsch. Würzburg 1914.

Es war, wie der Verf. selbst schreibt, längst ein Bedürfniss, dass die zweite Auflage des Starck'schen Lehrbuches erschien. Hat sich doch, speciell in der ösophagoskopischen Technik, in den letzten Jahren vieles verändert, das einer neuen Bearbeitung bedurfte. Diese Aufgabe, die moderne Methodik und Technik zu schildern, hat der Verf. in bester Weise gelöst und uns in seinem technischen Theil einen klaren Ueberblick und eine exacte Zusammenstellung der modernen Instrumentarien und ihrer Handhabung gegeben. Zahlreiche Abbildungen illustriren den Text und unterstützen das Verständniss in klarer Form. Auffallend ist bei der methodologischen Darstellung, dass der Verfasser den Standpunkt, bei allen hochsitzenden Erkrankungen, speciell auch bei Fremdkörpern, das Rohr planmässig unter Gesichtscontrole einzuführen, nicht anerkennt, sondern die Einführung mit Mandrin bevorzugt. Er macht zwar die Concession, dass er in solchen Fällen kürzere Mandrins als sonst üblich verwendet, doch ist, meiner Auffassung nach, damit der Kern der Sache nicht getroffen. Der grosse Vortheil der ocularen Methode ist darin zu sehen, dass wir vermeiden, im Dunklen zu arbeiten und damit jede Gefahr, die bei dem Tieferführen des Tubus droht, im Voraus erkennen und umgehen können. Auch erscheint die Schwierigkeit der ocularen Rohreinführung am liegenden Patienten durchaus nicht so gross, wie sie vom Verf. geschildert wird, wenn wir bei linker Seitenlage des Patienten operiren.

Der klinische Theil hat sich nicht nennenswerth verändert, da die letzten Jahre in klinischer Beziehung wenig Neues gebracht haben. Die Literatur befasste sich in der Hauptsache mit dem casuistischen Ausbau bekannter Thatsachen. Da diese schon in der ersten Auflage in formvollendeter Bearbeitung dargestellt waren, so blieb hier wenig zu verändern übrig. Nur das Capitel über Narbenverengerung wurde neu bearbeitet, und ausserdem erfuhren die Abbildungen insofern eine Verbesserung, als an Stelle der farbigen Reproductionen vergrösserte, in Schwarzweiss gehaltene Bilder traten. Sie sind gut gelungen und erhöhen in ihrer anschaulichen Weise den Werth des Buches entschieden.

Die neue Bearbeitung stellt somit eine glückliche Modernisirung der ersten Auflage dar, und wenn ich mich auch mit einigen Ausführungen des Verfassers nicht ganz einverstanden erklären konnte, so bin ich doch der Ueberzeugung, dass die Neuauflage geeignet ist, den ausgezeichneten Ruf, den das Starck'sche Lehrbuch schon lange geniesst, auf's neue zu bestärken. W. Albrecht (Tübingen).

---

c) Otolaryngologischer Verein in Christiania.

Sitzung am 12. October 1914.

Vorsitzender: Uchermann.
Schriftführer: Fleischer.

Uchermann legte das Präparat einer Krebsgeschwulst aus der Regio thyreo-hyoidea einer 49 Jahre alten Frau vor. Die Geschwulst hatte ungefähr

die Grösse eines Zweikronenstückes (etwas grösser als ein deutsches Zweimarkstück), eine glatte convexe Oberfläche (sie ähnelte einer kleinen getrockneten Feige), feste elastische Consistenz und dunkle röthliche Farbe. Sie hatte sich (unter Localanästhesie) in ihrer ganzen Grösse herausschälen lassen, wobei sich zeigte, dass sie dem Ligam. thyreohyoideum med. und dem obersten Theil der Lamina thyreoidea adhärirte. Nach oben ging vom oberen Rande der Geschwulst ein dünner Bindegewebsstrang zur hinteren Fläche des Corpus os. hyoidei. Vorn lag sie in der Mittellinie subcutan, nach aussen bedeckt von Mm. sterno-hyoidei. Das umgebende Bindegewebe adhärirt der Geschwulst ziemlich stark. Unter dem Mikroskope erwies sie sich als ein Cylinderepithel-Carcinom, wahrscheinlich herrührend von einem rudimentären Ductus thyreo-glossus. Die Geschwulst war erst seit 6 Monaten beobachtet worden, war schmerzlos und unempfindlich, die sie bedeckende Haut war normal.

Weiter wurde das Präparat eines mandelgrossen, glatten, sessilen Tumors vorgewiesen, der von der Rückseite der linken Plica aryepiglottica bei einem 70jährigen Manne ausging. Er hat in den letzten Monaten einen Klumpen im Halse gespürt und ab und zu Schmerzen beim Schlucken gehabt. Die Schleimhaut über der Geschwulst ist etwas injicirt, ebenso ist die linke Plica ary-epiglottica im Ganzen etwas dicker und grösser als die rechte. Dasselbe ist der Fall mit der Plica ventricularis. Stimmbänder normal, beweglich. Die mikroskopische Untersuchung ergab Tuberculose.

Ferner wurde ein Fall von chronischer suppurativer Otitis media dextra mit Mastoiditis, Sinusthrombose und Lungenabscess besprochen, bei einem 17 Jahre alten Mann.

Sitzung vom 16. November 1914.

Vorsitzender: Uchermann.
Schriftführer: Galtung.

Uchermann besprach einen Fall von Epistaxis, der mit directer Transfusion nach Carrel's Methode behandelt worden war.

F. K., 8jähriger Knabe, soll früher immer gesund gewesen sein, jedoch immer etwas bleich. Keine Bluter in der Familie.

Im Frühsommer 1914 bekam er ohne jede Veranlassung plötzlich Nasenbluten aus beiden Nasenlöchern. Die Blutung war stark, so dass ein Arzt gerufen wurde. Im Ganzen fünf starke Blutungen im Laufe des Sommers. Er ist sehr bleich und matt geworden. Am 4. 11. wieder Blutung, die durch Tamponade zum Stillstand kam. Ausserdem 2mal Erbrechen von verschlucktem Blut. Wurde auf der Klinik eingelegt.

Der Patient ist sehr bleich und mitgenommen. Sämmtliche Schleimhäute bleich. Pupillen gross, reagiren. Herzdämpfung vergrössert, ausgedehntes Frémissement, am Halse Venenpuls. Erster Ton protrahirt, unrein, fast blasend. Abdomen etwas gespannt. Kein Oedem oder Exanthem. — Der Zustand hielt sich so ca. 1 Monat ohne wesentliche Veränderungen.

Am. 7. 9. und 21. 9. trat ein schwächeres Nasenbluten ein, das sofort nach Einlegen eines Tampons mit Coagulen aufhörte. Die Schleimhaut nach unten und nach vorn auf dem Septum beiderseitig injicirt und geschwollen, wurde einige Male mit CrO_3 geätzt.

Am 5. 10. fand sich der Hämoglobingehalt (Tallquist) = 30 pCt.

Am 7. 10. heisst es: Heute Morgen einmal Erbrechen, wesentlich bestehend aus Blutcoageln (ca. $^1/_2$ Becken). 4 Uhr nachmittags sickernde Blutung aus der linken Nase (Tamponade). Patient ist wachsbleich, antwortet kaum auf Anrede. Puls 140. Am Abend wieder Erbrechen von schwarzer Flüssigkeit (ca. $^1/_2$ Becken). Er wird in schräge Stellung gelegt. 8. 10. Keine Blutung seit gestern. Herzdämpfung vergrössert (zweite Rippe und etwas innerhalb des linken Sternalrandes), Ictus einfingerbreit ausserhalb der Papillarlinie. Er erhält $^1/_2$ l physiologische Salzwasserlösung per rectum.

9. 10. Rectale Salzwasserinjection. Hämoglobingehalt nach Sahli 17 pCt. 13. 10. Zustand unverändert. Alle Schleimhäute fast weiss. Leichtes Oedem unter den Augen. Einige Sugillationen auf der Schleimhaut der Unterlippe. Herzdämpfung vermehrt. Leerer Percussionsschall in der erwähnten Ausdehnung und einfingerbreit innerhalb des Sternalrandes, ebenso das systolische Blasen. Rothe Blutkörper 1500000. Blutdruck (Riva-Rocci) 70. Urin klar, enthält kein Eiweiss. Um womöglich das Leben des Knaben zu retten, wurde am Abend eine directe Bluttransfusion nach Carrel's Methode vorgenommen. Die Operation wurde ausgeführt von Dr. Ingebrigtsen, der sie in Carnegie's Institut in New York gesehen hatte. Das Blut von dem Vater und der Mutter des Knaben wurde auf Hämolyse und Agglutination im Verhältniss zu dem Blut des Knaben untersucht. Das Blut der Mutter zeigte schwache Agglutination der Blutkörper des Knaben, keine Hämolyse. Das Blut des Vaters: Keine Hämolyse, keine Agglutination.

In Localanästhesie ($^1/_2$ pCt. Novocain) wurden die linke Art. radialis des Vaters und die linke V. saphena des Knaben in ca. 10 cm Länge freigelegt. Nach Durchschneidung und einstweiliger Klemmung der Gefässe wurden ihre centralen Enden mittels eines 3 cm langen, innen und aussen paraffinirten Stahlrohres mit einander verbunden. Nach Entfernung der Klemmen wurde nun 35 Minuten lang transfundirt, und während dieser Zeit fühlte man die Pulsation in der V. saphena oberhalb der Canüle. Die Pulsfrequenz des Vaters (er ist ein ungewöhnlich grosser und starker Mann) war beim Beginn der Operation 72, danach 88, sein Blutdruck vor der Operation 150 (Riva-Rocci), Sahli 100.

Der Puls des Knaben war vor der Operation 120, nach der Transfusion 88. Sein Blutdruck vor der Transfusion 70 (Riva-Rocci), nach derselben 98. Während der Operation eine Kampferspritze. Das Aussehen besserte sich deutlich während der Transfusion. Nach derselben centrale Unterbindung der Gefässe. Die Hautwunden werden mit Wormgut zusammengenäht.

14. 10. Hat die Nacht gut geschlafen. Sieht viel besser aus. Die Schleimhäute sind gesund roth, ebenso die Ohren. Sahli 71 pCt. Puls 86 regelmässig,

gut. Herzschlag (Ictus) einfingerbreit innerhalb der Papillarlinie im 4. Intercostalraum. Herzdämpfung nur bis zum Sternalrand. Keine Nebengeräusche.

15. 10. Zustand seit der Transfusion völlig verändert. Leichtrothe Farbe auf den Backen, spricht und ist lebhaft. Isst mit ausgezeichnetem Appetit. Sahli 84. Rothe Blutkörper 3800000. Im Trockenpräparat (Giemsa): Grosse hämoglobinreiche Blutkörper (vom Vater) neben kleineren, bleichen, theils mit Poikilocytose (des Knaben eigene). Keine kernhaltigen rothen. — Am 16. 10. zeigte sich etwas Blut im Urin. Nach Centrifugirung finden sich einige rothe Blutkörper und 3—4 körnige Cylinder. Albumin $^3/_4$ pM.

20. 10. Urin klar. Albumin und Blut sporadisch. Sahli 85. Rothe Blutkörper 4006000.

27. 10. Gestern kleiner Blutaustritt an der Unterlippe und eine kleine Blutung aus dem kleinen Nasenloch. Abführung schwarz (Nasenblut?). Aetzung des Septums nach unten und vorn mit CrO_3.

Einige Petechien um und unter dem Nabel. Das Trockenpräpapat des Blutes (Pappenheim) zeigt keine pathologischen Elemente (polynucleare neutrophile Leukocyten 75 pCt., do. eosinophile 0,62 pCt., Lymphocyten 19,38 pCt., Uebergangsformen 1,25 pCt.). Rothe Blutkörper 3300000. Sahli 70. Riva-Rocci 85.

28. 10. Urin: Albumin +, Blut +.

5. 11. Es ist etwas Blut aus dem rechten Nasenloch gesickert. Aetzung des Septum nach unten und vorn mit CrO_3. Er sieht ganz gut aus. Befindet sich vollständig wohl. Sahli 75, rothe Blutkörper 4500000. Riva-Rocci 85. Urin: Blut + (Spuren).

9. 11. Gestern und heute starke Blutreaction im Urin. Albumin + (Spuren). Ord.: Milchdiät.

16. 11. Befindet sich vollständig wohl. Ab und zu Petechien am Körper. Sie verschwinden nach einigen Tagen. Im Uebrigen wie am 5. 11. notirt.

Nachschrift.

26. 11. Rothe Blutkörper 4000000. Sahli 68. Riva-Rocci 88. Urin: Spuren von Albumin und Blut.

6. 12. Heute Morgen kleine Nasenblutung aus rechtem Nasenloch.

8. 12. Wieder zahlreiche Petechien auf der Haut, über den Körper und auf der Zunge. Sahli 72. Riva-Rocci 95. Befindet sich im Uebrigen ganz gut. Urin wie zuletzt.

22. 12. Sahli 70. Rothe Blutkörper 4000000. Wieder einmal Nasenbluten auf der rechten Seite, anscheinend vom Septum. Liess sich durch Tamponade stillen. Ord.: Aetzung.

Das Krankheitsbild ist somit noch nicht abgeschlossen. Ich veröffentliche dies jedoch schon jetzt mit Rücksicht auf die eclatante Wirkung der directen Transfusion in diesem Falle. Noch scheint das Kind das neue Blut nicht ganz assimilirt zu haben. Es befindet sich jedoch vollständig wohl. Eine ausführliche Beschreibung wird seiner Zeit von Dr. Ingebrigtsen geliefert werden.

Gording bespricht einen Fall von lateraler Sinusthrombosis, den er unter Behandlung hatte. Uchermann.

---

d) Jahresbericht der österreichischen Gesellschaft für experimentelle Phonetik 1914.

Constituirende Versammlung vom 17. Februar 1914.

Vorsitzende: Prof. Dr. Exner, Prof. Dr. L. Réthi.
Schriftführer: Dr. H. Stern.

Die Gesellschaft wird gegründet. Zum Vorsitzenden wird Prof. Réthi, zum zweiten Vorsitzenden Prof. Wallaschek, zu Schriftführern Prof. Pöch und Dr. H. Stern gewählt.

Sitzung vom 17. März 1914.

Es wird ein wissenschaftlicher Ausschuss gewählt.

Prof. Wilhelm Schmidt spricht über das Thema: „Was erwartet die allgemeine Sprachwissenschaft von der experimentellen Phonetik?“ Vortr. schildert die Entwickelung der experimentellen Phonetik in neuerer Zeit mit besonderer Würdigung der Verdienste von Rousselot. Die wichtigsten Ziele der neuen Wissenschaft sind: 1. Erforschung der Tonalität der Wörter (Tonaccente), 2. der inspiratorischen Consonanten. 3. Systematik der Laute nach wissenschaftlichen Grundsätzen. 4. Wissenschaftliche Sprachvergleichung.

Sitzung vom 19. Mai 1914.

Vorsitzender: Prof. Dr. Réthi.
Schriftführer: Prof. Dr. Pöch.

1. Herr H. Stern referirt über den I. internationalen Congress für experimentelle Phonetik in Hamburg.

2. Herr Exner spricht über phonetische Untersuchungsmethoden und zwar die klanganalytischen (physikalischen) und die physiologischen, die sich mit der Erzeugung der Klänge und Geräusche beschäftigen. Historische Darlegungen der Methodik von König und Helmholtz bis Brücke, Rousselot und Scripture sowie Zwaardemaker.

3. Herr Fröschels demonstrirt die Grützner'sche Methode der Palatographie.

Nadoleczny.

---

e) Wiener laryngo-rhinologische Gesellschaft.

Sitzung vom 6. Mai 1914.

Hajek: Folliculärcyste des Oberkiefers. Operative Heilung.

Die Cystenbildung kann durch die unregelmässige Dentition allein nicht erklärt werden. Es macht den Eindruck, als ob die Entwicklung der Cyste die Dislocation der Zähne bedingt hat und nicht umgekehrt, wie man das anzunehmen gewohnt ist.



F. Neumann: 1. Aphonie seit 20 Jahren. Paraffininjection in ein Stimmband, Heilung.

Durch Diphtherie zerstörtes linkes Stimmband. Paraffin von 42° Schmelzpunkt, fünf Injectionen unter die Narbe. Heisere, aber laute Stimme jetzt seit 15 Monaten.

Discussion: Kofler berichtet ebenfalls über einen analogen Paraffinerfolg. Atrophie eines Stimmbands in Folge Recurrenslähmung. Er räth zu Paraffin mit niedrigem Schmelzpunkt (ca. 42°).

2. Angiofibrom des Nasopharynx, Recidivtumor. Unterbindung der Carotis interna, Spaltung des Unterkiefers, wodurch guter Zugang zum Epipharynx, radicale Tumorentfernung.

Discussion: Auf eine Anfrage Hajek's nach der Prognose dieser Tumoren an der Klinik antwortet Marschik, dass diese eine verzweifelt schlechte ist.

A. Heindl: 1. Zwei Fälle von Syphilis der Stirnhöhle.

2. Ein Fall von angeborener linksseitiger Choanalatresie.

Demonstration von photographischen Aufnahmen mittelst des Zaufal-Kahler-Leiter'schen Pharyngoskops.

3. Knochenstück aus dem Oesophagus auf endoskopischem Wege entfernt.

ad 1 sprach Hajek.

Fein: Hämangiom der Tonsille (in der December-Sitzung demonstrirt) ist auf Radium fast zur Genüge geschwunden.

Glas: Retronasale membranöse Atresie mit Photographie.

Hütter: 1. Verengerung des rechten inneren Nasenloches durch die Plica vestibularis.

Operative Entfernung der Plica nach Grünwald.

2. Guter Erfolg der Kaustik bei Larynxtuberculose.

3. Knotige tuberculöse Infiltrationen und Ulcerationen in der Gegend der Zungenspitze. Mikroskopischer Befund.

F. Schlemmer: 1. Sarcoma epipharyngis. Drüsenausräumung.

2. Perichondritis universalis traumatica laryngis. Oesophagusverätzung. Totalexstirpation des Larynx mit querer Resection. Hypopharynx. Heilung.

3. Locale Amyloidose der Schleimhaut der oberen Luftwege. Diagnose noch nicht sichergestellt.

ad 1 sprach Hajek, Marschik, Chiari, welch letzterer ausführt, dass an seiner Klinik in jenen Fällen von Nasenrachentumoren, die von den Chirurgen als

inoperabel zurückgewiesen wurden, stets zunächst die beiderseitigen Drüsen am Hals entfernt werden und später erst der primäre Tumor angegangen wird.

Chiari: Rhinolith. Extraction. Heilung. Symptome seit zehn Jahren.

Pöllhofer: Ballontamponade des Epipharynx. Dünnes elastisches Gummidrain, das sich an einem Ende zu einem Sack in der Grösse einer Orange aufblasen lässt, zur Tamponade bei Blutungen post adenotomiam empfohlen. Fixation wie beim Hanszel'schen Nasenballontampon.

Discussion: Kofler und Chiari.

Sitzung vom 3. Juni 1914.

Fein: 72jährige Frau mit Pemphigus im Rachen und Kehlkopf und der Conjunctiva.

Discussion: Roth bespricht einen ähnlichen Fall.

Schlemmer berichtet 1., dass der in der Maisitzung vorgestellte Fall von Amyloidose des Pharynx und Larynx exact histologisch bestätigt wurde.

2. Demonstration der Patientin mit Epipharynxtumor, die er in der Maisitzung nach Drüsenausräumung vorgestellt hatte. Jetzt nach radicaler Entfernung des primären Tumors geheilt.

3. Mittheilung über günstige Erfolge der Blutstillung mit Coagulen (Kocher-Fonio). Stets frische Lösungen nöthig und nicht kochen!

Discussion: Menzel hat das Coagulen stets vor Gebrauch sterilisirt und keinen Erfolg zu verzeichnen, vielleicht aus diesem Grunde.

Glas: Narbige Verengerung des Pharynx hinter der Uvula bei einem sechs Jahre alten Kinde, wahrscheinlich congenitaler Natur.

Weil demonstrirt zwei Präparate:

a) von einem Leiomyom der Uvula bei einem 69jährigen Mann. Der Patient wurde im Jahre 1913 mit einem Leiomyom des Larynx vorgestellt.

b) von einem ödematösen Fibrom der linken Choanalgegend bei einem sechsjährigen Knaben.

ad a) bemerkt Fein, dass die Leiomyome des weichen Gaumens aus der glatten Muskelschicht der Gefässe stammen.

F. Neumann demonstrirt eine exstirpirte retropharyngeale Struma und das Präparat eines Tonsillarcarcinoms, das auf den Zungenrücken übergegriffen hat. Operation nach Unterkieferspaltung. Ferner stellt Neumann einen Patienten vor, bei welchem er vor vier Wochen wegen Carcinom die Totalexstirpation des Larynx mit beiderseitiger Drüsenausräumung vorge-



nommen hat. Der Patient kann jetzt schon auf normalem Wege sich ernähren. Vorherige Radiumbehandlung hatte zu Verwachsungen geführt, wodurch die Operation erschwert wurde.

Discussion: Menzel bestätigt diesen Einfluss des Radiums.

Menzel demonstrirt eine von ihm angegebene Punctionsnadel für die Keilbeinhöhle (Firma H. Reiner, Wien I, Franzensring). Gebogene 14 cm lange relativ starke Hohlnadel.

Discussion: Weil und Heindl haben Bedenken hinsichtlich der Ungefährlichkeit dieser Punctionen.

Hanszel.

Für die Redaction verantwortlich Prof. Dr. G. Finder, Charlottenburg, Augsburger Str. 38.
Druck von L. Schumacher, Berlin N. 4.

Internationales Centralblatt

für

Laryngologie, Rhinologie

und verwandte Wissenschaften.

Jahrgang XXXI. Berlin, Juli. 1915. No. 7.

I. Referate.

a) Allgemeines, obere Luftwege.

1) **Blumberg** (Reval). **Collapsinduration der Lungenspitzen bei Stenose der oberen Luftwege.** *Berner Dissert. Buchdruckerei Stolz. Bern 1914.*

Unter 27 Fällen von Vergrösserung der Rachentonsille aus der Berner laryngo-otologischen Klinik (Lüscher) wurde bei Kindern zwischen 5 und 17 Jahren 8mal, 7mal rechts, 1mal links, deutliche Collapsinduration der Lungenspitze nachgewiesen.

Die Collapsinduration soll sich von der Spitzentuberculose am sichersten durch die gute Verschiebbarkeit der unteren Lungengrenze unterscheiden lassen. Doch ist dieser Unterschied wie derjenige aller übrigen klinischen Symptome, nicht sicher, da nach Turban in 50 pCt. der Fälle von Lungentuberculose die Verschiebbarkeit der unteren Lungengrenze normal sein soll. Man fasst eben Lungenspitzeninfiltration bei Vorhandensein von starker Rachentonsille im Kindesalter ohne Weiteres als Collapsinduration auf.

Verf. beurtheilt diese Induration als eine entzündliche, die durch die ausgeschaltete Nasenathmung und deren bekannte Nachtheile, verbunden mit einer lymphatischen Anlage der Gewebe, zustande kommen soll.

Die diesbezüglichen Controversen, welche eine mehr mechanische Erklärung durch Störung der Druckverhältnisse und der Circulationsverhältnisse in den Lungenspitzen, z. B. mit dem Begriff einer Retractionsinduration, vorziehen, sowie die ganze Theorie der Lungenspitzenathmung sind in der lesenswerthen Schrift eingehend besprochen.

JONQUIÈRE.

2) **Eduard Kallert. Die Morphologie und Biologie der von Siegel für die Erreger der Maul- und Klauenseuche gehaltenen Cytorrhycteskokken.** *Arb. aus d. Kaiserl. Gesundheitsamt. Januar 1915.*

Verf. kommt zu dem Ergebniss, dass die Siegel'schen Kokken in allen Merkmalen mit den gewöhnlichen Streptokokken übereinstimmen, wie sie sich sowohl

bei gesunden als maul- und klauekranken Rindern im Blute finden. Es besteht keine Berechtigung, sie als Erreger der Maul- und Klauenseuche anzusprechen.

FINDER.

3) **R. O. Stein** (Wien). **Demonstration von vier Leprösen.** Sitzung vom 5. December 1913 d. k. k. Gesellsch. d. Aerzte in Wien. *Wiener klin. Wochenschr. No. 51. 1913.*

Ueber die Veränderungen in der Nase, im Rachen und Kehlkopf sprach Schlemmer in der Discussion. Die Befunde sind recht verschieden. HANSZEL.

4) **P. Gerber** (Königsberg). **Zur Histologie des Schleimhautlupus.** *Fränkel's Archiv. Bd. 29. H. 1. 1914.*

Eine wirksame Lupusbekämpfung beruht auf der frühzeitigen Erkennung und Behandlung der Nasenschleimhauttuberculose. Denn von hier nimmt der Lupus meist seinen Ausgang. 90 pCt. aller Fälle von matschiger Granulationsbildung in der Nase sind lupös. Der Lupus tritt auf als prälupöse Rhinitis (Rundzelleninfiltration im submucösen Gewebe), als primäre subepitheliale Knötchen wie auf der Haut (auf der Schleimhaut nur nach Cocain-Suprarenin-Bepinselung sichtbar), als typischer tuberculöser Knoten und als Tumor (Lupom). Die histologische Diagnose stützt sich auf den Nachweis von Tuberkeln und Riesenzellen, die bakteriologische auf das Uhlenhuth'sche Verfahren der Gewebeauflösung und die nachfolgende Much'sche Färbung. STURMANN.

5) **J. Brunner** und **Cz. Jakubowski** (Warschau). **Ueber die Behandlung des Skleroms der oberen Luftwege mittels der Autovaccine.** *Fränkel's Archiv. 29. Bd. H. 2. 1915.*

Aus einer Cultur des Frisch'schen Bacillus von dem jeweiligen Falle wird eine Vaccine hergestellt und monatelang täglich oder nach 2—3 Tagen je nach der Reaction subcutan injicirt. Die Reaction ist nie erheblich gewesen; sie besteht in Temperaturerhöhung, Schmerzen an der Einstichstelle, allgemeinem Unbehagen, zuweilen auch Röthung und Schmerzen in Kehlkopf und Rachen. Die Wirkung der Behandlung erweist sich da, wo der Process noch nicht zu veraltet ist und regressive narbige Veränderungen bestehen. Dagegen verkleinern sich und verschwinden die jungen Wucherungen und der Krankheitsprocess griff nicht weiter. In neun behandelten Fällen waren die Erfolge zum Theil recht gute, besonders solange die Injectionen fortgesetzt werden konnten. STURMANN.

6) **K. Tatár** (Kolozsvár, Ungarn). **Fall von Sklerom.** *Orvosi hetilap. No. 31. 1915.*

Nasenhöhle, Gaumenbögen, Zäpfchen und durch Vermittelung des harten Gaumens auch das Zahnfleisch waren von der Krankheit angegriffen. Die submaxillären Drüsen waren infiltrirt. POLYAK.

7) **Trömner** (Hamburg). **Querschuss durch den Hals.** *Berliner klin. Wochenschrift. No. 14. S. 361. 1915.*

Durch den Schuss doppelseitige Verletzung des Recurrens mit consecutiver totaler Aphonie und ausserdem Cucullarislähmung der einen Seite. Entartungsreaction in allen Bündeln dieses Muskels, so dass offenbar cervicale Nerven nicht an der Innervation desselben betheiligt waren. R. HOFFMANN.

8) **Frühwald** (Wien). **Schussverletzungen im Bereiche der oberen Luftwege.** *Berliner klin. Wochenschr. No. 6. S. 142. 1915.*

1. Eröffnung der rechten Stirnhöhle durch einen Schrapnellschuss. Eiterung der Stirnhöhle. Heilung nach Entfernung der degenerirten Schleimhaut und des nekrotischen Knochens.

2. Kieferhöhleneiterung und Nekrose der Orbitalwand nach Schussverletzung; Heilung nach operativer Behandlung.

3. Durchschuss durch den ganzen Gesichtsschädel. Ankylose des linken Unterkiefergelenks.

4. Schussverletzung des Ringknorpels. Bluthusten, Aphonie, Schmerzen beim Schlucken. Jetzt spricht Patient wieder laut. Es bestand ein Einriss an der Ansatzstelle des rechten Stimmbandes.

5. Schussverletzung der Trachea am zweiten Ring. Das Projectil blieb im Munde liegen. Am Oesophaguseingang höckerige Granulationen, welche mit Lapis behandelt wurden.

6. Verletzung der Speiseröhre durch einen Halsschuss. R. HOFFMANN.

9) **Kafemann** (Königsberg i. Pr.). **Kriegsverletzungen der oberen Luftwege.** *Berliner klin. Wochenschr. No. 17. S. 448. 1915.*

Bei einer methodischen Betrachtung der Kriegsverletzungen der oberen Luftwege ergiebt sich eine gewisse Gesetzmässigkeit, eine Bevorzugung bestimmter Wege und eine gewisse Nothwendigkeit.

Besonders wichtig sind transversale Schüsse, welche beide Augenhöhlen, das Siebbein durchqueren und Verlust beider Bulbi bedingen (häufig auch totale Anosmie. Ref.). Ziemlich häufig ist der verticale Schusskanal, welcher den Margo supraorbitalis, oft unter gleichzeitiger Eröffnung der Stirnhöhle, durchschlägt und unter Zertrümmerung des Bulbus in der Mundhöhle oder der Kieferhöhle endigt. Geschosse in letzterer Höhle räth K. zu entfernen, wegen der Beziehungen der Höhle zum Infraorbitalis. Besonders häufig ist auch die schräge Durchquerung der Nase. Eintritt der Kugel einige Millimeter oberhalb des Ligamentum palpebrale mediale und des Thränensackes, die beide häufig nicht verletzt gefunden werden. Der Weg endigt entweder in der Musculatur der Rachenschleimhaut — je nach der Richtung des Epi-, Meso- oder Hypopharynx — oder in der Mundhöhle nach Durchschlagen des Processus alveolaris oder in einer der Nebenhöhlen (hintere Siebbeinzellen, Keilbeinhöhle). Häufig sind auch die sogenannten Tunnelschüsse (v. Bergmann), welche transversal den beweglichen Theil der Nase durchsetzen.

Erstaunlich ist nach K. bei allen die Nasenhöhle durchquerenden Schüssen die grosse Toleranz derselben. Nach ein bis zwei Wochen dauernder entzündlicher Reaction erfolgt immer prompte Heilung ohne nachtheilige Complicationen. Tunnelschüsse können zu völliger Obstruction und hässlicher entstellender Narbenbildung führen.

Therapeutisch vermeide man alle Vielgeschäftigkeit. Der verticale Schuss, der die Ossa nasalia zertrümmert, erfordere sorgfältige Tamponade zur Geraderichtung der Theile und zur Blutstillung. Ueberflüssiges Sondiren ist zu ver-

meiden. Zur Nachbehandlung bewährte sich K. ein Boluscycloform-argent.-Pulvergemisch. Verletzungen des Pharynx sind, wenn die gefährlichen Regionen (Fossa carotica, submaxillaris, supraclavicularis, scaleno-trachealis) ohne Verletzung edler Theile durchlaufen sind, nur von geringer Bedeutung. Der Sitz der Kugel wird in der Regel in unzweideutiger Weise eher durch die Spiegelbetrachtung als durch das Röntgenbild nachgewiesen.

Die eigentlichen Kehlkopfschüsse sind nach K. entgegen der herrschenden Anschauung gefährlich quoad vitam sowohl als quoad functionem. Das consecutive Oedem müsse ohne Tracheotomie fast stets zum Tode führen. Sei diese Gefahr überwunden, so lauerten im Hintergrunde die functionellen eventuell lebenslänglichen Störungen. Seine pessimistische Auffassung belegt K. durch eine Reihe von Beobachtungen. R. HOFFMANN.

10) **v. Rothe. Chirurgie im Kriegslazareth.** *Beiträge z. klinischen Chirurgie. März 1915.*

Folgende Verletzungen der oberen Luftwege, die für den Laryngologen von Interesse sind, werden angeführt:

1. Granatsplitter. Einschuss hat den rechten Nasengang vom Nasenflügel bis zur Nasenwurzel völlig eröffnet; Ausschuss zwischen Nasolabialfalte und Kieferwinkel in der linken Wange. Der linke harte Gaumen im Zusammenhang mit dem weichen hängt vollständig zertrümmert in den Rachen hinab. Patient ist stark cyanotisch, „zieht“ stark. Erweiterung der Ausschussöffnung bis zum Mundwinkel, Aufklappen der Wange, etwas atypische Oberkieferresection; ebenfalls Resection des fast zu Brei zersplitterten Unterkiefers. Tamponade und Drainage der Nasen- und Wangenwunde nach Fixation des linken Mundwinkels durch ein paar Nähte. Nach drei Tagen konnte Patient das Bett verlassen, nach 10 Tagen Abtransport.

2. Granatschuss. Starke Cyanose. Vollständige Abtrennung des Mundbodens vom Unterkiefer, so dass man unter demselben die Zunge, Zäpfchen und Rachenwand sieht. Athmung durch Zurücksinken des Zungenbeins und Oedem der Weichtheile. Versuch, Schleimhaut und Musculatur des Mundbodens durch Naht an den Unterkiefer heranzuziehen. Dabei Athemnoth; Tracheotomie. Die Reste der Schleimhaut, Musculatur und Haut des Mundbodens werden jetzt in Ruhe mit den Weichtheilresten des Unterkiefers vereinigt. Einführung eines Drain zu einem Mundwinkel vom Munde aus. Die Nase hielt. Entfernung des Drain nach drei, der Canüle nach acht Tagen. Abtransport.

3. Streifschuss in querer Richtung an der Vorderseite des Halses. Kehlkopf vorn an der Grenze beider Schildknorpel breit eröffnet. Starke Cyanose. Nach sofortiger Tracheotomie wird die Kehlkopfwunde etwas längs erweitert und die im Innern des Kehlkopfs befindlichen Knorpelfetzen beseitigt. Tamponade der Wunde ausserhalb des Kehlkopfes. Canüle blieb 10 Tage liegen. Wunde granulirt gut, Schleim- und Eitersecretion aus dem Kehlkopf war ganz gering geworden. Abtransport.

4. Ein Curiosum: Einem Soldaten wurden in querer Richtung beide Wangen durchschossen ohne Verletzung der Zähne und Knochen. Er hatte gerade im Moment der Verletzung „Hurra“ gerufen. FINDER.

11) **Fritz Schlemmer. Ueber die perorale Intubation sec. Kuhn bei den Operationen im Bereiche der oberen Luft- und Speisewege.** Aus der Univ.-Klinik f. Kehlkopf- u. Nasenkrankh. in Wien. *Wiener klin. Wochenschr. No. 45. 1913.*

Benutzt wird seit zwei Jahren die Modification nach Halle in drei Grössen und kam in 59 Fällen zur Anwendung — die vier Todesfälle scheinen nicht unbedingt der Methode zur Last zu fallen. Sehr wichtig ist es, die Intubation sammt der Tamponade erst dann zu entfernen, wenn die Pat. bereits reagiren. Beschreibung der Technik. Eine Stunde vor der Intubation bekommen die Pat. Scopolam. hydrobrom. 0,0005 plus Morph. hydrochlor. 0,01 in steriler Lösung subcutan. Das Einführen des Tubus erfolgt unter Leitung des Kehlkopfspiegels. In letzter Zeit wurde die Modification nach Halle wieder fallen gelassen und zum Typus Kuhn zurückgekehrt, an dem der Autor einige kleine Aenderungen für zweckmässig erachtete. Er empfiehlt die weiteste Verbreitung dieser pulmonalen Narkoseart.

HANSZEL.

12) **Robert Levy. Schwebelaryngoskopie bei Kindern. (Suspension laryngoscopy in children.)** *The Laryngoscope. November 1914.*

Verf. ist im Allgemeinen am meisten zufrieden gewesen mit Chloroformnarkose und zwar besonders unter Anwendung des Junker'schen Apparats. Aether hat zwar dem Chloroform gegenüber den Vorzug grösserer Ungefährlichkeit, seiner Anwendung steht aber die excessive Secretion entgegen. Verf. bespricht die Vortheile der Schwebelaryngoskopie und deren Anwendung besonders bei Kindern.

EMIL MAYER.

13) **Seyffarth** (Hannover). **Ueber directe Laryngoskopie und Tracheobronchoskopie.** *Deutsche med. Wochenschr. No. 27. 1914.*

Vortrag im Hannoverschen ärztlichen Verein; enthält für die Leser dieses Centralblatts kaum etwas Neues. ZARNIKO.

b) Nase und Nasenrachenraum.

14) **Blau** (Bonn). **Die nasalen Reflexneurosen und ihre Behandlung.** *Schmidt's Jahrb. Bd. 321. H. 4. 1915.*

In seiner kritischen Studie giebt der Verf. eine Uebersicht über die Frage der nasalen Reflexneurosen, die ja in jüngster Zeit wieder aufgerollt wurde. Das Verdienst von Kuttner, Seifert u. a., die Uebertreibungen, zu welchen die sogenannte Fliess-Schiff'sche Theorie geführt hat, auf ein nüchternes Maass eingeschränkt zu haben, wird voll anerkannt.

[Um Missverständnissen vorzubeugen, sei darauf hingewiesen, dass die mehrfach citirte Arbeit von Dr. Ernst Seifert (Seifert jr.) stammt. D. Ref.]

SEIFERT.

15) **Bonnier** (Paris). **Die nasale Centrotherapie. (La centrothérapie nasale.)** *Arch. intern. de laryng. etc. Bd. 37. S. 66, 433 u. 762. 1914.*

Verf. giebt in einer Reihe von Artikeln eine Uebersicht über die Fülle von Veröffentlichungen, in denen er seine höchst merkwürdigen Anschauungen über therapeutische Beeinflussung aller möglichen Krankheitserscheinungen (z. B. Dia-

betes, Asthma, Dermatosen, Hämorrhoiden, Dysmenorrhoe, Verdauungskrankheiten) durch ganz oberflächliche Cauterisation bestimmter Punkte der Nasenschleimhaut niedergelegt hat. Nach dieser Anschauung besteht das Wesen dieser „Centrotherapie“ darin, dass durch Vermittelung des Trigeminus auf dem „nasobulbären“ Wege ein therapeutischer Einfluss auf die Centren im Bulbus ausgeübt wird.

FINDER.

16) **S. Oppenheimer** und **M. J. Gottlieb. Active Immunisirung bei Heufieber. (Active immunization of hay-fever.)** *New York medical journal. 6. Febr. 1915.*

Verff. empfehlen, die Pat. durch Injection von allmählich steigenden Dosen von Pollenextract zu immunisiren und so Toleranz gegenüber dem im Körper gebildeten Anaphylatoxin herbeizuführen. Sie beginnen mit Injection von 1—5 Einheiten Pollenextract und steigern die Dosis allmählich, bis an der Einstichstelle eine Reaction eintritt. Diese Dosis wird dann so lange fortgesetzt, bis der Pat. keine Reaction mehr zeigt. Dann wird die Dosis wieder allmählich gesteigert wie zuvor. Eine Einheit Pollentoxin ist die Antigenmenge, die in 1 ccm Extract in einer Lösung von 1—20 Millionen gelöst ist. Elf Pat. wurden vor und während der Herbstkatarrhsaison 1914 behandelt. Von den sechs vor dem Anfall behandelten wurde einer von allen Erscheinungen verschont, bei vier traten die Erscheinungen sehr milde auf und einer zeigte keine Besserung. Von den fünf während des Anfalls behandelten Pat. hörten bei vier alle Erscheinungen auf, nachdem sie eine bis vier Injectionen erhalten hatten, während bei einem kein Erfolg zu verzeichnen war. In Summa waren fünf Heilungen und vier erhebliche Besserungen zu verzeichnen, während in zwei Fällen kein Erfolg eintrat. Von diesen beiden Fällen hatte der eine polypoide Degeneration der mittleren Muschel mit Nekrose des darunter liegenden Knochens. Neun Pat. reagirten auf Pollen von Ambrosia (ray-weed) und zwei sowohl auf Pollen von Ambrosia wie von Goldrute (solidago virgaurea); die letzteren beiden erhielten Antigen aus beiden Pollenarten subcutan. Der eine von ihnen wurde geheilt, der andere nicht. Verff. geben eine Beschreibung ihrer sehr mühseligen Methode zur Erhaltung der Pollen; sie sind jetzt bei Ausarbeitung einer einfacheren Methode.

EMIL MAYER.

17) **H. Kosokabe** (Japan). **Ueber die klinisch-anatomische Untersuchung des Ostium maxillare bei Sinuitis maxillaris chronica.** *Fränkel's Archiv. Bd. 29. H. 1. 1914.*

Bei 68 Kieferhöhleneiterungen lag das Ostium elfmal in der vorderen Fontanelle und war vom Naseneingang etwa 3,7 cm entfernt, 54mal in der hinteren Fontanelle mit einer Entfernung von 4,3—4,6 cm. Ihre Grösse schwankte zwischen 0,3 und 0,5 cm im sagittalen Durchmesser. In drei Fällen von käsigem Empyem wurde ein übermässig grosses Ostium von 1,1 cm Durchmesser gefunden.

STURMANN.

18) **M. Escurré. Die im Kieferhöhlenbereich liegenden Zähne und die dentale Kieferhöhleneiterung. (Les dents du sinus et les sinusites d'origine dentaire.)** *Dissert. Toulouse 1913.*

Mittheilung von eigenen Fällen dentaler Kieferhöhleneiterung, die keine Be-

sonderheit darbieten und Abbildung eines Stiftes, um die Oeffnung im Alveolarfortsatz offen zu halten. OPPIKOFER.

19) R. C. Lynch. **Vacuumerkrankungen der Kieferhöhle. (Vacuum diseases of the maxillary sinus.)** *Annals otology, rhinology and laryngology. März 1914.*

Verf. beschreibt ein Krankheitsbild, das dadurch verursacht wird, dass die Kieferhöhlenöffnung verschlossen ist und das auf den dadurch in der Höhle bestehenden negativen Druck zurückzuführen ist. Es bestehen Schmerzen im Auge oder in den Zähnen, es können auch Reflexneurosen, wie Asthma, Husten etc. hervorgerufen werden. Wenn die Beschwerden durch nasale Application von Cocain-Adrenalin nicht beeinflusst werden, die gewöhnlich gegen Kopfschmerzen gebrauchten Mittel nichts helfen, man auf der einen Seite die Höhle nicht sondiren kann (besonders auf die Einseitigkeit legt Verf. Werth), der übrige Befund in der Nase, Durchleuchtung und Röntgenbefund negativ sind, so ist nach Ansicht des Verf.'s an den hier geschilderten Zustand zu denken. Er schildert sechs Fälle, in denen sofort und dauernd alle Erscheinungen verschwanden, als die Kieferhöhle, deren Orificium verschlossen war, eröffnet wurde. EMIL MAYER.

20) J. François. **Die acute Osteomyelitis des Oberkiefers beim Säugling. (L'ostéomyelite aigue du maxillaire supérieur chez le nourisson.)** *Thèse de Paris. 1914.*

Die acute Osteomyelitis des Oberkiefers beim Säugling ist weniger selten als man glaubt; viele Fälle angeblicher Sinusitis, orbito-maxillärer Periostitis gehören eigentlich hierher. Die Infection entwickelt sich in den Zahnkeimen während der Entwicklungsperiode; diese Infection kann zustande kommen während der Entbindung durch eine directe Berührung mit septischen Keimen in den Genitalwegen und kann begünstigt werden durch Traumatismus im Gesicht des Kindes. Der Beginn kann sehr stürmisch sein mit Convulsionen, dann Prostration, Erbrechen, Fieber und ödematöser Schwellung des Alveolarrandes. In anderen Fällen sind die Erscheinungen nur geringfügig, bis Schwellung und — in manchen Fällen — frühzeitige Fistelbildung auftritt. Die Schwellung ist schmerzhaft. Inspection der Mundhöhle zeigt Schwellung des Alveolarfortsatzes und des Gaumens. Bleibt die Affection sich selbst überlassen, so tritt Fistelbildung auf und zwar kann die Fistel beim Säugling fern vom primären Herd sich bilden und Ausgangspunkt einer schweren Pyämie werden. Bei der Differentialdiagnose handelt es sich um: Erysipel, Dacryocystitis, Syphilis, Tuberculose und ausnahmsweise Barlow'sche Krankheit. Da es beim Säugling sozusagen kein Antrum giebt, kann von einem Empyem nicht die Rede sein. Die Prognose ist ungünstig, die Behandlung kann nur eine chirurgische sein. GONTIER DE LA ROCHE.

21) H. Schumacher (Innsbruck). **Ein neues Instrument für die Punction der Kieferhöhle vom unteren Nasengange aus.** *Monatsschr. f. Ohrenheilk. Bd. 49. S. 47. 1915.*

Gerades Rohr aus Silberstahl mit Mandrin. Nachdem unter Spiegelbeleuchtung die Spitze des Instruments in den unteren Nasengang eingeführt ist, wird der Kopf des Pat. an die Brust des Arztes angelegt und nun blindlings nach dem

Gefühl die innere Kieferhöhlenwand durchstossen. Ein plötzliches Durchdringen der Spitze in die gegenüberliegende äussere Wand der Kieferhöhle wurde bei vielen Punctionen nicht beobachtet, während mit der gewöhnlichen Punctionsnadel dieses unangenehme Ereigniss nicht selten vorkam. OPPIKOFER.

22) **Blumenthal** (Berlin). **Zur Localanästhesie der Oberkieferoperation.** *Berliner klin. Wochenschr. No. 19. S. 904. 1914.*

Bei Operationen im Bereich der Oberkieferhöhle muss nicht nur der Infraorbitalis, sondern auch der zweite Ast des Trigeminus anästhesirt werden. Dieser wird in der Fossa pterygo-palatina in allen Fällen ziemlich sicher erreicht bei einem Einstich im äusserlich fühlbaren Winkel zwischen Jochbeinfortsatz und Processus coronoides des Unterkiefers und Weiterführung der Canüle von hier aus an der hinteren Fläche des Oberkiefers. Die für die Anästhesie in Betracht kommenden anatomischen Verhältnisse werden an der Hand von Photographien am Lichtschirm demonstrirt. R. HOFFMANN.

23) **Schlesinger** (Wiesbaden). **Zur Frage der endonasalen Radicaloperation der Kieferhöhle (Sturmann'sche Operation).** *Zeitschr. f. Laryng. Bd. 7. S. 461. 1915.*

Es wurden 17 Fälle von Kieferhöhleneiterung nach der Methode von Sturmann operirt und bei allen Heilung erzielt.

Der Angabe, dass „das Zurückbleiben kleinster Schleimhautinseln in irgend einem Winkelchen" das definitive Resultat nicht beeinträchtigt, möchte Ref. nicht ohne Weiteres bestätigen. Entweder soll bei der operativen Eröffnung der Nebenhöhlen der Nase die Schleimhaut ganz intact gelassen oder dann, was sicherer ist, vollständig bis auf den kleinsten Rest entfernt werden. Ein unvollständiges Curettiren schafft eine Reihe von Wunden, verlängert die Heilungsdauer und schützt zudem gewöhnlich vor Recidiven nicht sicherer als das vollständige Intactlassen der Schleimhaut. OPPIKOFER.

24) **Ross Hall Skillern. Präturbinale Operation an der Kieferhöhle. (Preturbinal operation on the maxillary sinus.)** *The Laryngoscope. Nov. 1914.*

Der Eingang der Nase, besonders die Partie unmittelbar vor dem Ansatz der unteren Muschel, die Gegend der Apertura pyriformis sowie die Fossa canina werden anästhesirt; dann wird eine Incision vor dem Ansatz der unteren Muschel bis auf den Knochen gemacht, die bis zum Nasenbein reicht, eine zweite Incision direct dahinter, welche die erste Incision oben und unten trifft, so dass ein spindelförmiges Schleimhautstück excidirt wird; es wird dann das Periost von der Crista pyriform. sowohl nach innen nach der unteren Muschel, wie nach aussen nach der Fossa canina zu abgehoben und zuerst durch Aufmeisselung des Knochens die Höhle eröffnet. (Die Operation ist im Wesentlichen identisch mit der Sturmann-Canfield'schen. D. Red.) EMIL MAYER.

25) **P. Watson-Williams. Bemerkung über die intranasale Operation bei Kieferhöhleneiterung. (Note on the technique of the intra-nasal operation for antral sinus suppuration.)** *Journal of laryng., rhinol. and otol. März 1914.*

Verf. ist mit den Erfolgen der intranasalen Eröffnung so zufrieden, dass er

nur in seltenen Fällen extranasal operirt. Er legt grossen Werth darauf, dass die Oeffnung sich bis ganz weit nach vorn erstreckt; man kann dann die Höhle mit dem Finger abtasten. Das vordere Ende der unteren Muschel trägt er nicht ab; wo die Muschel im Wege ist, fracturirt er den Muschelknochen an seiner Basis und drückt die Muschel nach aussen, um sie nach vollendeter Operation zu replaciren. In manchen Fällen ist der Nasengang verengt durch den Proc. nasalis des Oberkiefers, besonders dessen vorderen Rand. In diesen Fällen wird der vordere Rand durch die nach hinten schneidende Zange abgetragen.

J. A. WRIGHT.

26) **Max A. Goldstein** (Saint Louis). **Lipom der Kieferhöhle. (Lipoma of the maxillary antrum.)** *The Laryngoscope. März 1915.*

Verf. hat bisher in der Literatur keinen Fall finden können, der seinem hier mitgetheilten entspricht: Es handelte sich um einen 42jährigen Mann, bei dem es in Folge tertiärer Syphilis zu einer ausgedehnten Knochennekrose in Nase, Antrum und Gaumen gekommen war und bei dem sich in der Kieferhöhle ein Tumor gebildet hatte, der operativ entfernt wurde und dessen mikroskopische Untersuchung ergab, dass es sich um ein Lipom handelte. Nach zwei Jahren kein Recidiv. Verf. wirft die Frage auf, ob als erregende Ursache die Lues eine Rolle gespielt habe, indem sie zu einer fettigen Degeneration der Schleimhaut führte oder ob zwischen der Lues und Lipombildung kein ursächlicher Zusammenhang bestanden habe. Er lässt diese Frage offen.

EMIL MAYER.

27) **P. Layera. Tumor der Kieferhöhle. (Tumor del seno maxilar.)** *Anales de la sociedad Argentina de oto rino-laringologia. Anno III. No. 1. 1914.*

Fall eines 22jährigen Mannes; Schwellung des rechten Oberkiefers, heftige Schmerzen, besonders beim Kauen. Rhinoskopie ergab nichts Besonderes, ausser etwas schräger Stellung der unteren Muschel. Probepunction unmöglich, da die Nadel nicht eindringt. Wassermann negativ. Resection des Oberkiefers, wobei man constatiren konnte, dass die Oberkieferhöhle völlig verschwunden war. Die mikroskopische Untersuchung ergab, dass es sich um ein Osteofibrom handelte.

FINDER.

28) **G. Alagna. Beitrag zur Casuistik der traumatischen Kieferhöhlenentzündungen. (Contributo alla casuistica delle sinusiti mascellari traumatiche.)** *Bollett. d. malattie dell' orecchio, della gola e del naso. April 1915.*

Trauma durch einen Gewehrschuss. Das Geschoss hatte die rechte Hälfte der Oberlippe durchbohrt, dann den Alveolarfortsatz des Oberkiefers im Niveau des rechten Caninus und der Schneidezähne und den harten Gaumen schräg von rechts nach links und von vorn nach hinten fracturirt; dann war es gegen den linken aufsteigenden Unterkieferast geprallt, hatte eine Ablenkung nach unten erlitten und hatte in der Regio submaxillaris Halt gemacht. Extraction des Geschosses. Nach zwei Monaten entstand eine Schwellung der linken Wange und reichlicher Eiterausfluss aus der linken Nase. Erhebliche Schmerzen und hohes Fieber (39,5—40°). Rhinoskopisch sieht man Eiter in der Nase; Durchleuchtung ergiebt Verdunkelung links. In dem harten Gaumen auf der linken Seite eine Fistel, aus der sich Eiter entleert. Eröffnung von der Fossa canina; man findet

in der Höhle ausser fungösen Massen kleine Sequester. Drainage nach der Nase, aber keine Naht der oralen Wunde.

CALAMIDA.

29) **O. Piffl. Erkrankungen der Ohren und der Nase im Kriege.** *Wissenschaftliche Gesellschaft der deutschen Aerzte in Böhmen. Sitzung v. 30. October 1914.*

Der Vortragende berichtet über seine reichlichen Erfahrungen bei im Kriege erkrankten Angehörigen des Mannschafts- und Officiersstandes der Armee und kommt hinsichtlich der Ohrerkrankungen zu vielfach bemerkenswerthen Resultaten. Am meisten interessant erschienen die Schädigungen des Ohrlabyrinths durch Erschütterung und directe Verletzung. Die Traumen dieser Art ergaben ein reichhaltiges Material, bei dem auch geringfügigen Traumen gegenüber die starke Vulnerabilität des Acusticus auffiel. Ferner zeigte sich von den beiden Aesten des Hörnerven der vestibulare Theil als der weitaus empfindlichere. P. fand ihn oft afficirt oder auch ganz gelähmt in Fällen, wo die Verletzung auf der entgegengesetzten Seite des Körpers stattgefunden hatte und die Untersuchung des gleichseitigen Cochlearis einen ganz normalen Befund ergab.

Von den Erkrankungen der Nase werden speciell die Nebenhöhlenerkrankungen bei Gesichtsschüssen besprochen. P. konnte in Fällen von Verletzungen der Nase oder ihrer Umgebung zwei Gruppen von Nebenhöhlenerkrankungen diagnosticiren. Zu der einen Gruppe gehörten die leichteren (katarrhalischen) Sinuitiden, die immer dann beobachtet wurden, wenn ein Projectil das Auge ohne Nasenverletzung beschädigt hatte, bzw. durch den vorderen Theil der Nase hindurchgegangen war. Diese Erkrankungsformen verliefen schmerzlos, fieberfrei und heilten bei conservativer Behandlung günstig aus. Sie sind wohl auf Blutergüsse in die Nebenhöhlen zurückzuführen, die unter dem Einfluss der dort vorhandenen Mikroorganismen zur Zersetzung kamen und die Höhle inficirten.

Die zweite Gruppe, die schweren eitrigen Entzündungen der Nebenhöhlen, die meist unter hohem Fieber, Schmerzen und reichlicher Eitersecretion verliefen und die bei directer gleichzeitiger Verletzung der Nase und einzelner oder mehrerer Nebenhöhlen oder aber auch bei Schrapnellverletzungen entstanden waren, musste zum Zweck eines definitiven Heilerfolges mit chirurgischen Maassnahmen angegangen werden (Sequesterextractionen, Muschelabtragungen, breite operative Eröffnung der Nebenhöhlen und darauf folgende täglichen Ausspülungen). Schliesslich bespricht Vortr. noch die von ihm wiederholt bei Nasenschüssen beobachteten Synechien zwischen Septum und Nasenmuscheln, und auch in solchen Fällen wurde mittels submucöser Muschelresection ein günstiges Heilresultat erzielt.

STEINER (PRAG).

30) **Seidel** (Jena). **Ueber Schussverletzungen der Nase (häufig combinirt mit Verletzungen der Nebenhöhlen).** *Corresp.-Blatt d. allg. ärztl. Ver. von Thüringen. 3. April 1915.*

Die Schussverletzungen des Naseninnern erfordern dringend baldige specialistische Behandlung, da sie fast ausnahmslos mit bedeutenden Zerstörungen einhergehen. Bei der Behandlung der Schussverletzungen der Nasennebenhöhlen ist zwischen der Verletzung der Kieferhöhle und denen der Stirn-, Siebbein- und

Keilbeinhöhle ein Unterschied zu machen. Die Schussverletzungen der Kieferhöhle heilen meist von selbst aus, nur bei starken Zertrümmerungen des Gesichtsschädels ist Radicaloperation mit Entfernung der losgelösten Knochentrümmer nothwendig. Bei Schussverletzungen der Keilbein-, Siebbein- und Stirnhöhle darf mit operativem Eingriff nicht gewartet werden. SEIFERT.

31) **M. Paunz** (Budapest). **Ueber Verletzungen der Gesichtshöhlen im Kriege.** Dritte kriegschirurgische Conferenz in Budapest am 29. October 1914. *Orvosi hetilap. No. 46. 1914.*

Diese Verletzungen sind recht häufig und sind fast ausschliesslich Schussverletzungen. Gleichzeitige Verletzungen der Nasenhöhle mit der Schädelhöhle oder mit der Orbita kommen häufig vor. Verf. fand am häufigsten die Stirnhöhlen, Kieferhöhlen und vorderen Siebbeinzellen verletzt, wohl deshalb, weil diese Höhlen oberflächlicher liegen. Die Diagnose ist leicht. Die Eintrittsöffnung und die Richtung des Schusskanals geben gute Aufklärung, das Röntgenbild zeigt nicht nur die Verdunkelung der mit Blut ausgefüllten verletzten Höhle, sondern auch Fracturen der knöchernen Wand, Knochensplitter oder selbst das Geschoss, wenn es in der Höhle liegt. Die Spiegeluntersuchung zeigt in frischen Fällen Zerstörungen der lateralen Wand, des Septums und der Muscheln, später Verwachsungen zwischen Septum und Muscheln. Ist eine äussere Fistel vorhanden, dann lässt sich nicht immer Eiter in der Nase nachweisen, da derselbe durch die Fistel abfliesst.

Die Behandlung geschieht nach den allgemeinen Regeln der Chirurgie. Reine aseptische Verletzungen sollen unter dem Deckverband ruhig gelassen werden, Knochensplitter in den Fisteln können wir entfernen. Will sich die eiternde Fistel nicht schliessen, dann sollen die Höhlen mit den üblichen radicalen Operationen eröffnet und mit der Nasenhöhle in breite Communication gebracht werden.

POLYAK.

32) **M. Weil** (Wien). **Querschuss durch den Gesichtsschädel.** *Monatsschrift f. Ohrenheilkde. Bd. 48. S. 1319.*

Bei 23 Jahre altem Kadett russische Spitzkugel quer durch die beiden Kieferhöhlen: Einschuss am vorderen Rande des aufsteigenden Astes des linken Unterkiefers knapp unterhalb des Jochbogens, Ausschuss an gleicher Stelle rechts, nur etwas mehr nach vorn gelegen. Starke Blutung aus Mund und Nase, spontan aufhörend. Rhin. Untersuchung: Granulirende Stelle im hinteren Theile beider mittleren Nasengänge und deutliche Perforation im Vomer. Reactionslose Heilung.

OPPIKOFER.

33) **Lengnick** (Königsberg i. Pr.). **Schrapnellschuss in der Highmorshöhle.** *Berliner klin. Wochenschr. No. 15. S. 390. 1915.*

Es bestanden Schmerzen, eine Narbe hinter dem Ohr, aber keine äussere Verletzung. R. HOFFMANN.

34) **Seidel** (Jena). **Verletzung und Erkrankungen der Nase und ihrer Nebenhöhlen im Kriege.** *Berliner klin. Wochenschr. No. 17. S. 450. 1915.*

Bei Erkrankung der Kieferhöhle ist ein abwartendes Verhalten unbedenklich,

dagegen ist bei Erkrankung oder Verletzung von Stirn-, Siebbein- oder Keilbeinhöhlen wegen der Nähe des Gehirns frühes Nachsehen nothwendig.

R. HOFFMANN.

c) Mundrachenhöhle.

35) **Tykociner** (Berlin). **Parotitis im Verlauf von Typhus abdominalis.** *Deutsche med. Wochenschr. No. 8. S. 238. 1915.*

Die verhältnissmässig seltene Affection trat bei dem Patienten Anfang der dritten Woche auf trotz sorgfältigster Mundpflege seit Beginn der Erkrankung und ohne dass eine Stomatitis vorausgegangen wäre. Bacteriologisch im Eiter der vereiterten Parotis nur Streptokokken in Reincultur. Auch sorgfältigste Mundpflege scheint also nicht immer diese Complication verhindern zu können.

R. HOFFMANN.

36) **Indemanns** (Mastricht). **Hypertrophia congenita glandularum salivarium cum lymphomate colli congenito.** *Berliner klin. Wochenschr. No. 12. S. 292. 1915.*

Fall von angeborener Hypertrophie der Glandulae submaxillares, sublinguales und parotides verbunden mit cystöser Lymphgeschwulst am Halse. Scheinbar bestand auch eine angeborene Hypertrophie der Zunge, doch zeigte die nähere Untersuchung, dass die Hypertrophie nur den Drüsentheil der Zunge betraf (Papillae fungiformes, circumvallatae, besonders die Balgdrüsen), während das Muskelgewebe seine normale Entwicklung hatte. Durch den hypertrophischen Drüsentheil war die hintere Hälfte der Zunge vergrössert. Die hypertrophischen Drüsen der Mundbasis (submaxillares und sublinguales) hoben die ganze Zunge empor, so dass das Kind sie stets in der halbgeöffneten Mundspalte hielt und sogar am Athmen gehindert wurde. Das Kind war stertorös, beim Zappeln und Schreien entstand sofort eine ziemlich heftige Cyanose des Gesichts. Durch die grossen Geschwülste unter dem Unterkiefer und auf dem oberen Theil der rechten Brusthälfte (cystöse Lymphgeschwulst) wurde der Kopf immer nach rückwärts gebogen gehalten. Sonst zeigte das kräftig gebaute Kind keine Abweichung an irgend einem Organ. Auch hatte auf die weitere Entwicklung des Kindes dieser krankhafte Zustand anfänglich wenig Einfluss. Es starb nach zwei Monaten an acutem Magen-Darmkatarrh. Eine pathologisch-anatomische Untersuchung wurde verweigert. Verf. fand nur noch einen Fall von angeborener Vergrösserung der Speicheldrüsen in der Literatur. In diesem handelte es sich um symmetrische Lymphangiome. Mit der v. Mikulicz'schen Krankheit hat die vorliegende Beobachtung nichts zu thun, da diese sich sehr langsam und am liebsten im mittleren Alter entwickelt und ferner die Thränendrüsen mit in den Process gezogen werden.

R. HOFFMANN.

37) **Croce** (Essen a. Ruhr). **Fall von Mikulicz-Krankheit.** *Berliner klin. Wochenschrift. No. 24. S. 1139. 1914.*

Faustgrosse Schwellung beider Submaxillardrüsen. Haut darüber verschieblich. Acut entstandene Schwellung der Papillae circumvallatae. Exstirpation in Aussicht genommen, da alle Therapie versagt. R. HOFFMANN.

38) **Björling** (Malmö). **Syphilitische Primärsklerose auf dem harten Gaumen.** *Dermat. Zeitschr. Bd. 12. H. 4. 1915.*

Eine Hebamme bemerkte die Entwicklung eines Geschwürs am harten Gaumen, das einige Millimeter nach hinten vom rechten Eckzahn gelegen in fast transversaler Richtung bis zur Raphe sich erstreckte und von einer 2 mm breiten wallartigen Auftreibung umgeben war. Drüsenschwellungen, Fieber, Wassermann positiv. Wahrscheinlich hatte sich die Pat. (sie musste öfters Schleim aus dem Munde Neugeborener mit Katheter aussaugen) im Berufe inficirt. SEIFERT.

39) **G. B. Wood. Infection durch die Tonsillen. (Tonsillar infection.)** *American journal medical sciences. März 1914.*

Verf. bezeichnet diese Arbeit als „eine vorläufige Mittheilung"; sie betrifft experimentelle Untersuchungen über die Passage von Milzbrandbacillen durch das Tonsillargewebe. W. fand, dass die Tonsillen beim Schwein schneller durch den Milzbrandbacillus inficirt werden, als jeder andere Theil der Pharynx- und Mundschleimhaut. Die klinische Geschichte des Milzbrands beim Schweine zeigt, dass in der Mehrzahl der idiopathischen Fälle der Pharynx die Invasionsstelle ist, und in allen diesen Fällen von Pharynxerkrankung stellen die Tonsillen die Eingangspforte dar. Bei keinem Versuch W.'s wurde die Pharynx- oder Mundschleimhaut ausser den Tonsillen ergriffen.

Während die Milzbrandcultur im Allgemeinen in näheren Contact mit der einen Tonsille gebracht wurde, war es doch unmöglich, die Bacillen auf die Tonsillaroberfläche zu beschränken und sie müssen auch mit einem grossen Theil des übrigen Pharynx in Berührung gekommen sein. Der Milzbrandbacillus dringt durch das Epithel der Crypten und nicht das der Oberfläche und gewinnt wahrscheinlich Zugang zu dem Tonsillarparenchym, indem er durch das lebende, unveränderte Cryptenepithel hindurchgeht; nachdem er durch die oberflächlichen Epithellagen Zugang genommen hat, neigt er dazu, sich in den tieferen Lagen zu vermehren und dringt dann in das interfolliculäre Gewebe ein. Der Milzbrandbacillus verursacht beim Durchdringen des normalen lebenden Epithels, dass die Vitalität desselben verloren geht, und bereitet den Weg für eine secundäre Infection durch Staphylokokken oder andere pathogene Mikroorganismen. Die Schnelligkeit der Invasion wird beeinflusst durch die Virulenz des zum Versuch benutzten Mikroorganismus und die Empfänglichkeit des betreffenden Thieres. Nach erfolgter Invasion ist der Verlauf der Krankheit ebenso, wie wenn sie von anderen Körperstellen ausgeht. EMIL MAYER.

40) **A. Archibald. Tonsillectomie bei der Behandlung der Chorea. (Tonsillectomy in the treatment of chorea.)** *St. Paul medical journal. Bd. 16. No. 11. 1914.*

Verf. lenkt die Aufmerksamkeit auf die Beziehungen zwischen Tonsille, rheumatischen Infectionen und Chorea, illustrirt dies durch einige Krankengeschichten und kommt zu folgenden Ergebnissen: Man soll bei nervösen Kindern auf das Sorgfältigste die oberen Luftwege untersuchen; die engen Beziehungen zwischen Chorea und den rheumatischen Infectionen haben sich durch die klinischen und noch mehr durch die bacteriologischen Untersuchungen erwiesen. Er-

krankte Tonsillen finden sich oft bei Chorea; nach des Verf.'s Erfahrungen sind die choreatischen Erscheinungen nach Tonsillectomie während des ersten Stadiums verschwunden.

EMIL MAYER.

41) W. H. Huntington. **Tonsillectomie, ihre Indicationen und Wahl des Verfahrens. (Tonsillectomy, its indications and choice of operation.)** *Medical Record. 15. August 1914.*

Verf. macht mit dem Tonsillenmesser eine Incision vom Rande des vorderen Gaumenbogens, da, wo er von der Tonsille abgeht, um sich in die Zunge zu inseriren, und führt diese Incision nach oben bis zur Commissur. Er führt dann den Zeigefinger in die Incisionswunde ein und schält die Tonsille aus. Er rühmt die Vorzüge der Fingerenucleation. Nach Entfernung der Tonsillen und völliger Blutstillung spritzt er eine $^1/_4$ proc. Lösung von Chinin und salzsaurem Harnstoff ein.

EMIL MAYER.

42) G. Hudson Makuen. **Chirurgie der Gaumentonsillen in ihrer Beziehung zu den Functionen der Zunge und des weichen Gaumens bei der Stimmbildung. (Surgery of the faucial tonsil as its relates to the functions of the tongue and soft palate in the production of voice.)** *The Laryngoscope. Mai 1914.*

Verf. wendet sich gegen die Entfernung der Tonsillen auf den blossen Verdacht, dass sie die Eingangspforte für Allgemeininfection bilden und ohne gründliche Untersuchung des Gesammtzustandes. Er sagt: „In Zukunft werden wir versuchen, nicht wie man am besten die Tonsillen enucleirt, sondern wie man die Enucleation vermeidet." In der Mehrzahl der Fälle giebt es thatsächlich nur einen guten Grund zur Vornahme einer extracapsulären Tonsillectomie und das ist die Schwierigkeit, eine intracapsuläre Tonsillectomie zu machen. Verf. giebt zu, dass durch ersteres Verfahren die Tonsille gründlicher entfernt werden kann, er leugnet aber die Nothwendigkeit einer solchen gründlichen Entfernung. Vor allem protestirt Verf. aber gegen unnöthige Eingriffe an den Tonsillen und speciell gegen die extracapsuläre Tonsillectomie aus Rücksicht auf die mechanische Function der Tonsillen bei Phonation und Articulation. Er empfiehlt conservative Maassnahmen und im äussersten Falle die von ihm sogenannte intracapsuläre Tonsillectomie. Ganz besonders warnt Verf. vor der radicalen Chirurgie der Tonsillen bei Säugern.

EMIL MAYER.

d) Diphtherie und Croup.

43) Wm. H. Park, A. Zingher, M. H. Serota. **Active Immunisirung und Behandlung mittels Toxin-Antitoxingemisch bei Diphtherie. (Active immunization in diphteria and treatment by toxin-antitoxin.)** *Journal american med. association. 5. September 1914.*

Active Immunisirung bewirkte eine sehr entschiedene Antitoxinzunahme in relativ kurzer Zeit bei allen Individuen, die natürliches Antitoxin hatten. Diese waren jedoch immun gegen Diphtherie, bevor die Injectionen gemacht wurden. Von 700 Pat. mit Scharlach — die Untersuchungen stammen aus dem Gesundheitsamt der Stadt New York —, bei denen mittels der Reaction nach Schick auf

natürliche Immunität geprüft wurde, fiel diese Reaction bei 400 negativ aus, 57 pCt. hatten also natürlichen Schutz und bedurften keiner activen oder passiven Immunisirung. Weniger als der vierte Theil der übrigen 43 pCt., die wahrscheinlich für Diphtherie empfänglich waren, reagirten auf active Immunisirung mittels Toxin-Antitoxingemisch in einem Grade, der genügte, um sie sicher zu immunisiren. Ein grösserer Procentsatz entwickelte eine Spur von Antitoxin, die möglicherweise genügte, um einen leichten Schutz zu gewähren. Verff. kommen zu folgenden Schlussfolgerungen: Diejenigen, die einer Infection ausgesetzt sind, sollten passiv immunisirt werden, auch wenn Toxin-Antitoxineinspritzungen gegeben worden sind. Die Anwendung der Probe nach Schick wird bei ungefähr zwei Dritteln der einer Infection ausgesetzten Individuen die Immunisirung unnöthig machen; denn diejenigen, die nicht reagiren, sind als immun anzusehen. Diejenigen, die als von Natur immun befunden werden, bleiben dies eine beträchtliche, vielleicht unbestimmte Zeit lang. Active Immunisirung ist indicirt, wenn keine unmittelbare Infectionsgefahr besteht und es erwünscht ist, die Zahl der empfänglichen Personen zu vermindern. Es ist noch nicht an der Zeit zu entscheiden, ob active Immunisirung in weitem Umfange versucht werden soll.

EMIL MAYER.

44) **Engelmann. Zur Frage der sogenannten Diphtheriebacillenträger.** Aus der Hals- und Ohrenpoliklinik des Israelit. Krankenhauses in Hamburg. *Münchener med. Wochenschr. No. 12. S. 397. 1915.*

Verf. weist an Hand eines Berichtes über vier Geschwister, welche alle Bacillenträger waren, auf die Wichtigkeit hin, in erster Linie die Nase zu untersuchen.

KOTZ.

45) **W. Plange** und **H. Schmitz. Ueber das Vorkommen und die Verbreitung von Diphtheriebacillen im menschlichen Körper.** Aus d. bakt. Untersuchungsanstalt der Stadt Dresden (Director: Geh. Med.-Rath Prof. Dr. Schmorl). *Münchener med. Wochenschr. No. 12. S. 395. 1915.*

An einer Untersuchungsreihe von 20 ganz frischen Diphtherieleichen kommen die Verff. zu der Ansicht, dass in Bezug auf Verbreitung der Diphtheriebacillen im Körper ein deutlicher Unterschied zwischen Tracheotomirten und Nichttracheotomirten besteht. Sie glauben den Schluss ziehen zu können, „dass es bei tödtlich verlaufender Diphtherie wohl möglich ist, dass die Bacillen in die Organe des Körpers eindringen, dass das aber bei nicht tracheotomirten Fällen zumindest zu den Ausnahmen gehört“.

In 20 steril entnommenen, 22 spontan gelassenen Urinproben fanden sie in drei Proben von nicht Tracheotomirten Diphtheriebacillen.

KOTZ.

46) **Rall. Ueber das Vorkommen von Diphtheriebacillen in Herpesbläschen bei Diphtherie.** Aus dem Allgem. Krankenhaus Eppendorf (III. med. Abt.: Oberarzt Dr. Reiche). *Münchener med. Wochenschr. No. 12. S. 396. 1915.*

Bei 94 Diphtheriekranken fand Verf. in 27 pCt. Diphtheriebacillen in den Herpesbläschen und zwar weitaus am häufigsten bei den schweren Fällen, bei denen sich die diphtherische Affection nicht nur auf den Rachen erstreckte. Eine

relativ hohe Procentzahl der positiven Ergebnisse wiesen die Herpesbläschen an der Nase auf. Eine prognostische Bedeutung spricht Verf. diesen Befunden ab, eine Uebertragungsmöglichkeit der Diphtheriebacillen aus den Herpesbläschen auf Gesunde hält er für sehr gering. Die Infection der Herpesbläschen mit Diphtheriebacillen ist seiner Ansicht nach secundärer Natur und kommt nicht auf dem Lymph- oder Blutwege zustande, sondern geschieht durch Eindringen in die macerirte Haut von dem sie bespülenden Secret aus. KOTZ.

e I) Kehlkopf und Luftröhre.

47) **Krosz. Angeborene Atresie des Kehlkopfes.** *Frankf. Zeitschr. f. Pathol. Bd. 16. H. 1. 1914.*

Von Fällen vollkommener congenitaler Atresie des Kehlkopfs sind in der Literatur bisher 6 Fälle beschrieben (citirt von Schneider in: Die Missbildungen der Athmungsorgane in Schwalbe: Morphologie der Missbildungen. III. Theil. 1912).

Verf. fügt einen weiteren Fall hinzu, beobachtet in der Landes-Frauenklinik in Magdeburg, betreffend einen sonst normal gestalteten Knaben, der 20 Minuten post partum an Erstickung zn Grunde ging. Kehlkopfeingang war regelrecht gestaltet, auch das Zungenbein und annähernd auch der Schildknorpel wiesen normale Formen auf. Von der Stimmbandgegend bis herab zur Trachea aber besteht völlige Atresie; die Musc. thyreoarythaenoidei beider Seiten sind zu einer Masse verschmolzen, der Ringknorpel bildet ein ungegliedertes Knorpelstück, die Aryknorpel stehen median in knorpligem Zusammenhang. Auch mikroskopisch liess sich kein Spalt in dem oberen Theil der Atresie nachweisen; dagegen zeigte das Cricoid wenigstens in seinem unteren Theil noch eine ringförmige Anlage durch einen feinen sich 2 mm weit in die Knorpelmasse erstreckenden und mit dem Trachealllumen in Verbindung stehenden Blindkanal. Von einem persistirenden Ductus pharyngotrachealis liess sich nichts nachweisen. Auffallend war, dass die Schleimhaut des die Trachea abschliessenden kuppelförmigen Verschlussstücks und des im Cricoid liegenden Kanals geschichtetes Pflasterepithel trug.

FINDER.

48) **Giuseppe Gianelli. Beitrag zur Kenntniss der Function der Epiglottis. (Contributo alla conoscenza delle funzioni dell' epiglottide.)** *Atti clinica otorino-laringoiatrica di Roma. pag. 303. 1914.*

Verf. hat zunächst bei Hunden die Epiglottis per vias naturales abgetragen, indem er sie unter Leitung des Zeigefingers mittels einer langen Kocher'schen Zange ergriff. Er constatirte, dass die Stimme beim Bellen und Husten einen anderen Klang bekam, sie wurde heller und klarer, gleichsam metallisch. Das Schlucken war nicht behindert. Verf. hat ferner mit einigen Modificationen die klassischen Experimente wiederholt, die Ferrein 1749 am Hundekehlkopf und Müller 1834 am menschlichen Cadaver ausführte; er hat dabei mittels Vor- und Rückwärtsziehen der Zunge möglichst naturgetreu die Bewegungen der Epiglottis nachzuahmen gesucht. Er hat gefunden, dass, wenn die Epiglottis gehoben wird, der Ton heller und klarer wurde. Verf. hat dann an zwei Sängerinnen Unter-

suchungen gemacht und gefunden, dass die verschiedene Art der Tongebung, die man als offen und gedeckt gesungen (Voce aperta und Voce chiusa) bezeichnet, zum Theil durch die verschiedene Stellung der Epiglottis bewirkt wird, und zwar bedeckt beim gedeckten Ton die ganze Epiglottis die Kehlkopfhöhlung, während beim offenen Ton die Epiglottis strebt, sich gegen ihr Ende hin zu öffnen und mit der freien Spitze zu vibrieren. Ist die Epiglottis vollkommen gehoben, so ist der Ton immer offen, und zwar heller, als bei der normalen Position der Epiglottis, d. h. wenn sie zur Kehlkopfhöhle sich in einem Winkel von 80° befindet.

CALAMIDA.

49) **E. Fletcher Ingals. Symptome und Diagnose der Kehlkopftuberculose. (Symptoms and diagnosis of laryngeal tuberculosis.)** *The Laryngoscope. Januar 1915.*

Ausser den übrigen wohlbekannten Zeichen der Larynxtuberculose erwähnt Verf., dass in einer Anzahl von Fällen der allererste Beginn sich zeigt in einer eigentümlichen Dünne oder Atrophie der Kehlkopfwandungen, so dass sie nur ein Drittel so dick wie gewöhnlich erscheinen. Ist diese Erscheinung vorhanden mit gleichzeitiger Anämie der Schleimhäute in den oberen Luftwegen, so ist dies nach Verf. ein fast pathognomonisches Zeichen. In einigen Fällen ist eine diffuse congestive Rötung nicht nur der Stimmlippen, sondern des oberen Kehlkopfabschnitts vorhanden, verbunden mit diffuser oder localisirter Verdickung; die Bewegung der Stimmbänder ist träge und dadurch kommt die Heiserkeit zu Stande.

EMIL MAYER.

50) **Andrea Rossi-Marcelli. Die Cutanreaction nach Pirquet bei Kehlkopfleiden. (La cuti-reazione di v. Pirquet nelle laringopatie.)** *Rendiconto dell' anno scolastico. 1913. Clinica oto-rino-laringoiatrica di Napoli.*

Verf. hat die Pirquetreaction mit Alt-Tuberculin Koch in 13 Fällen, in denen die Diagnose durchaus zweifelhaft war, angestellt; von diesen Fällen reagirten 11 positiv; in all diesen positiv reagierenden Fällen war eine deutliche Fernreaction im Larynx zu constatieren. Er berichtet genauer über 2 Fälle, in denen diese Reaction im Larynx die Diagnose Tuberculose sicher stellte. CALAMIDA.

51) **J. Sobotky. Die Alkoholinjection in den Nerv. laryngeus superior. (The alcoholic injection of the internal branch of the superior laryngeal nerve.)** *Boston medical and surgical journ. 21. Januar 1915.*

Schilderung des Verfahrens, das Verf. als das wertvollste gegen die Dysphagie der Phthisiker betrachtet. EMIL MAYER.

52) **Roberto Alassandri. Ein Fall von Laryngocele ventricularis operirt mit Excision des Sackes. (Un caso di laringocele ventricolare operato coll' escissione della sacca.)** *Atti clinica oto rino-laringoiatrica di Roma. S. 103. 1914.*

26jähriger Mann, kleine Schwellung in der rechten Regio submaxillaris, welche sich stets nach erregtem Sprechen vergrösserte; hörte Pat. auf zu sprechen, so verschwand die Schwellung, um beim Sprechen und bei Anstrengung wiederzukehren. Seit einigen Monaten ist die Schwellung permanent und Pat. ist fast

aphonisch. Laryngoskopie ergiebt: Schleimhaut des Ventrikels stark hyperämisch, besonders rechts, Infiltration des rechten Taschenbandes, so dass das Stimmband nicht sichtbar ist. Die rechte Larynxhälfte steht in der Mittellinie still. Es treten öfter Erstickungsanfälle auf. Der Tumor wurde exstirpirt; er liess sich leicht herausschälen und bis dahin verfolgen, wo er mit einem Stiel auf der rechten Seite des Larynx unmittelbar über dem Schildknorpel anhaftete. Nach Excision des Sackes resultirte ein Substanzverlust in der rechten Hälfte der Membrana hyothyreoidea. Es verschwand sofort die Heiserkeit und auch die Athemstörungen.

CALAMIDA.

53) **A. Pugnat. Ein Fall von Spontanheilung eines Kehlkopfcarcinoms. (Un cas de guérison spontanée de cancer du larynx.)** *Arch. intern. de laryngologie. Mai/Juni 1914.*

Verf. bekam Ende Februar 1908 einen 60jährigen Patienten in Beobachtung mit einem bohnengrossen Tumor, der die ganze linke Arygegend einnahm und sich bis über das linke Stimmband erstreckte, welches er bedeckte. In der linken Regio submaxillaris war eine nussgrosse harte Drüse zu palpiren. Probeexstirpation ergab Carcinom. Pat. war abgemagert, appetitlos, von gelblicher Hautfarbe. Da jede Operation verweigert wurde, verordnete Verf. täglich 5—6 Mal Zerstäubungen von wässeriger Adrenalinlösung 1 : 10000 und machte dem Pat. alle zwei Tage Einträufelungen mit öliger Adrenalinlösung (Adrénaline Juhrlant Parke Davis). Zu seinem Erstaunen constatirte er nach einigen Wochen, dass der Tumor sich erheblich verkleinert hatte; es wurde weiter ein allmähliches Kleinerwerden des Tumors beobachtet, die Stimme war fast normal, die vorderen zwei Drittel der linken Stimmbänder waren sichtbar, Ende Juni war das Aussehen des Larynx vollständig normal; es liess sich keine Spur des Tumors mehr constatiren. Gleichzeitig hatte sich der Allgemeinzustand zu verändert, dass Pat. einen gesunden Eindruck machte. December 1908 war der Befund derselbe, jedoch war die submaxillare Drüse noch zu constatiren. Ende Mai 1909 kam der Pat. wieder; es hatte sich ein circa mandarinengrosses Drüsenpaket unter dem linken Unterkiefer gebildet; der Larynx war normal; jedoch vergrösserte sich der Drüsentumor sehr schnell, Pat. wurde kachektisch und Ende Juli trat der Tod in Folge einer Carotisblutung ein.

FINDER.

54) **Joseph C. Beck. Kehlkopfkrebs mit besonderer Berücksichtigung der Radiumtherapie. (Cancer of the larynx with special refererence to radium therapy.)** *Annals otology, rhinology and laryngology. März 1914.*

Aus den von ihm beobachteten Fällen ergaben sich für den Verf. folgende Schlussfolgerungen: Keiner der Fälle nahm einen Verlauf wie ihn ähnliche Fälle ohne Radiumbehandlung nahmen. Es wurden ausgesprochene destructive Veränderungen in dem Krebs beobachtet und mikroskopisch erwiesen. Schmerzen fehlten so gut wie ganz. Die Wirkung des Radiums war in einigen Fällen verschieden; in zwei Fällen verschwanden die Tumoren wenigstens für eine Zeit lang, in zwei anderen war dies nicht der Fall, sondern der Tumor wuchs weiter. Es war eine deutliche Einwirkung auf den Speichelapparat zu constatiren. Allgemeinerscheinungen, ähnlich der Kachexie, in mancher Beziehung aber verschie-

den von ihr, wurden stets beobachtet, wenn Radium für längere Zeit angewendet wurde. Nach den günstigen Resultaten, die Verf. in einigen Fällen von oberflächlichem Carcinom der Nase, des Mundes und Gaumens, sowie an anderen Körperregionen mit Radium erzielt hat, glaubt er, dass viel grössere Radiumdosen beim Kehlkopfcarcinom, besonders bei frühzeitiger Anwendung, gute Resultate haben würden.

EMIL MAYER.

55) **E. Schmiegelow. Die Resultate der operativen Behandlung (Laryngofissur) des intralaryngealen Krebses.** *Hospitaltidende. Jahrg. 57. H. 40.*

Verf. verfügt über 66 Fälle, von denen 36 primären Stimmbandkrebs betrafen; in 18 Fällen konnte der Ausgangspunkt nicht näher bestimmt werden, die übrigen 12 gingen vom Sinus Morgagni, der Interarythaenoidregion, der Epiglottis aus. Unter den 66 Fällen hat Verf. 33 Mal die Thyreotomie gemacht mit 18 Heilungen und 15 Todesfällen resp. Recidiven. 28 Patienten überlebten die Operation, 5 starben an Pneumonie. Ohne Behandlung blieben 10 Fälle; 8 Mal machte er die Tracheotomie (8 Todesfälle), 1 Mal Pharyngotomia subhyoidea, 4 Mal partielle Resection, 9 Mal Totalexstirpation mit nur einer Heilung. Verf. vergleicht seine Erfahrungen mit denen von Semon, St. Clair Thomson und Chiari.

Autoreferat.

56) **St. Clair Thomson. Ein Beitrag zur Frage von den Operationsresultaten — Laryngofissur — bei Krebs des Kehlkopfinnern. (A contribution to the discussion on the results of operation — laryngofissure — for intrinsic cancer of the larynx.)** *Surgery, gynecology and obstetrics. XIX. No. 5. 1914.*

Verf. knüpft an die Arbeit Schmiegelow's (cfr. vorhergehendes Referat) an. Er operierte 17 Fälle und verlor keinen davon bei der Operation und bloss zwei an Recidiven. Ein weiteres Recidiv wurde laryngectomirt und der Fall blieb noch $4^1/_2$ Jahre am Leben. Von den 14 übrigen Patienten starben 4 an anderen Krankheiten, 10 sind noch am Leben und gesund: die seit der Operation vergangene Zeit beträgt fünf Wochen bis sieben Jahre. Verf. sagt: „Laryngofissur ist in geübten Händen keine gefährliche Operation; sie ergiebt bei weitem bessere Resultate, als die Operationen wegen Carcinom an jedem anderen Körpertheil; für den Krebs des Kehlkopfinnern stellt die Behandlung mittels Laryngofissur den einzigen Weg dar".

EMIL MAYER.

57) **Bérard, Sargnon, Bessière** (Lyon). **Beitrag zum Studium der Laryngectomie. Geschichte, Indicationen, Technik und Erfolge. (Contribution à l'étude de la laryngectomie. Historique, indications, technique et résultats.)** *Arch. internat. de laryng. No. 1 und 2. 1914.*

Verff. geben zunächst einen Ueberblick über die Geschichte der Laryngectomie; sie machen sich die von einem Schüler Moure's (Audibert 1908) vorgeschlagene Eintheilung in fünf Perioden zu eigen. In dem Capitel über die Diagnostik fällt auf, dass auf einen specifischen Fötor als ein für die Diagnose des Larynxcarcinoms werthvolles Kennzeichen hingewiesen wird. Interessant ist die Mittheilung eines Falles, in dem wegen angeblichen Carcinoms die Laryngectomie gemacht werden sollte, die Hinterfläche des Kehlkopfs und die Seiten-

flächen bereits blossgelegt, die Nervi laryngei sup. und die Gefässe durchtrennt waren und sich jetzt herausstellte, dass es sich um einen tuberculösen Abscess am Aryknorpel handelte; obwohl die Operation schon zu drei Vierteln vollendet war, gelang es doch, den Larynx noch zu erhalten. Verff. besprechen dann die Schwierigkeiten, die es oft macht, die Ausdehnung des Tumors zu bestimmen. In Bezug auf die Wahl der Operation scheinen Verff. der Laryngofissur ziemlich abgeneigt zu sein; wenigstens erwähnen sie nur einen von ihnen vor einigen Jahren so operirten Fall, bei dem nach sechs Monaten ein Recidiv auftrat. Als die typische Operation beim Kehlkopfkrebs gilt ihnen die totale Laryngectomie.

Verff. besprechen dann die Laryngectomien bei Larynxstenosen und gutartigen Affectionen; sie unterscheiden die atypischen Laryngectomien (z. B. bei Enchondrom), die partiellen typischen Laryngectomien (z. B. Hemilaryngectomie bei gewissen Narbenstenosen und Enchondrom) und die partiellen mit Stomie combinirten Laryngectomien, ferner die Laryngostomie combinirt mit totaler Resection beider Aryknorpel bei Canülenträgern in Folge permanenter Adduction der Stimmbänder. Die Larynxtuberculose halten Verff. nicht für ein geeignetes Object der grossen Kehlkopfchirurgie.

Was die Technik der Operation anbelangt, so sind Verff. Anhänger der Localanästhesie mittels Infiltration; alle ihre Fälle sind so operirt worden. Verff. geben an der Hand der Literatur eine kritische Uebersicht über die verschiedenen Arten der Ausführung von partieller Resection, Hemilaryngectomie und Totalexstirpation. Verff. haben bisher ein zweizeitiges Verfahren bei der Totalexstirpation angewandt; da aber die allgemeine Tendenz jetzt dahin geht, die einzeitige Operation vorzuziehen, so wollen sie in dem ersten ihnen geeignet erscheinenden Fall ebenfalls dies Verfahren anwenden.

Es wird dann besonders eingehend noch beschrieben die submucöse Resection der Aryknorpel nach vorhergehender Laryngo-Tracheostomie bei Abductorlähmung und Anchylose im Aryknorpelgelenk; es wird dabei auch die Ventrikelschleimhaut durch Curettage entfernt, um zu erzielen, dass die Stimmlippen sich ganz eng an den Schildknorpel anlegen. In diesen Fällen wird, nachdem im Verlaufe eines Monats Epidermisirung erfolgt und der Granulationsbildung wie bei allen Laryngostomien durch energische Aetzungen Einhalt gethan ist, progressive Caoutchoucdilatation gemacht. Verff. berichten über einen so mit Erfolg operirten Fall. Es folgen eine Anzahl von Krankengeschichten von Fällen mit totaler Larynxexstirpation (4 Fälle, davon 2 Todesfälle in Folge secundärer Blutung), 4 Laryngo-Pharyngectomien (1 Todesfall nach 14 Tagen in Folge Blutung aus der Jugul. intern.; einer der Fälle bereits publicirt von Albertin und Sargnon, zwei von Bérard und Sargnon).

FINDER.

58) **C. Johnstone Imperatori** und **Harmon Smith. Intravenöse Injectionen von Kupfer- und Quecksilbercolloid bei zwei inoperablen Fällen von Kehlkopf- und Zungenkrebs. (Intravenous injections of colloidal copper and mercury in the treatment of two inoperable cases.)** *Medical Record. 1914.*

Nach ihren beiden Fällen sind Verff. nicht geneigt, den Colloidsalzen irgend

welchen specifischen Einfluss auf den Krebs beizumessen; weder wurde das Wachsthum der Tumoren gehemmt, noch wurden die Schmerzen geringer, noch war sonst eine Einwirkung zu constatiren. EMIL MAYER.

59) **W. M. Mintz. Totalexstirpation des Kehlkopfs wegen Carcinom.** *Wratsch. Bd. 13. No. 16. 1914.*

Verf. steht auf dem Standpunkt, dass in jedem Fall von Kehlkopfcarcinom die Totalexstirpation nebst Entfernung der regionären Drüsen ausgeführt werden muss. Verf. berichtet über 29 eigene Fälle von Totalexstirpation. Von diesen starben 7 (24 pCt.) innerhalb der ersten zwei Wochen nach der Operation, 2 nach zwei Monaten. In 8 Fällen (29 pCt.) wurden Drüsenmetastasen beobachtet; als gesund sind 7 Patienten (24 pCt.) zu betrachten mit einer Beobachtungsdauer von $1^1/_2$—12 Jahren; 2 Patienten stehen erst 5 resp. $5^1/_2$ Monate in Beobachtung. Alle Patienten des Verf.'s sprachen laut ohne Benutzung eines Apparates.

GÜTTELSOHN.

60) **Tietze** (Breslau). **Kehlkopfexstirpation — Oesophagoplastik.** *Berliner klin. Wochenschr. No. 25. S. 1197. 1914.*

Fall von Totalexstirpation wegen Carcinom. Entgegen dem Verfahren von Gluck wurde die Speiseröhre nicht völlig vernäht, sondern vorn eine Hautschleimhautlippenfistel gebildet, die später plastisch geschlossen wurde. Dieses Verfahren hält T. immer dann für sicherer, wenn auch Theile der Speiseröhre fortgenommen werden müssen. Die nachträgliche Plastik ist meist nicht schwierig.

R. HOFFMANN.

e II) Stimme und Sprache.

61) **Hans Joachim Moser. Ein neues Demonstrationsmittel für die vocalcharakterisirende Eigenschaft der Obertöne.** *Arch. f. experimentelle u. klin. Phonetik. Bd. 1. H. 2. S. 117.*

M. fand, dass man durch einen einfachen Versuch die vocalcharakterisirenden Obertöne einem einigermaassen musikalischen Ohr deutlich machen kann (sehr musikalische hören sie ohnehin heraus. Ref.). Er lässt bei ununterbrochen gleichbleibender Tonhöhe und Tonstärke des Stimmlippentons allmählich vom offenen u über das geschlossene u zum offenen und geschlossenen ü und schliesslich zum i vocalisiren, wobei ohne Veränderung der Stellung des Zungenrückens die Zungenspitze langsam zum vorderen harten Gaumen gehoben wird. Hierdurch verkleinert man die vordere Mundhöhle. Es erklingt dann die Obertonreihe deutlich in Gestalt einer gebrochenen Accordfolge. Wenn z. B. der Ton g war, erscheint beim offnen u der Ton d^2, beim geschlossenen g^2 usw. Es zeigt sich, dass der vocalcharakterisirende Oberton für ein- und denselben Vocal bei wechselnden Tonhöhen ein verschiedener ist. In seinen weiteren Ausführungen setzt Verf. das Wort „Liberatität" des Resonators für den Begriff der Resonanzbreite. Er schlägt vor, die Vocale nach der Nummer des ihnen in Kammertonhöhe zugehörigen Obertons zu bezeichnen. Gleichzeitiges Singen und Pfeifen entsteht durch gesteigertes Anblasen der vorderen Mundhöhle und führt dazu, dass beide Töne in ihrer Tonhöhe wieder voneinander unabhängig werden. NADOLECZNY.

62) **Tommaso Mancioli. Die Athmung beim Gesang. (La respirazione nel canto.)** *Atti clinica oto-rino-laringoiatrica di Roma. Anno XI. 1914.*

Aus den Beobachtungen des Verf.'s ergiebt sich in Bezug auf das Verhalten der abdominalen und thoracalen Athmungscurve Folgendes: Beim Bass prädominirt die abdominale Curve über die thoracale und dies um so mehr und um so schneller, je grösser die Anstrengung ist, die gemacht wird, um den Ton zu erreichen, beim Bariton prädominirt bald die eine, bald die andere Curve, beim Tenor prädominirt stets und in erheblichem Grade die thoracale Curve, beim Sopran sind beide Linien fast gleich, jedoch prädominirt die Thoraxcurve, beim Alt prädominirt stets und zwar erheblich die Thoraxcurve. CALAMIDA.

63) **J. Cisler. Stimm- und Articulationsstörung durch Atropinvergiftung.** *Arch. f. experimentelle u. klin. Phonetik. Bd. 1. H. 2. S. 149.*

Abdruck einer in der Zeitschrift für Laryngologie 1913 erschienenen Arbeit. Versuche am Hund führen den Verf. zur Ansicht, dass neben der Trockenheit der Schleimhaut auch durch einen Krampf der Glottisschliesser, namentlich der Stimmmuskeln bei der Atropinvergiftung Stimm- (und Articulations-? Ref.)störung hervorgerufen wird. NADOLECZNY.

f) Schilddrüse.

64) **Engel** und **Holitsch. Zur Symptomatologie der Struma substernalis.** *Wiener klin. Wochenschr. No. 17. 1914.*

Die durch Struma substernalis verursachte Dämpfung am Manubrium sterni und beiderseits davon verschiebt sich beim Schlucken nach oben hin. Wenn auch das Fehlen dieses Symptoms nicht absolut gegen das Bestehen einer retrosternalen Struma spricht, so macht sein Vorhandensein es doch höchst wahrscheinlich, dass die Dämpfung durch eine retrosternale Struma bedingt ist. HANSZEL.

65) **Jäger** (Brugg). **Ueber die Parastruma.** *Dissert. Zürich 1913. Verlag Lemann.*

Vorwiegend histologische Arbeit. Die Nebenschilddrüse, deren Degenerationszustand Parastruma heisst, liegt vorwiegend in der unteren Schilddrüsengegend, oft substernal und subclavicular und kann daher starke Dyspnoe verursachen. Ihr Gewebe weicht gänzlich von demjenigen der Schilddrüse ab und gleicht mehr demjenigen einer Nebenniere oder eines Hypernephroms. Die markige Beschaffenheit der Schnittflächen und die Einwucherungen von Strängen protoplasmareicher Zellen in die Kapsel lassen Bösartigkeit der Parastruma vermuthen. Sie zeichnet sich auch durch starke Glykogenbildung gegenüber den Schilddrüsenkröpfen aus. Sie leitet sich nach Langhans vom Epithelialkörperchen ab und ist eine epitheliale Geschwulstart. Dyspnoe führt gewöhnlich zur Operation, die trotz vorhandener Schilddrüse zur Tetanie führt. Die Behandlung letzterer besteht aus Parathyreoidtabletten. JONQUIÈRE.

66) **Bigler** (Grosshochstetten, Bern). **Ueber Herzstörungen beim endemischen Kropf.** *Baseler Dissert. Verlag Laup. Tübingen 1914.*

Verf. behandelt diesen wichtigen Gegenstand an einem Material von 150 gut

beobachteten Fällen von Kropfherz aus dem Aarauer Kantonsspital (H. Bircher), die fast ausschliesslich aus dem Molassegebiet herstammen.

Die zwei grundsätzlich verschiedenen Gruppen sind eingetheilt nach mechanischen und thyreotoxischen Ursachen.

Die erste Intensitätsgruppe vertritt die Trias von Kropfschwellung, Tachycardie und Tremor, zu welcher mitunter Arhythmien und systolische Herzgeräusche hinzutreten. Ausgesprochene Hypertrophie ist nach Kraus noch selten zu finden, der Blutdruck meist erhöht.

Die zweite Intensitätsgruppe charakterisirt sich durch Verbreiterung der Herzdämpfung, die auf Zunahme des diastolischen Lumens beruht.

Es giebt erethische und torpide Formen aller dieser Symptome.

B. fand Herzstörungen in 70 pCt. seiner Fälle. 10,3 pCt. reine Tachycardie, 23,5 pCt. tachycardisch-arhythmische Form, 28 pCt. tachycardisch-dilatative Form, 35,3 pCt. tachycardisch-arhythmisch-dilatative Form, 2,9 pCt. rein dilatative Form.

Die Tachycardie und der Tremor sind die Hauptsymptome des Kropfherzens. Der Blutdruck ist vorwiegend etwas niedriger als normal. Augensymptome fanden sich selten. Es folgen zum Schluss 100 Krankengeschichten. JONQUIÈRE.

67) **M. Röder** (Elberfeld). **Beziehungen der Schilddrüse zum lymphatischen Rachenring.** *Berliner klin. Wochenschr. No. 23. S. 1100. 1914.*

R. will durch Ansaugen und Massiren der Gaumenmandeln eine deutliche Besserung bzw. Heilung bei Morbus Basedowii in vielen Fällen erzielt haben.

R. HOFFMANN.

g) Oesophagus.

68) **Grete Schmidgall. Zur Casuistik der angeborenen Atresie des Oesophagus mit Oesophago-Trachealfistel.** Aus der akademischen Kinderklinik zu Düsseldorf. *Arch. f. Kinderheilk. Bd. 64. H. 1 u. 2.*

Das Kind bekam von Geburt an nach jeder Fütterung einen Erstickungsanfall, wobei es die Nahrung wieder zusammen mit Schleim heraushustete; das Hinderniss für die Sonde war 11 cm unterhalb des Kieferrandes. Nach dem Versuch einer rectalen Ernährung wurde gastrostomirt. Die Operation wurde gut überstanden, aber als Folge der bestehenden Oesophago-Trachealfistel bekam das Kind eine Pneumonie, an der es am 28. Lebenstage zu Grunde ging. FINDER.

69) **Ponzio. Ein Fall von Oesophago-Bronchialfistel in Folge Oesophaguskrebs mittels Radioskopie diagnosticirt. (Un caso di fistola esofago-bronchiale per carcinema dell' esofago rivalato alla radioscopia.)** *Giorn. d. R. accad. di med. di Torino. S. 53. 1914.*

63jähriger Mann klagt darüber, dass beim Schlucken von Flüssigkeiten Husten und Erbrechen auftritt. Es besteht linksseitige Recurrenslähmung. Röntgenuntersuchung nach Verabreichung von Wismutmilch ergiebt 10 cm von der Cardia eine Unterbrechung des Wismutabflusses, dann fliesst das Wismut rasch in den Magen; an der Haftstelle bleiben nur kleine Spuren zurück.' Gleichzeitig heftiger Hustenanfall; wenn dieser vorüber ist, sieht man bei erneuter Röntgen-

durchstrahlung, dass in der rechten Thoraxhälfte ein schwärzlicher dünner Faden sich verzweigt, nach der Zwerchfellkuppe hinzieht; er giebt deutlich die Verzweigung des Bronchialbaums wieder.

CALAMIDA.

70) **Udo J. Wile. Syphilis des Oesophagus. (Syphilis of the oesophagus.)** *American journal medical sciences. August 1914.*

Verf. berichtet über einen Fall, in dem zwei Stricturen vorhanden waren, die eine in Höhe des Larynx, die andere an der Cardia; es wurde erhebliche Besserung erzielt durch combinirte Salvarsan-Quecksilbertherapie und Dilatation.

EMIL MAYER.

71) **Edmund Pflugmacher. Ueber 106 operativ behandelte Divertikel der Speiseröhre.** *Inaug.-Dissert. Berlin 1914.*

Verf. hat aus der Literatur 106 operativ behandelte Divertikel zusammengestellt. Er berichtet ferner einen von Hildebrand in einzeitiger Radicaloperation geheilten Fall von Divertikel am Hals.

Die Ergebnisse der verschiedenen Operationsmethoden werden folgendermaassen zusammengestellt:

80	einzeitige Excisionen	geheilt	70,	gestorben	10
2	atypische Excisionen	„	2,	„	—
3	Einnähungen der Divertikel . . .	„	2,	„	1
1	Operation nach Liebl	„	1,	„	—
5	Operationen nach Girard	„	4,	„	—
		zunächst ungeheilt	1		
1	zweizeitige Excision	geheilt	—,	„	1
13	zweizeitige Excisionen n. Goldmann	„	13,	„	—
1	intrathoracale Operation	„	—,	„	1
	Summa:	geheilt	93,	gestorben	13

FINDER.

II. Kritiken und Gesellschaftsberichte.

a) **Dr. Julius Misch. Lehrbuch der Grenzgebiete der Medicin und Zahnheilkunde.** Für Studirende, Zahnärzte und Aerzte. Verlag von Enke. Stuttgart 1914. Preis M. 18.

Das Werk umfasst 1017 Seiten mit 402 theils farbigen Textabbildungen. Es stellt eine eigenartige Zusammenstellung der verschiedenen medicinischen Disciplinen dar. Auffallend ist vor allem der Titel, der durchaus nicht dem Inhalt entspricht. Das Werk umfasst eher ein Compendium der Medicin, wobei die Zahnheilkunde nur insofern zu Wort kommt, als in den einzelnen Capiteln die Bedeutung dieser oder jener Erscheinung für die Zahnheilkunde oder umgekehrt der Werth der dentalen Diagnose und Therapie für die Allgemeinerkrankung besonders betont und beschrieben wird. Um nur ein Beispiel anzuführen: In dem Capitel über innere Krankheiten werden sämmtliche Erkrankungen der Lunge und des Blutkreislaufs genau beschrieben und ihre Pathologie, Symptome und Therapie

gründlich behandelt. Hier von „Grenzgebieten der Medicin und Zahnheilkunde“ zu sprechen, erscheint mir verfehlt.

Die verschiedenen Gebiete sind von Specialärzten bearbeitet. Das Capitel der Hals-, Nasen- und Ohrenkrankheiten ist von G. Lennhoff dargestellt. Der betreffende Abschnitt giebt eine in sich geschlossene Zusammenfassung unseres Specialgebiets. Er beginnt mit den Krankheiten der Nase, deren Anatomie gründlich besprochen und durch eine Reihe instructiver Bilder veranschaulicht wird. Es folgen die Untersuchungsmethoden und die Besprechung der Krankheiten. Es ist dabei als erfreulich zu begrüssen, dass ein besonderes Capitel die Mundathmung behandelt und energisch auf ihre Schädlichkeit und Gefahren hinweist. Die folgenden Rachenkrankheiten sind durch gute Abbildungen wiedergegeben. Die Krankheiten des Kehlkopfes sind nach modernen Gesichtspunkten behandelt und durch ausgezeichnete, zum Theil farbige Bilder veranschaulicht. Bei den Ohrenkrankheiten wurde besonderer Werth auf die Beziehungen zwischen Zahn- und Ohrerkrankungen gelegt.

Die Darstellung ist durchweg übersichtlich und klar. Die reproducirten Bilder sind gut gewählt. W. Albrecht.

---

b) Laryngological Section. Royal Society of Medicine.

Sitzung vom 5. December 1913.

Vorsitzender: D. R. Paterson.

D. R. Paterson: Drei Fremdkörper, deren Extraction durch ihre Färbung sich schwierig gestaltete.

a) Röthliches Samenkorn im Bronchus. 4jähriges Kind wurde aufgenommen mit der Angabe, es habe einen kleinen Stein aspirirt. Es bestand Husten und röchelndes Athmen. Röntgenstrahlen ergaben nichts, jedoch fand sich bei Untersuchung der Lungen links abgeschwächtes Athmen. Als das Kind anästhesirt war, sistirte die Athmung; es wurde sofort tracheotomirt, worauf die Athmung sogleich sich besserte. Das Innere des Larynx zeigte eine gleichförmige Röthung; der Fremdkörper, ein rothes Samenkorn, unterschied sich in seiner Farbe nicht von der Kehlkopfschleimhaut.

b) Ein rother Ring. Ein $2^1/_2$jähriges Kind hatte einen — angeblich weissen — Ring verschluckt, der in einem Weihnachtsplumpudding enthalten war. Röntgenstrahlen zeigten den Fremdkörper in Höhe des Manubrium sterni. Beim Einführen eines Oesophagusrohrs sah man etwas, das einer ödematösen Schleimhautfalte glich; nähere Untersuchung ergab, dass es der Ring war, dessen Farbe nicht weiss, sondern roth war.

c) Ein Stück einer Zahnplatte aus Vulcanit. Es war von einem Arzt ein vergeblicher Versuch gemacht worden, den Fremdkörper mit einem Münzenfänger zu extrahiren. Es war sehr schwer, den Fremdkörper von der gerötheten und geschwollenen Schleimhaut des Oesophagus zu differenciren; es gelang erst durch die beiden an der Platte befestigten Zähne.



d) Ein Stück Nussschale von röthlicher Farbe aus dem Bronchus entfernt.

William Hill: Epidiaskopische Demonstration von Röntgenplatten und Diagrammen von Pharynxdivertikeln.

Darunter befinden sich 5 Fälle, die H. in letzter Zeit beobachtet hatte; drei von ihnen betrafen Frauen; nur ein Fall war operirt worden, das Divertikel wurde glücklich entfernt.

Patrick Dempsey: Pharynxdivertikel.

45jähriger Mann, mit allen für Divertikel charakteristischen Symptomen. Röntgenaufnahme und directe Untersuchung zeigte das Divertikel an der linken Halsseite. Wurde mit Erfolg operirt.

Herbert Tilley: Sarkom des Nasenrachenraums mittels Radiumemanation behandelt.

Es handelte sich um einen 22jährigen Mann; seit 4 Monaten Nasenverstopfung; Drüsentumoren auf der rechten Halsseite waren in einem Militärhospital operativ entfernt worden. Der weiche Gaumen war durch den Tumor nach vorn gedrängt. Der Nasenrachen war vollkommen von dem Tumor ausgefüllt; der untere Rand desselben war ulcerirt und blutete. Unter dem linken Kieferwinkel eine Drüsenmasse. Zwei Kapseln mit Radiumbromid wurden eingeführt und 24 Stunden liegen gelassen. Als Pat. nach einer Woche wiederkam, war die ganze Tumormasse verschwunden; der Nasenrachen sah so aus, als ob einige Tage vorher eine grosse Menge adenoider Vegetationen entfernt worden sei. Im linken Kieferwinkel konnte nur eine kleine Drüse entdeckt werden.

A. J. Martineau: Sarkom des Nasenrachens behandelt mittels Radiumemanation.

In der linken Hälfte des Nasenrachens eine feste Geschwulst, deren Basis in der Rosenmüller'schen Grube zu sitzen schien. Ein Theil der Geschwulst wurde abgetragen; sie erwies sich als Rundzellensarkom. Nach viermaliger Röntgenbestrahlung war die Geschwulst weicher geworden. Von der Nase aus wurde eine Kapsel mit Radium eingeführt und 24 Stunden lang in situ gelassen. Die Geschwulst wurde kleiner. (Nachtrag: 5. Januar 1914.): Es ist keine Geschwulst mehr sichtbar.

Somerville Hastings berichtet gleichfalls über einen mittels Radiums behandelten Fall von Sarkom des Nasenrachens.

Es handelt sich um einen den ganzen Nasenrachenraum ausfüllenden Tumor bei einem 29jährigen Mann. Die 82 mg Radium enthaltende Kapsel wurde durch eine kleine Incision im weichen Gaumen eingeführt und 16 Stunden lang liegen gelassen. Als der Patient 6 Wochen später wiedergesehen wurde, war nur noch eine kleine Narbe am weichen Gaumen und eine leichte Unebenheit am Uebergang von der Pharynxhinterwand zum Rachendach sichtbar.

Watson Williams betont die erheblich grössere Wirksamkeit der Radiumtherapie bei den Sarkomen im Vergleich zu den Epitheliomen.

Hope und Waggett berichten über Fälle von Tonsillarsarkom, die durch Radiumbehandlung günstig beeinflusst wurden.

Jobson Horne erinnert daran, dass es sich bei den Fibrosarkomen des Nasenrachens nicht um maligne Tumoren im eigentlichen Sinne handele, da sie nicht durch Metastasenbildung zum Tode führen, sondern durch ungezügeltes Wachstum in die Nachbarschaft.

Harmer weist darauf hin, dass in fast allen Fällen, wo maligne Tumoren der oberen Luftwege durch Radiumbehandlung zum Verschwinden gebracht waren, bald Recidive auftraten.

T. B. Layton: Doppelseitige Posticuslähmung.

Fall 1: 42jähriger Mann. Seit 3 Wochen Dyspnoe, besonders Nachts. Wassermann positiv. Keine Anzeichen von Tabes; Tracheotomie, Salvarsaninjection 0,6 g, bekommt jetzt Jodkali und wöchentlich eine Hg-Einspritzung. Die Stimmbänder werden jetzt in erheblichem Grade abducirt. Patient trägt eine Canüle, die jedoch ständig zugepfropft ist, selbst während des Schlafes.

Fall 2: 48jährige Frau; beiderseitige Posticuslähmung, Wassermann schwach positiv, keine Anzeichen von Tuberculose, Röntgendurchstrahlung ergiebt nichts Besonderes, Achillessehnenreflex schwer oder gar nicht auslösbar. Hat keine Orthopnoe, wird aber leicht kurzathmig und verursacht beim Schlafen ein pfeifendes Geräusch.

A. J. Wright: Präparat einer Thyreo-glossuscyste, die bei einer 54 jährigen Frau Dyspnoe verursacht hatte.

Die Cyste wurde operativ entfernt; sie hatte zwei Jahre lang Dyspnoe verursacht. Die Cyste trat aussen am Hals über der Membrana thyreo-hyoidea zu Tage und erstreckte sich nach innen durch die Membran hindurch, indem sie die Epiglottis nach rückwärts drängte.

Herbert Tilley berichtet im Anschluss daran einen Fall mit Dyspnoe, wo eine grosse Cyste auf der laryngealen Fläche der Epiglottis vorhanden war, die so gross war, dass sie die Glottis verdeckte. Beim Versuch, sie mittels directer Methode zu entfernen, riss die Cyste ein und collabirte; T. entfernte, was er von der Cystenwand erreichen konnte und verschorfte die innere Wand mit dem Galvanokauter. Nach 3—4 Wochen hatte sich jedoch die Cyste vollkommen wieder gebildet; es war auch eine Schwellung aussen am Hals vorhanden. T. öffnete jetzt die Cyste, die jetzt voll Eiter gefüllt war. Zweifellos war sie durch den endolaryngealen Eingriff inficirt worden. Sie wurde excidirt; es trat völlige Heilung ein.

James Donelan: a) Vertical und horizontal greifende Zange für Tonsillaroperationen.

b) Combinirter Septumresector, eine Combination von Messer mit graden und gebogenen Instrumenten zur Abhebung des Muco-Perichondriums.

H. L. Whale: Trauma in Folge Adenoidoperation.

Es handelt sich um ein 20jähriges Mädchen, dem vor zwei Jahren die Adenoiden entfernt worden waren. Es besteht jetzt ein Gitterwerk von Verwachsungen



zwischen der Tuba Eustachii und dem Rachendach, wahrscheinlich in Folge seitlichen Gebrauchs der Curette.

Ferner Demonstration von Fällen zur Diagnose von Guthrie, Normann, Paterson, Jewell, F. W. Bennett.

Sitzung vom 9. Januar 1914.

Vorsitzender: Paterson.

Lack: Verdickung des Gaumens und Kehlkopfs in Folge congenitaler Syphilis bei einem 9jährigen Knaben.

Der Fall gleicht einigen anderen, die L. früher der Gesellschaft vorgestellt hatte und über die grosse Meinungsverschiedenheit bestanden hatte. In allen diesen Fällen war Wassermann positiv, in keinem hatte die Behandlung irgend welchen Erfolg und in keinem wurde durch die mikroskopische Untersuchung Licht auf die Pathologie des Processes geworfen. Das klinische Bild bestand in diffuser Verdickung von Uvula, weichem Gaumen, Epiglottis, Aryknorpeln und oberem Theil des Larynx. Die Erkrankung ist chronisch und reagirt nicht auf Jod, Hg oder Salvarsan.

Waggett: 1. Resection des Pharynx bei einer 47jährigen Frau.

Es handelte sich um ein Carcinom. Die Operation war im Februar 1913 gemacht worden; es wurde der ganze Hypopharynx entfernt mit Ausnahme eines Streifens der rechten Seitenwand. Der Erfolg war ein ausgezeichneter und es war keine Spur von Narbenstrictur vorhanden.

2. Resection von Larynx und Pharynx wegen Carcinom bei einem 65jährigen Mann.

Die Erkrankung nahm ihren Beginn im Sinus pyriformis und breitete sich auf die Zunge und das Vestibulum laryngis aus; die Operation wurde auf Wunsch des Patienten unternommen. Ein schmaler Streifen der Pharynxwand wurde stehen gelassen.

Kelson: Entfernung eines grossen Pharynxdivertikels unter Cocainanästhesie bei einem 70jährigen Mann.

Der Fall war erst als Oesophaguscarcinom missdeutet worden, das Vorhandensein eines Divertikels war jedoch durch Röntgenstrahlen gesichert worden, es lag hinter und links des Oesophagus und wurde erreicht durch Incision am Halse, wobei der M. omo-hyoideus durchtrennt werden musste. Patient befindet sich jetzt wohl.

McKenzie: 1. Stirnhöhlenempyem bei einem 7jährigen Mädchen.

Die Erkrankung war eine subacute und war im Anschluss an einen Fall auf das Gesicht von einem Zweirad entstanden. Heilung durch intranasale Operation.

2. Doppelseitiges Kieferempyem bei einem zwölfjährigen Mädchen.

Auf der einen Seite wurde Radicaloperation gemacht; auf der anderen Seite Eröffnung der Höhle von der Nase aus. Patientin ist geheilt.

3. Stirnhöhlenempyem bei 15jährigem Mädchen.

Killian'sche Radicaloperation; es trat Nekrose der Spange ein, jedoch resultirte nur eine geringe Entstellung.

E. D. Davis: Zwei Beispiele von Fremdkörperentfernung aus dem Pharynx mittels Schwebelaryngoskopie.

1. Offene Sicherheitsnadel bei einem 11 Monate alten Kind.

2. Eine Münze im Oesophagusmund eingekeilt bei einem 4jährigen Knaben. Die Entfernung erfolgte in der Schwebe mittels Oesophagoskops und gestaltete sich so sehr leicht.

3. Nadel im Retropharyngealraum; zweimaliger Extractionsversuch war vergeblich. Später gelang die Entfernung nach genauer Localisation des Fremdkörpers durch Röntgenstrahlen.

Paterson: 20jähriger Mann mit starker Verbiegung des hinteren Vomerrandes nach links.

Es bestand Uvula bifida und es fehlte der linke seitliche Schneidezahn.

Sitzung vom 6. März 1914.

Vorsitzender: D. R. Paterson.

Tilley: 1. Trephine zur Erweiterung des Ductus nasofrontalis bei endonasaler Operation.

Das Instrument hat die Form einer gewöhnlichen Stirnhöhlensonde, seine Hinterfläche ist jedoch abgeplattet, so dass eine Verletzung der hinteren Sinuswand unmöglich ist.

2. 52jähriger Mann mit Adenom des rechten Taschenbands. Ein grosses Stück des Tumors war mittels directer Methode entfernt.

H. J. Davis: 1. Pathologisch-anatomische Präparate der Tonsillen von einem Fall lymphatischer Leukämie bei einem 4jährigen Knaben.

2. Präparat, den linken Nerv. recurrens in einer Masse lymphomatöser Drüsen eingebettet zeigend.

Es handelte sich um ein 2jähriges Kind. Der Fall war missdeutet worden als Fremdkörper im Bronchus; es bestand Dyspnoe, Stridor und Collaps der linken Lunge. Es wurde Tracheotomie gemacht, jedoch trat keine wesentliche Besserung ein, da eine doppelte Stenose vorhanden war.

Semon erklärt den Fall für einen höchst interessanten; das Präparat bilde ein veritables Museum pathologischer Merkwürdigkeiten. Im Jahre 1884 versuchte S. über einseitige Stimmbandlähmung bei Kindern, die zu Dyspnoe führt, durch eine Rundfrage im Internationalen Centralblatt für Laryngologie Material zu sammeln; die Antworten jedoch, die er von den Klinikern erhielt, waren sehr unbefriedigend. Es war auffallend, dass sich Recurrenslähmungen so selten bei Kindern finden sollten, wenn man bedachte, wie häufig Schwellungen der Cervical- und Bronchialdrüsen bei Kindern sind. Ferner ist in dem hier demonstrirten Fall



der Uebergang von Posticuslähmung zu völliger Recurrenslähmung beobachtet worden. Schliesslich ist in diesem Fall durch einseitige Lähmung Dyspnoe verursacht worden. Es handelte sich jedoch um keinen reinen Fall, denn — und dies ist ein Punkt von weiterem Interesse — es bestand eine doppelte Stenose. Die ganze Frage ist auch darum interessant, weil sie Bezug hat auf die schon vor 100 Jahren von Legallois gemachte Beobachtung über den enormen Unterschied in dem Caliber des Larynx bei jungen Thieren verglichen mit dem der Erwachsenen. Legallois durchschnitt den Nerv. recurrens bei Thieren verschiedener Species, Hunden, Katzen, Ratten, einige Tage nach der Geburt. Diese Thiere blieben nur ein paar Stunden bis einige Tage am Leben, während bei ausgewachsenen Thieren nach einem gleichen Experiment nur leichte Dyspnoe auftrat. So kann auch beim Kinde ein geringer Grad von Verengerung des Larynx bereits Dyspnoe verursachen und zum Tode führen.

Bronner fragt, ob es nicht möglich sei, solche Drüsentumoren aus dem Brustraum operativ zu entfernen. Er hat Kinder zu Grunde gehen sehen in Folge Compression erst des einen, dann des anderen Hauptbronchus durch solche Drüsentumoren.

Paterson erinnert daran, dass Némai in Budapest nachgewiesen habe, dass der Unterschied im Caliber menschlicher und thierischer Kehlköpfe auf der Verschiedenheit in der Form der Aryknorpel beruht: bei den Thieren ist es eine flache, concave knorpelige Platte, die eine weite Oeffnung der Rima glottidis gestattet: auf der anderen Seite wird die menschliche Stimme nur ermöglicht durch die grössere Entwicklung des Larynx auf Kosten einer Schmälerung der Athemwege des Besitzers.

H. J. Davis: a) Junge Frau mit zwei Primäraffecten an der Lippe.

b) 50jähriger Mann mit grossem pulsirenden Gefäss an der hinteren Pharynxwand.

D. hält das Gefäss für Anomalie der Carotis interna.

Harmer theilt mit, es sei ihm ein Fall bekannt, wo ein solches Gefäss bei einer Adenoidenoperation verletzt wurde; das Kind starb innerhalb weniger Sekunden. Bei der Section fand sich eine analoge Gefässschleife der Carotis interna auf der anderen Seite. Diese Abnormitäten finden sich in der Regel symmetrisch.

c) 30jährige Frau mit Röthung, Infiltration und Oedem der Nase und beider Wangen seit sechs Monaten.

Es handelte sich nicht, wie man ursprünglich angenommen hatte, um einen Lupus erythematodes, sondern um eine chronische Lymphangitis mit Verlegung der Lymphgefässe durch einen septischen Herd in der Nase. Es bestand ein Empyem der linken Kieferhöhle.

d) 44jährige Frau mit maligner Erkrankung des Siebbeins.

Die Neubildung erstreckte sich längs des Highmorshöhlendachs und hatte den Oberkiefer am äusseren Orbitalwinkel links perforirt. Der Tumor machte zuerst den Eindruck, als ob er mit der Nase in keinem Zusammenhange stände, Röntgenstrahlen zeigten jedoch, dass der primäre Sitz im Siebbein war und dass sie sich von dort aus dem Dach der Highmorshöhle entlang ausgebreitet hatte.

Die erste Operation bestand in Curettage des Siebbeins und Eröffnung eines Antrumabscesses, der zweite Eingriff eine Woche später in Entfernung des Tumors mit Cauterisation seiner Basis. Oberkieferresection war contraindicirt, da die Erkrankung im Siebbein zu ausgedehnt war.

Stuart Low: Mann mit Cylinderepithelkrebs der Nasenhöhle und des Antrums.

Der Fall beweist das sehr langsame Wachsthum des Krebses in dieser Gegend, sowie seine Neigung zu Recidiven. Die erste Operation war vor 3 Jahren gemacht worden.

McKenzie demonstrirt ein Antroskop für die Kieferhöhle.

Das Instrument ist nach dem Princip eines Cystoskops construirt, wird mittels eines Troicarts in die Höhle eingeführt.

W. Hope: Zwei Fälle von acuter Stirnhöhleneiterung im Anschluss an Baden.

In beiden Fällen war die Kieferhöhle nicht erkrankt; beide wurden von aussen operirt und geheilt.

Sitzung vom 3. April 1914.

Vorsitzender: D. R. Paterson.

Discussion über die Intranasale Behandlung der Stirnhöhleneiterung.

Referenten waren Watson Williams und Herbert Tilley.

Die Referate sind im Journal of Laryngology erschienen und im Centralblatt besprochen (Bd. 30. S. 437 und S. 438).

Die meisten Discussionsredner sprachen sich zu Gunsten der intranasalen Behandlung aus und zwar waren die Gesichtspunkte, die für die intranasale Operation gegenüber den äusseren Methoden für die Mehrzahl der Fälle ins Feld geführt wurden, folgende:

Erstlich bringt die intranasale Operation, wenn sie in richtiger Weise ausgeführt wird, dem Patienten völlige Heilung oder ausreichende Besserung.

Zweitens stellt die Operation nicht eine so ernste Maassnahme dar und giebt nicht in dem Maasse zu Complicationen Anlass wie die Operation von aussen.

Drittens: Die lange Heilungsdauer, die wiederholten Verbände nach der Operation von aussen stellen einen grossen Nachtheil für Patienten dar.

Selbstverständlich bleibt jedoch eine Anzahl von Fällen übrig, bei denen der Zustand des Patienten eine Operation von aussen indicirt.

Sitzung vom 13. Mai 1914.

Vorsitzender: D. R. Paterson.

Zum Vorsitzenden für das Jahr 1914 15 wird William Hill gewählt.

Milligan: 1. Demonstration von Röntgenaufnahmen dreier Patienten mit Pharynxdivertikeln.

2. Röntgenaufnahmen von Patienten mit Oesophaguscarcinom.



3. Sicherheitsnadel aus der Speiseröhre einer 20jährigen Frau entfernt.

4. Sicherheitsnadel aus der Speiseröhre einer Frau entfernt.

Die Patientin war arretirt worden, weil sie betrunken war. Auf der Polizeiwache gab sie an, einen Knopf verschluckt zu haben, der per rectum wieder abgegangen sei. Zwei Tage später trat eine heftige Hämoptoe auf und am nächsten Tage noch ein stärkerer Blutsturz; jetzt gestand sie, dass sie eine Sicherheitsnadel verschluckt habe. Die Sicherheitsnadel fand sich in der Höhe des sechsten Brustwirbels und wurde entfernt. Der Oesophagus fand sich voller Blut; die Blutung stand auf Sprayen mit H_2O_2. Patientin starb an acuter eitriger Mediastinitis. Die Section ergab zwei Ulcerationen, welche die Wand des Oesophagus perforirt hatten und in das hintere Mediastinum führten.

5. Präparat eines Falles von Carcinom der Schilddrüse bei einer 56jährigen Frau.

Es wurde die Operation versucht; es stellte sich aber heraus, dass sie in Folge der Verwachsungen, insbesondere mit der Carotis interna und der seitlichen Trachealwand unausführbar war. Es wurde eine Kapsel, enthaltend 100 mg Radium, in die Geschwulst eingeführt und dort 24 Stunden lang in situ gelassen. Die Geschwulst begann in 48 Stunden zu schrumpfen und es ergab sich eine erhebliche Erleichterung beim Schlucken und im Allgemeinbefinden.

Pegler: Oedematöses Fibrom am linken Stimmband.

Es handelte sich um eine 50jährige Frau; der Tumor hing vom linken Stimmband herab und nahm den grössten Theil seines freien Randes ein; bei der Exspiration wurde er über die Glottis emporgeschleudert. H. J. Davis.

Für die Redaction verantwortlich Prof. Dr. G. Finder, Charlottenburg, Augsburger Str. 38.
Druck von L. Schumacher, Berlin N. 4.

Internationales Centralblatt

für

Laryngologie, Rhinologie

und verwandte Wissenschaften.

Jahrgang XXXI. Berlin, August. 1915. No. 8.

I. Referate.

a) Allgemeines, obere Luftwege, Medicamente.

1) **Kruse** (Leipzig). **Erreger von Husten und Schnupfen.** *Deutsche med. Wochenschrift. No. 5. S. 151. 1915.*

Inficirung mehrerer Personen in zwei Versuchsreihen mit bakteriologisch keimfreien Filtraten von Schnupfensecret, die 15—20mal verdünnt waren, durch Aufträufeln auf die Nasenschleimhaut. 40 pCt. der Inficirten erkrankten nach einer Incubationsdauer von 1—4 Tagen an acutem Schnupfen. Verf. ist deshalb überzeugt, dass es eine Form des Hustens und Schnupfens giebt, die durch eine filtrirbare Virusart verursacht wird. Für die ganze Gruppe der filtrirbaren Infectionserreger schlägt er den Namen „Aphanazoen" vor und nennt den Schnupfenerreger „Aphanozoon coryzae".

R. HOFFMANN.

2) **Israel Berchmann. Ueber den Zusammenhang zwischen Halsinfectionen und Menstruation.** *Inaug.-Diss. Halle 1913.*

Verf. hat bei seinem Material Folgendes gefunden: Eine Abhängigkeit des Auftretens der Angina catarrhalis von der Menstruation bestand nicht; immerhin war es auffällig, dass 19 pCt. zeitlich annähernd mit der Menstruation zusammenfielen. Bei der Angina follicularis (45 Fälle) liess sich sagen, dass zur Zeit vor und nach der Menstruation eine gewisse Disposition für die Angina follicularis vorlag. Bei 16 Fällen von Angina phlegmonosa trat die Erkrankung 8mal in der Ovulationszeit auf. Zwischen Diphtherie und Menstruation war kein Zusammenhang zu constatiren. Die Regelmässigkeit der Menstruation wurde durch das Hinzutreten der Anginen nicht gestört, sondern sie trat stets rechtzeitig auf. Dass der zeitliche Zusammenfall mit der Menstruation die Halsaffection verschlimmert, ist nicht anzunehmen.

FINDER.

3) **K. M. Menzel** (Wien). **Ueber die beruflichen Erkrankungen in den oberen Luftwegen der Stockdrechsler.** *Fränkel's Arch. Bd. 29. H. 1. 1914.*

Die schon bekannten Veränderungen der Nasenschleimhaut bei Arbeitern in



Chromatfabriken veranlassten umfangreiche Untersuchungen von in der Stockfabrikation beschäftigten Arbeitern. Diese atmen beim Drechseln und Schleifen einen mit allerlei zum Beizen verwendeten chemischen Präparaten, besonders Kalium bichromatum, innig vermengten Holzstaub ein. Die Schädigung der Nasenschleimhaut zeigt sich bei ihnen in erster Reihe am Septum, wo circumscripte Verdünnungen mit Schwund des Knorpels auftreten und im weiteren Verlaufe daraus Perforationen resultiren, die bei genügender Grösse zur Deviation und sogar zur Deformirung der äusseren Nase führen. Ferner findet man Atrophie der Muscheln, Metaplasie des Epithels und trockene Pharyngitis. Da die Untersuchung des Staubes neben den chemisch differenten Stoffen eine beträchtliche Beimengung von Quarzpartikeln, die aus der Verwendung von Glas und Schmirgelpapier herrühren, ergab, so nimmt M. an, dass ein Zusammenwirken von chemischen und mechanischen Schädlichkeiten die Veränderungen der Nasenschleimhaut verursacht. Diese Vermuthung wird durch die Beobachtung gleicher Schädigungen bei Horndrechslern und Bäckern bestätigt, die einen chemisch indifferenten Staub einathmen. Dasselbe gilt wahrscheinlich auch für Cementarbeiter und andere staubentwickelnde Betriebe. Die Prophylaxe hätte in der Verwendung von Respiratoren, Spülungen der Nase nach vollendeter Arbeit und zwangsweise einzuführenden gut functionirenden Exhaustoren zu bestehen. STURMANN.

4) **Spiess** (Frankfurt a. M.). **Die intravenöse Behandlung der Tuberculose mit Goldkantharidin.** *Berliner klin. Wochenschr. No. 23. S. 1094. 1914.*

Verf. berichtet über seine Erfahrungen mit obigem Mittel. R. HOFFMANN.

5) **Schottelius** (Freiburg i. Br.). **Phobrol, Grotan und Sagrotan.** *Deutsche med. Wochenschr. No. 6. S. 153. 1915.*

Die Vorzüge der Chlor-m-Kresolpräparate bestehen nicht in erster Linie in rascher Vernichtung von Tuberkelbacillen im Sputum, sondern vor allem darin, dass sie ungiftig, fast völlig geruchlos sind und gegenüber allen übrigen Desinfectionsmitteln kräftige Wirkung entfalten. R. HOFFMANN.

6) **O. Strandberg. Ueber die Anwendung des universellen Lichtbades in der Rhino-Laryngologie.** *Zeitschr. f. Laryng. Bd. 7. S. 537. 1915.*

Verf. hat bei Lupus oder Tuberculose der oberen Luftwege das Kohlenbogenlicht angewendet und in einzelnen Fällen bemerkenswerthe Resultate ererhalten, indem der Allgemeinzustand besser wurde, das Gewicht um 2—6 kg zunahm und manchmal die verschiedenen Localisationen des Lupus theilweise oder ganz ausheilten. Larynxtuberculosen wurden nur zwei behandelt, vorgerückte Fälle; es trat Heilung ein nach 50 bzw. 73 Lichtbädern. Besonders günstig wirkte das Licht auf den Lupus des harten Gaumens; sieben Fälle, von denen sechs früher ohne Erfolg auf andere Weise behandelt, heilten unter Anwendung des Kohlenbogenlichtes aus. Auffallend war, dass in der Regel ein Erfolg am ehesten eintrat bei denjenigen Patienten, deren Allgemeinzustand schlecht und deren locales Leiden infolgedessen auch ausgedehnt war.

Verf. kommt zum Schlusse, dass die Zahl der 49 Fälle noch zu klein ist, um über den Werth der Methode ein definitives Urtheil zu fällen, dass aber die

bisherigen Erfolge aufmuntern, diese Behandlung auch für rhino-laryngologische Fälle von Tuberculose und Lupus anzuwenden.

Bezüglich der Technik hält sich Verf. genau an die von Reyn gegebenen Vorschriften. Zur Einzelbehandlung werden zwei Lampen mit schrägstehenden Kohlen von 20 Ampères 55 Volt Stärke benutzt und nun in dem Zimmer, wo die Lampe aufgehängt ist, der Patient sitzend oder liegend während $^1/_4$—$2^1/_2$ Stunden dem Lichte ausgesetzt. Die Haut des Patienten muss überwacht werden, damit nicht bei zu kräftiger Reaction eine stärkere Hautentzündung eintritt. Bei gleichzeitiger Behandlung von 6—8 sitzenden Patienten werden zwei Lampen von 75 Ampères 50—55 Volt gebraucht.

OPPIKOFER.

7) **Harry Kahn** und **L. E. Gordon. Die Anwendung des Pituatrins als coagulirendes Mittel in der Chirurgie von Nase und Hals. (The use of pituitary extract as a coagulant in the surgery of the nose and throat.)** *Journ. amer. medical association. 23. Januar 1915.*

1. Die Gerinnungszeit des Blutes wird durch die subcutane Anwendung von Pituitrin erheblich reducirt. 2. Die Blutungen nach Hals- und Nasenoperationen, besonders nach Eingriffen an den Muscheln werden sehr vermindert. 3. Die Wirkung auf den Blutdruck bei Kindern variirt. Er stieg in 53,3 pCt. der Fälle, sank in 36 pCt. und blieb unbeeinflusst in 8,5 pCt.

EMIL MAYER.

8) **Leo M. Hurd. Hyoscin und Morphium als Vorbereitung für Localanästhesie. (Hyoscin and Morphin as a preliminary to local anaesthesia.)** *The Laryngoscope. November 1914.*

Verf. hebt die Vortheile des Scopolamin-Morphiumdämmerschlafes in Verbindung mit Localanästhesie für alle Operationen unseres Specialfaches hervor. Er hat nur einen Versager gehabt, derselbe betraf ein hysterisches junges Mädchen, das mitten in der Operation in Lachen und Weinen ausbrach und einige Stunden lang lärmte. Verf. stellt die Forderung auf, dass die Patienten nach der Operation eine Stunde lang unter ständiger ärztlicher Aufsicht bleiben müssen.

EMIL MAYER.

9) **M. Metzenbaum. Scopolamin bei Nasen- und Halseperationen. (Scopolamin in nose and throat operations.)** *The Laryngoscope. Februar 1915.*

Die Anwendung des Scopolamins vor der Localanästhesie macht den Patienten ruhig, so dass er anstatt bei der Operation Widerstand zu leisten, den Operateur unterstützt. Bei Nasenoperationen wird durch vorherige Darreichung von Scopolamin die Menge des anzuwendenden Cocains oder Novocains herabgesetzt; die Anästhesie bei Operationen an Knochen, z. B. Antrumeröffnungen, wird eine vollkommenere. Wird Scopolamin in richtiger Dosis angewandt, so ist es frei von schädlichen Nebenwirkungen.

EMIL MAYER.

b) Nase und Nasenrachenraum.

10) **K. Kassel. Die Nasenheilkunde des 18. Jahrhunderts.** *Zeitschr. f. Laryng. Bd. 7. S. 561. 1915.*

Mit dem jetzigen Abschnitt beginnt Kassel den zweiten Band seiner Ge-



schichte der Nasenheilkunde. Wenn auch im 18. Jahrhundert die technischen Untersuchungsmethoden der Nase noch nicht ausgebildet und infolgedessen die Fortschritte auf diesem Specialgebiet im Vergleich zu den Errungenschaften im 19. Jahrhundert verhältnissmässig noch gering waren, so bietet doch die Geschichte aus dieser Zeit manches Interessante.

Aus dem vorliegenden Abschnitt seien folgende wenige Stellen hervorgehoben. Van Swieten, der Leibarzt der Kaiserin Maria Theresia, vertrat die schon von Hippokrates vertretene Anschauung, dass wiederholtes Nasenbluten ein Fortschreiten der Schwindsucht verhindere. Der alten Anschauung, dass bei Leberleiden die rechte Nasenseite blute und bei Erkrankungen der Milz die linke, steht er skeptisch gegenüber. Lieutaud schreibt: „Wenn das Nasenbluten von einer Vollblütigkeit, von schwerer Arbeit, von zu vielem Weintrinken oder Völlerey herrührt, so hat es nicht leicht etwas Böses zu bedeuten." Die Therapie des Nasenblutens wird von vielen Autoren dieses Jahrhunderts gleich wie bereits in früherer Zeit eingehend besprochen, ohne wesentlich Neues zu bringen; neben inneren Mitteln und Bettruhe standen alle möglichen äusseren Mittel, wie Aderlass aus dem Fuss, Auflegen eines kalten Thalers auf die Stirn, Blutstein in die Hände usw. in Gebrauch. Frank schob bei Nasenbluten ein Stück abgeschlossenen Schweinsdarms in die Nase, dehnte den Darm durch Einspritzen mit Wasser aus und liess ihn zugebunden liegen. Der Anatom Morgagni giebt an, dass nach Valsalva die Nasenblutung häufig vorne vom Septum ausgehe.

Eingehend wird von verschiedenen Autoren der Katarrh der Nase beschrieben; sie wissen, dass oft auch in den Nebenhöhlen der Nase Katarrhe sich abspielen, und beschreiben intracranielle Complicationen der Nebenhöhleneiterungen. Die Eröffnung der Kieferhöhle und der Stirnhöhle wird von verschiedener Seite anempfohlen, obwohl die Ansichten über den Werth dieser Operationsmethoden noch getheilt waren. So warnt z. B. Langguth vor der Trepanation der Stirnhöhle, da nach seiner Anschauung die dünne Beschaffenheit des Knochens die Gewalt des Trepans nicht vertrage und das Periost zu empfindlich sei. Die Kieferhöhle wurde bei Eiterung, bei Fremdkörpern, bei Eindringen von Würmern von der Alveole oder von der Fossa canina aus eröffnet. Um die Operationsöffnung in der Fossa canina offen halten zu können, empfahl Desault von Zeit zu Zeit die Spitze des kleinen Fingers einzuführen.

Bei den noch mangelhaft ausgebildeten operativen Kenntnissen war eine vollständige Entfernung der Nasenpolypen schwierig. Nach Morgagni hat bereits Valsava empfohlen, die Recidive der Nasenpolypen dadurch zu entfernen, dass gleichzeitig der Knochen, auf dem die Polypen wachsen, mitentfernt werde. Sauveur François Moraud bespricht einen Fall von starker Verbreiterung des äusseren Nasengerüstes durch Druck von Nasenpolypen.

Ausführlich beschrieben wird in der ärztlichen Literatur des 18. Jahrhunderts auch die Ozaena, die man allgemein als syphilitisches oder krebsiges Leiden betrachtete. Bei Nasensyphilis wurden hauptsächlich Sarsaparilla, Quecksilber, Schwitz- und Abführkuren verordnet.

Heister aus Frankfurt bespricht unter anderem den künstlichen Nasenersatz: .... man pflegt aber vorhero die silbernen oder hölzernen Nasen so zu

mahlen, dass sie mit der Couleur des Gesichts desjenigen, der sie tragen soll, übereinkomme."

OPPIKOFER.

11) **H. Bordier. Die elektrische Behandlung des Rhinophyms. Strahlentherapie.** *Bd. 4. S. 640. 1914.*

Verf. behandelt das Rhinophym mittels der bipolaren Methode mit drei Nadeln; der Tumor wird in einzelnen Abschnitten zerstört. Es werden zur Behandlung in die zu zerstörende Masse drei unter sich parallele Platin-Iridiumnadeln eingeführt, von denen die mittlere Nadel mit dem positiven Pol, die beiden anderen mit dem negativen Pol in Verbindung stehen; alsdann schaltet man den Strom ein und bringt ihn nach und nach auf möglichst 40 M.-A. Wenn das Gewebe zwischen den einzelnen Nadeln eine graue Färbung annimmt, so ist die Einwirkung genügend; am Abend oder folgenden Morgen nimmt die zerstörte Masse ein schwärzliches Aussehen an, wird in den folgenden Tagen brandig, trocknet dann ein und ungefähr 14 Tage nach der Sitzung hat sich alles gereinigt. Verf. demonstrirt seine Resultate durch Abbildungen und behauptet, dass seine Methode, namentlich mit Rücksicht auf das ästhetische Resultat, jeden Vergleich mit der blutigen Operation aushält.

FINDER.

12) **Blumenthal** (Berlin). **Anatomische Beiträge zur endonasalen Hypophysisoperation.** *Berliner klin. Wochenschr. No. 28. S. 1335. 1914.*

Um die Beziehungen der Hypophysis zur Keilbeinhöhle festzustellen und dadurch genaue operative Angriffspunkte zu gewinnen, empfiehlt B. vor der Röntgenaufnahme in jede Höhle eine Sonde einzuführen, bis zur hinteren Wand derselben vorzuschieben und in dieser Stellung zu fixiren.

R. HOFFMANN.

13) **Uhthoff** (Breslau). **Hypophysentumoren.** *Berliner klin. Wochenschr. No. 27. S. 1295. 1914.*

Fall 1. Dystrophia adiposo-genitalis. 21jähriger Patient, der seit 15 Jahren in Beobachtung steht. Derselbe hat seit 14 Jahren den kleinen Rest seines Sehvermögens im Sinne einer temporalen Hemianopsie unverändert behalten bei Amaurose des zweiten Auges. Atrophische Verfärbung der Papillen. Operation seinerzeit zwecklos.

Fall 2. Zwergwuchs. Der jetzt 17jährige Patient ist seit dem zehnten Lebensjahre im Wachsthum vollständig stehen geblieben. Fehlende Behaarung an den Pubes und in den Achselhöhlen, sowie der Schweisssecretion der Haut usw. Weit vorgeschrittene Sehstörung im Sinne einer temporalen Hemianopsie auf dem einen Auge und Amaurose (seit Jahren) auf dem zweiten mit atrophischer Verfärbung der Papillen. Sella sehr erweitert und deutlich von einem Tumor (wohl verkalkt) ausgefüllt. Die Frage der Operation wird von dem Verhalten des Sehvermögens in der Folge abhängen. Bei Verfall Operation.

R. HOFFMANN.

14) **Corrado Canestro. Ueber die Hypophysectomie.** *Fortschritte auf d. Gebiete der Röntgenstrahlen. H. 1. 1915.*

Bericht über einen Fall von Hypophysentumor mit ziemlich charakteristischem Symptomencomplex; die Diagnose wurde durch die röntgenologische Untersuchung

gesichert. Operation auf transnasalem Wege: Weichtheilschnitt nach Bruns, bei welchem man die Nase auf eine Seite stülpen kann und nachdem mit dem Meissel die Nasenknochen an der Basis durchtrennt waren; Entfernung der oberen und mittleren Muschel mit der Struyken'schen Zange; die mittleren und hinteren Siebbeinzellen werden zum grossen Theil geopfert. Nach Einführung einer Sonde in die Keilbeinhöhle wird diese geöffnet, ihre Scheidewand zerstört. Man muss jetzt an der hervortretenden Stelle, die den Boden des Türkensattels bezeichnet, eröffnen (Vorsicht! Gefahr der Verletzung des Chiasmas oder des Sinus cavernosus!). Es wurde ein weicher Tumor gefunden und zum Theil entfernt. In den ersten Wochen nach der Operation täglich Darreichung von 1,5 g Urotropin. Resultat: Besserung des Sehvermögens, die Hemianopsie hält an.

Verf. giebt dann eine kritische Uebersicht über die verschiedenen Methoden der Hypophysenoperation und stellt insbesondere die transnasalen Methoden der endonasalen (Hirsch, West, Citelli) gegenüber. Die transnasale Methode braucht eine Narkose von der Dauer circa einer Stunde, lässt eine Verunstaltung des Gesichts zurück, verursacht einen ziemlichen Blutverlust, erlaubt eine grössere Uebersicht, hat eine Sterblichkeit, die je nach dem angewandten Verfahren variirt (Eiselsberg 28,7 pCt., Corley 13,7 pCt.). Die endonasale Methode kann in Localanästhesie gemacht werden, lässt keine Verunstaltung zurück, verursacht nur eine sehr geringe Hämorrhagie, giebt nur eine beengte Uebersicht und hat eine Mortalität von 13 pCt. Alles in allem giebt Verf. doch der transnasalen Methode den Vorzug, weil sie eine bessere Orientirung und Bewegungsfreiheit bei der Operation gestattet, jedoch mit dem Vorbehalt, dass man in speciellen Fällen die endonasale Methode anwenden soll und zwar, wenn eine allgemeine Narkose contraindicirt ist, wenn der Patient sich einem äusseren Eingriff widersetzt und wenn der Tumor sich vorwiegend intrasellar entwickelt und vorwiegend cystisch ist, wenn der Allgemeinzustand ein schlechter ist und Glykosurie besteht.

FINDER.

15) **O. Mayer** (Wien). **Tumor der Hypophyse.** Sitzung vom 19. Dec. 1913 der k. k. Ges. d. Aerzte in Wien. *Wiener klin. Wochenschr. No. 4. 1914.*

Operation auf endonasalem Wege nach Hirsch mit gutem Erfolge. Eine Drainage zwischen den Septumblättern hält M. für unzweckmässig. HANSZEL.

16) **Anschütz** (Kiel). **Hypophysenoperation.** *Berliner klin. Wochenschr. No. 17. S. 810. 1914.*

27jährige Kranke mit den Symptomen der Akromegalie. Hypophyse theilweise entfernt. Erfolg günstig. Klinisch lag eine Hypersecretion der Drüse vor. Mikroskopisch (Lubarsch) einige gefässlose Knötchen mit epitheloiden und Riesenzellen (vermuthlich Tuberculose), ferner Vermehrung der oxyphilen Zellen.

R. HOFFMANN.

17) **Simmonds** (Hamburg). **Tuberculöse Erkrankungen der Hypophysis.** *Berliner klin. Wochenschr. No. 24. S. 1141. 1914.*

Bei Meningitis tuberculosa dringt das den Hypophysenstiel völlig umscheidende Exsudat auch von der Oberfläche in die Hypophysensubstanz ein. Bei

Miliartuberculose fand S. viermal Tuberkel in der Hypophyse. Im allgemeinen ist der Hinterlappen häufiger oder stärker betroffen. Es ist möglich, dass manche klinische Erscheinungen, wie z. B. die Untertemperatur, die oft volle Blase bei Meningitis tuberculosa auf Hypophysisveränderungen zurückzuführen sind. Nicht zu verwechseln mit Tuberculose sind bisweilen — wie auch in Prostata und Schilddrüse — vorkommende Ansammlungen von Riesenzellen. R. HOFFMANN.

18) **E. Józsa** (Budapest). **Fall von Hypophysistumor.** *Orvosi hetilap. No. 2. 1915.*

Der 18jährige Patient ist im Längenwachsthum auffallend zurückgeblieben. Genitalien unentwickelt. Achselhöhlen, Mons Veneris unbehaart, kein Bart und Schnurrbart, Stimme pueril, deutliche Fettleibigkeit. Anisokorie, links totale Abducens- und partielle Oculomotoriuslähmung, Atrophie des äusseren Quadranten der linken Papille, Polyurie. POLYAK.

19) **Ladislaus Onodi. Ueber die cerebrale Wand der Stirnhöhle und ihre praktische Bedeutung.** *Arch. f. Ohren-Nasen-Kehlkopfheilkd. Bd. 98. H. 1.*

An einer grossen Reihe von Präparaten, die in guten Bildern wiedergegeben sind, studirt Verf. die ausserordentliche Vielgestaltigkeit der Stirnhöhle und richtet dabei sein Hauptaugenmerk auf die Formverhältnisse in der Gegend der cerebralen Wand und auf den Zusammenhang mit der vorderen Schädelgrube, der Lamina cribrosa und der Crista galli. Auf Grund zahlreicher anatomischer Befunde, welche vom Standpunkt des Operateurs als „gefährliche Stirnhöhlen" bezeichnet werden müssen, mahnt er zu sorgfältigem, nicht forcirtem Meisseln bei der Eröffnung und zur Vorsicht bei der Ausräumung und Auskratzung der Stirnhöhle.

KOTZ.

20) **Hambresin. Die Mucocele der Stirnhöhle. (La mucocèle du sinus frontal.)** *La Presse médicale belge. No. 16. 19. Januar 1914.*

Verf. berichtet einen Fall und behandelt die Symptomatologie, Diagnose und Pathogenese dieser Erkrankung. Was die Behandlung anbetrifft, so muss zuerst die einfache Eröffnung der Höhle erfolgen, dann wird diese ausgespült und wenn möglich der Ductus nasofrontalis katheterisirt. Wenn dies keinen Erfolg hat, so kann immer noch die Radicaloperation vorgenommen werden. PARMENTIER.

21) **Buys** und **van Lint. Mucocele der Stirnhöhle, die in das Schädelinnere und Orbita eindringt. (Mucocèle du sinus frontal ayant envahi l'endocrâne et l'orbite.)** *La Policlinique. No. 2. 15. Januar 1914.*

Eine Mucocele der linken Stirnhöhle zerstörte den Knochen in drei Richtungen; nach Durchbrechung der Scheidewand ging sie in die rechte Stirnhöhle über, zerstörte in beträchtlicher Ausdehnung die Hinterwand der Sinus, so dass sie in die Schädelhöhle eindrang und das Gehirn verdrängte; ferner durchbrach sie den Boden der linken Stirnhöhle und bildet eine Hernie nach aussen. Eine derartige Zerstörung der knöchernen Wandungen der Stirnhöhle durch eine Mucocele muss als grosse Seltenheit gelten. PARMENTIER.

22) **A. Kroglus** (Helsingfors). **Ueber Ostitis fibrosa des Stirnbeins und benachbarter Knochen. (Revision eines Falles von Sarkom des Sinus frontalis.)** *Nord. med. Arch. Afd. 1 (Kirurgi). No. 13. H. 2. 1914.*

Der Verf. hat im Jahre 1902 in der deutschen Zeitschr. f. Chirurgie einen cystischen Stirnbeintumor beschrieben (Ueber die primären Sarkome des Sinus frontalis), den er damals für ein von der Wandung des Sinus frontalis ausgegangenes Sarkom hielt. Als Verf. den Patient im Jahre 1913 ganz unerwartet wiedersah, ist ihm der Verdacht entstanden, dass es sich nicht um Sarkom handelte, sondern dass eine fibröse Ostitis mit Cystenbildung im Stirnbein vorhanden gewesen sei.

Verf. hat die mikroskopischen Präparate von damals durchgemustert und gefunden, dass die Structur der Tumormassen mit den Bildern gut übereinstimme, welche als für die Ostitis deformans (Paget) oder Ostitis fibrosa (v. Recklinghausen) charakteristisch beschrieben worden sind.

Der Zufall hat gefügt, dass kurz darauf in der Klinik noch mehrere Fälle von Affectionen der Extremitäten bzw. Schädel- und Kieferknochen unter des Verf.'s Behandlung kamen, welche er auch als zu der genannten Krankheitsform gehörig auffassen musste. Alle diese Fälle werden später von einem seiner Assistenten publicirt, nur in der vorliegenden Arbeit bringt er eine kurze Recapitulation der Krankengeschichte vom Jahre 1901. Es handelte sich um einen 19jährigen Bauernsohn, der am 27. Januar 1901 in die chirurgische Klinik zu Helsingfors aufgenommen wurde. Im Herbst 1895 hatte Patient eine Auftreibung der rechten Stirngegend bemerkt, welche alsdann continuirlich zugenommen hat. Zugleich ist eine Verdrängung des rechten Auges nach unten, sowie eine Abnahme des Sehvermögens auf diesem Auge erfolgt. Keine Schmerzen, kein Ausfluss aus der Nase. Objectiv wurde Folgendes constatirt: Die rechte Stirnhälfte ist stark vorgebuchtet und stellt einen abgerundeten Tumor dar, der im horizontalen Durchmesser 11, im verticalen 7 cm misst. Die bedeckende Haut ist normal und verschiebbar, die Oberfläche glatt, Consistenz knochenhart. Das rechte Auge ist 1 cm nach unten gedrängt, Sehvermögen bedeutend herabgesetzt. Bei der Operation am 31. Januar 1901 wurde ein Schnitt längs der Haargrenze von der Schläfengegend bis zur Mittellinie und hier weiter nach unten gegen die Nasenwurzel geführt. Mit dem Elevatorium wurden die Weichtheile einschliesslich des Periosts vom Knochen abgelöst, worauf sie in Form eines Lappens über das Auge nach unten geschlagen wurden. Hierbei wurde an der am stärksten prominirenden Partie der Geschwulst das Stirnbein zerbrochen und durch die hierbei entstandene Oeffnung strömte, unter deutlicher Pulsation, eine seröse, blutige Flüssigkeit hervor. Nachdem die Stirnbeinöffnung mit Hülfe der Luer'schen Zange erweitert worden war, konnte man eine Höhle von etwa 6 cm Durchmesser überschauen, die Verf. für den enorm erweiterten Sinus frontalis hielt. Die Höhle war mit einer Membran ausgekleidet; die Wand der Höhle von einer eigenthümlichen, gelblichen, kittähnlichen Masse, 1—1,5 cm dick gebildet, die so morsch war, dass sie mit den Fingern losgebrochen werden konnte und sich mittels scharfen Löffels entfernen liess. Diese Masse ging ohne scharfe Grenze in die äussere Schicht des Stirnbeins über. Mikroskopische Untersuchung: Ueberall sah man unregelmässig gestaltete, in ein zellreiches, stark vascularisirtes, fibröses Gewebe eingebettete, theilweise netzförmig angeordnete

Bälkchen von osteoidem Gewebe, an mehreren Stellen sind die Bälkchen von Reihen von Osteoblasten begrenzt. Hier und da sind grosse vielkernige Plasmamassen (Riesenzellen) zu sehen.

Verf. referirt einen ähnlichen von Moser (Beitr. z. klin. Chirurgie. Bd. 25. S. 503. 1899) veröffentlichten Fall bei einem 16jährigen Mädchen, wo die Krankheit auch als ein von der Stirnhöhle ausgehendes Sarkom aufgefasst wurde und theilen auch folgende Beobachtungen mit, nämlich: Eiselsberg, Arch. f. klin. Chir., Bd. 81, S. 20, 1906, Bockenheimer, Arch. f. klin. Chir., Bd. 85, S. 519, 1908, ferner zwei von Wrede auf der 80. Versammlung deutscher Naturforscher in Köln 1908 mitgetheilte Fälle von Ostitis fibrosa cystica des Schädels und schliesslich einen von Bolt, Arch. f. klin. Chir., Bd. 97, S. 515, 1912, veröffentlichten Fall von Ostitis fibrosa des Stirn- und Schläfenbeins mit.

Nach dem Verf. stellt die fibröse Ostitis des Stirnbeins und der benachbarten Knochen, soweit es sich nach den bisher bekannten Fällen beurtheilen lässt, eine locale und an und für sich gutartige Affection dar, die aber durch die schweren kosmetischen und functionellen Störungen, welche sie in Folge ihrer Localisation herbeiführen muss, eine ernste Bedeutung gewinnt.

SCHMIEGELOW.

23) **H. A. Lothop. Stirnhöhleneiterung. (Frontal sinus suppuration.)** *Annals of laryng. Januar 1914.*

Verf. zieht zur Deckung der nach der Radicaloperation entstehenden Deformität das obere Augenlid heran; er hat zwei Fälle so operirt und ist mit dem kosmetischen Resultat der Plastik sehr zufrieden.

EMIL MAYER.

24) **Ernst Winckler** (Bremen). **Ueber Behandlung der Stirnhöhleneiterungen.** *Münchener med. Wochenschr. No. 33. 1914.*

Eingehendes Uebersichtsreferat über obiges Thema unter Hinweis auf die Anatomie des Siebbeins und der Stirnhöhle mit ihren zahlreichen Varietäten und unter kritischer Besprechung der verschiedenen intra- und extranasalen Operationsmethoden. Bezüglich der neueren endonasalen Kunstoperationen zur Eröffnung der Stirnhöhle kommt Autor zu dem Schluss: „Für den Rhinologen sind die Operationen, welche mit Meissel und Trephine gegen die Stirnhöhle vorgehen, nicht discutabel und weder mit chirurgischen noch mit rhinochirurgischen Vorstellungen vereinbar."

HECHT.

25) **E. Winkler** (Bremen). **Ueber Therapie der Stirnhöhlenerkrankungen.** *Fränkel's Arch. Bd. 29. H. 1. 1914.*

Die Ausführungen des Verf.'s gipfeln in einer Polemik gegen die endonasalen Eingriffe von Halle und reden den osteoplastischen Operationen das Wort ohne Rücksicht auf das kosmetische Resultat in solchen Fällen, in denen alle Mittel endonasaler Behandlung erschöpft sind und nach Abwägung auch aller äusseren Verhältnisse (Alter, Geschlecht, sociale Stellung) eine Radicaloperation angezeigt ist.

STURMANN.

26) **Malvine Hornik** (Budapest). **Casuistische Beiträge und Diagnostik der Stirnhöhlenempyeme.** *Gyogyaszat. No. 38. 1914.*

Verf. hat in zehn Fällen die Diaphonoskopie und zwar in ihrer einfachsten

Form, durch Application einer elektrischen Taschenlampe im dunklen Zimmer zur Stellung der Diagnose angewendet.

POLYAK.

27) **A. Réthi** (Budapest). **Neue Methode einer intranasalen Eröffnung der Stirnhöhle.** *Verh. des königl. Aerztevereins zu Budapest. No. 13. 1914.*

Verf. hat früher die Crista frontalis mit seiner Knochenzange resecirt. Neuerdings arbeitet er — wie Halle — mit der Fraise, an welcher er aber eine Schutzvorrichtung angebracht hat. Die Operation ist wiederholt an Leichen und einmal an einer Patientin mit vollem Erfolge ausgeführt worden.

POLYAK.

28) **H. Marschik. Deckung eines Stirnknochendefects durch Rippenknorpel.** Sitzung vom 8. Mai 1914 der k. k. Ges. der Aerzte in Wien. *Wiener med. Wochenschr. No. 20. 1914.*

Aus kosmetischen Gründen nach einer Radicaloperation der Stirnhöhle. Diese Art der Deckung hat den Vortheil, dass der Knorpel entsprechend modellirt werden kann.

HANSZEL.

c) Mundrachenhöhle.

29) **R. Steiner** (Prag). **Demonstration des Respirationstractus eines an primärem Schleimhauterysipel des Rachens und des Kehlkopfes gestorbenen Soldaten.** *Wissenschaftl. Gesellschaft Deutscher Aerzte in Böhmen. 19. Februar 1915.*

24jähriger stets gesunder Mann erkrankt unter bronchitischen Erscheinungen, Schüttelfrost und Fieber, wird dyspnoisch eingeliefert; es bestehen ferner intensive Halsschmerzen. Temp. 41,5°, Puls 120, schwerer Allgemeinzustand. Ueber den Lungen katarrhalische Erscheinungen, im Urin Eiweiss. Tonsillen und Pharynxschleimhaut dunkelroth und geschwollen, ohne Belag; Aditus laryngis, Kehlkopf- und Trachealschleimhaut dunkelroth; Stimmbänder kolbig verdickt, linke ary-epiglottische Falte stark geschwollen. Cultur und Ausstrich ergiebt Streptococcus pyogenes. Nach einer Seruminjection sank die Temperatur am nächsten Tage auf 39°. Die sehr dyspnoische Athmung wurde nach tiefen Scarificationen in die gegeschwollene Larynxschleimhaut erleichtert. Die dunkelrothe Schwellung des Larynx und der Trachea breitete sich aus, es kam zu pneumonischen Erscheinungen; der Tod trat unter völliger Erschöpfung bei freiem Sensorium ein.

Die Diagnose Erysipel stützt sich auf das hohe remittirende Fieber, die intensiv dunkelroth wie gefirnisst aussehende Schwellung der Schleimhaut und die ausgesprochene Tendenz der Schwellung zum schnellen Wandern immer in der Continuität des Gewebes.

Section (Prof. Ghon) zeigte die directe Fortpflanzung des Processes auf Trachea, Bronchien und Lungen mit Betheiligung der Pleura, des Pericards und der Nieren.

Differentialdiagnostisch kam die Phlegmone in Betracht. Die Unterscheidung war besonders im Anfang laryngoskopisch schwer zu machen. Bei der Phlegmone ist das Infiltrat härter und fester, ausserdem ist für dasselbe charakteristisch die Neigung zu Abscessen. Für Erysipel sprach die ödematöse Durchtränkung des Gewebes und das eigenthümliche Wandern des Processes. Klinisch sind beide Processe sehr schwer voneinander abzugrenzen.

Autoreferat.

30) **Guido Ferrarini. Ueber die Möglichkeit, einen collateralen Weg für den Secretabfluss der Parotis zu schaffen durch eine interglanduläre Anastomose mit der Submaxillaris. (Sulla possibilità di creare alla parotite una via cellaterale di escreziono colla anastomosi interglandulare parotido-sotto-mascellare.)** *Gazz. d. ospedal. No. 57. 1914.*

Vorläufige Mittheilung. Verf. theilt Thierexperimente mit und räth auf Grund der dabei erzielten Resultate, bei irreparabler Schädigung des Duct. Stenonianus, je ein Läppchen der Parotis und Submaxillaris zu vereinigen. Bei seinen Versuchsthieren entwickelte sich eine richtige Verbindung, so dass meist das ganze Secret der Parotis sich durch den Ausführungsgang der Submaxillaris entleerte.

CALAMIDA.

31) **Lüdin** (Basel). **Die Mikulicz'sche Krankheit und ihre Behandlung mit Röntgenstrahlen.** *Berliner klin. Wochenschr. No. 23. S. 621. 1915.*

Bei dem 61 jährigen Patienten mit Mikulicz'schem Symptomencomplex und Cohnheim'scher Pseudoleukämie verschwand auf Röntgenbestrahlung die Schwellung der Thränen- und Speicheldrüsen vollständig, auch die Milz ging unter Bestrahlung zurück. Der Blutbefund besserte sich erheblich.

R. HOFFMANN.

32) **Kaess** (Giessen). **Bilaterale nucleäre Hypoglossuslähmung und Pareso beider Arme durch Unfall.** *Med. Klinik. No. 7. 1915.*

Ein Eisenbahnschaffner kam, als er auf den von der Station bereits ausfahrenden Zug aufspringen wollte, zu Fall. Im Anschluss daran resp. in Folge dieses Falles wahrscheinlich ein Bluterguss in die Medulla oblongata, welche zunächst eine Schädigung in dem Gebiete der beiden Hypoglossuskerne verursachte und später Veränderungen in der umgebenden Substanz geschaffen hat, welche auch die an dieser Stelle nahegelegenen Nervenbahnen für die Bewegung der Extremitäten (Pyramidenbahnen) wenigstens theilweise in Mitleidenschaft gezogen haben. Es entstand (Erweichungsherd im Gebiete der Blutung) eine vollständige Zungenlähmung, sowie im weiteren Verlauf lähmungsartige Schwäche des linken und später des rechten Armes.

SEIFERT.

33) **G. Bilancioni. Neuritis des Hypoglossus rechterseits (Hemiatrophia lingualis) in Folge Salvarsan. (Nevrite dell' ipoglosso di destra [emiatrofia linguale] da salvarsan.)** *Rivista ospedaliera. 1914.*

Bericht über einen Fall von isolirter Läsion des Hypoglossus nach Salvarsananwendung.

CALAMIDA.

34) **G. Turtur. Anatomie und Pathologie der Zungentonsille. (Anatomia e patologia della tonsilla linguale.)** *Atti della clinica oto-rino-laringoiatrica di Roma. Anno XIII. 1914.*

Diese in den alljährlich erscheinenden Abhandlungen der Ferreri'schen Klinik enthaltene und 220 Seiten umfassende Arbeit dürfte die ausführlichste bisher über die Zungentonsille veröffentlichte Monographie darstellen. Mit Fleiss, Gründlichkeit und Geschick hat Verf. alles, was bisher über den Gegenstand er-

schienen ist, zusammengetragen, kritisch gesichtet und es durch viele eigene Untersuchungen und Beobachtungen ergänzt.

Nach einigen einleitenden historischen Bemerkungen wird zunächst die vergleichende Anatomie der Zungentonsille behandelt; es ergiebt sich, dass ihre Entwicklung in keinem Verhältniss steht zu der Stellung, die das Thier auf der zoologischen Stufenleiter einnimmt. Zur Entwicklungsgeschichte der Zungenmandel hat Verf. selbst Untersuchungen angestellt; sowohl nach seinen eigenen Untersuchungen wie denen anderer Forscher konnte — wenigstens makroskopisch — das Vorhandensein von Follikeln an der Zungenbasis während des intrauterinen Lebens nicht festgestellt werden. Die Anwesenheit eines lymphatischen Organs an der Zungenbasis manifestirt sich erst in den ersten zwei Lebensjahren, die Entwicklung nimmt bis zum fünften bis sechsten Lebensjahre zu, ist dann auf der Höhe und die Follikelbildung bleibt dann bis zum 15. bis 16. Jahre stationär; von da an wird ihre Zahl spärlicher und sie haben die Tendenz sich gegen die seitlichen Theile der Zungenbasis hin anzuordnen. Gegen das 50. Lebensjahr ist die Zahl der Follikel sehr reducirt und es beginnt die Atrophie, die später bis zum völligen Verschwinden führen kann. Mikroskopisch liessen sich zuerst im siebenten Fötalmonat die ersten Anzeichen einer Follikelbildung nachweisen. Es folgt dann die Beschreibung der Blut- und Lymphgefässe sowie der Nerven; Verf. hat nirgends die charakteristische Anordnung der Nervenendigungen finden können, wie sie Calamida für die Rachen- und Gaumentonsille beschrieben hat. Verf. lässt dann die verschiedenen Hypothesen über Physiologie und Pathophysiologie des lymphatischen Apparates des Schlundes Revue passiren, sodann bespricht er die Untersuchungstechnik.

Es folgen ausführliche Schilderungen der einzelnen an der Zungentonsille beobachteten Krankheitserscheinungen und zwar wird bei jedem Process Pathologie, Symptomatologie und Therapie besprochen. Die acuten Krankheiten sind: Acute katarrhalische Entzündung; dann die von Massei zuerst (1884) beschriebene und von der wahren Phlegmone der Zungenbasis getrennte Folliculitis basica — eitrige Entzündung in den Crypten, die bis zur Bildung kleiner Abscesse in einzelnen Follikeln führen kann — und dann die häufig sich an die letztgenannte Form anschliessende wirkliche Phlegmone der Zungenbasis. Verf. ist der Ansicht, dass die von anderen Autoren versuchte Trennung dieses Processes von der Glossitis suppurativa intramuscularis der Zungenbasis sich praktisch nicht durchführen lässt. Unter den chronischen Erkrankungen steht in erster Linie die Hypertrophie der Zungentonsille. Verf. hat eine grosse Reihe von mikroskopischen Untersuchungen über die Pathologie dieses Processes gemacht. Ausser der Hyperplasie der den Follikel zusammensetzenden Theile fand sich constant eine erhebliche Wucherung des Lacunarepithels mit Abschilferung der obersten Schicht. Ein intrafolliculäres Bindegewebsnetz liess sich nie nachweisen. Es folgt die Beschreibung der Tonsillitis lacunaris lingualis, charakterisirt durch die Anwesenheit kleiner Pfröpfe oder käsiger Massen entsprechend der Oeffnung der Lakunen, ferner die Varicen an der Zungenbasis, dann die Mycosis und die Actinomycose. Was die Tuberculose betrifft, so hat Verf. bei einer grossen Anzahl von lympha-

tischen oder hereditär belasteten Individuen die Zungentonsille auf das Vorhandensein von Bacillen untersucht, um eventuell eine latente Form der Tuberculose zu finden; die Untersuchungen fielen stets negativ aus. Es wird sodann die sehr seltene primäre und die secundäre Form der Tuberculose der Zungenmandel besprochen, ferner die verschiedenen Arten syphilitischer Manifestationen in dieser Region. Verf. hat zwei Fälle von primären gummösen Affectionen an der Zungenbasis beobachtet. Es folgt dann die glatte Atrophie des Zungengrundes, von der Verf. nach seinen Erfahrungen nicht mit Sicherheit behaupten will, ob es sich um einen Process, der als Folge eines Gummis anzusehen ist, oder um einen wirklichen regressiven Process handelt, ferner die hereditärluetischen Erkrankungen des Zungengrundes.

Das letzte Capitel bilden die Tumoren, zunächst die gutartigen: Papillome (ein Fall eigener Beobachtung), Fibrome, Lipome, Chondrome (es existirt nur ein von Escat citirter Fall von Huie), Adenome, Angiome, Mischgeschwülste, Cysten, Schilddrüsentumoren; dann die malignen: Lymphome (ein Fall eigener Beobachtung), Epitheliome, Sarkome, Endotheliome (bisher nur drei Fälle bekannt: Durante, Morelli, Biaggi).

Den Schluss der Arbeit bilden 15 Krankengeschichten. CALAMIDA.

35) **H. Arrowsmith. Cavernöses Angiom der Zunge. (Cavernous angioma of the tongue.)** *The Laryngoscope. Februar 1915.*

Der Fall betraf ein zwölfjähriges Mädchen. Der Tumor wurde so entfernt, dass eine tiefgreifende Seidennaht hinter demselben durch die Zunge geführt wurde; vier ähnliche Nähte umgaben den Tumor, welche nicht geknüpft wurden, bis der relativ feste Tumor ausgeschnitten war und die dann dazu dienten, die Schleimhautränder zu nähern. Eine Woche später wurden alle Nähte entfernt; die Wunde war völlig verheilt. EMIL MAYER.

36) **P. S. Stout. Geschwülste der Uvula nebst Bericht über einen Fall von Papillom derselben. (Tumors of the uvula with report of a case of papilloma of the uvula.)** *The Laryngoscope. Februar 1915.*

Die Uvula war sehr lang; an ihrem Ende hing ein mandelgrosser Tumor, der bis in den Oesophaguseingang hinabreichte und bei Hustenstössen bis zu den Zähnen geschleudert wurde. Entfernung in Localanästhesie. EMIL MAYER.

37) **M. A. Goldstein. Angiom der Uvula. (Angioma of the uvula.)** *The Laryngoscope. Februar 1915.*

Nachdem der Tumor an seinem oberen Ende mit einer Zange abgeklemmt und eine grosse Aneurysmanadel, die mit einem doppelten festen Seidenfaden armirt war, von hinten her durch den Gaumen durchgeführt und jederseits zwei feste Ligaturen angelegt waren, trug Verf. den Tumor mit dem Messer ab; die Zange wurde ein paar Stunden liegen gelassen. Am dritten Tage wurden die Nähte entfernt. Die Operation wurde 1910 gemacht; es ist kein Recidiv eingetreten.

EMIL MAYER.



d) Diphtherie und Croup.

38) **Samuel S. Woody. Die Anwendung von Antitoxin bei Diphtherie. (The use of antitoxine in diphtheria.)** *Journ. amer. med. assoc. 5. September 1914.*

Verf. plaidirt für die Anwendung grosser Antitoxingaben. Durch diese werden bewirkt: Schnelle Heilung von der Krankheit, Reduction der Complicationen auf ein Minimum; Abkürzung der infectiösen Periode. Durch die Anwendung grosser Dosen werden die Toxine schnell neutralisirt und die Bildung neuer Toxine vermieden. Nach den Erfahrungen des Verf.'s wird durch Anwendung grosser Dosen auch die Mortalität herabgesetzt; ferner erwiesen sich die grossen Dosen als durchaus unschädlich. EMIL MAYER.

39) **K. Joseph. Die Anaphylaxiegefahr bei der Anwendung des Diphtherieserums und ihre Verhütung.** *Berliner klin. Wochenschr. No. 20. 1914.*

Die Furcht vor der Anaphylaxie ist unbegründet, wir können sie vermeiden durch Erzeugung des antianaphylactischen Zustandes oder Verwendung des Diphtherierinderserums. Wenn der Verdacht vorliegt oder festgestellt ist, dass bereits früher eine Seruminjection erfolgt ist, so kann man den Organismus durch das Neufeld-Besredka- oder Friedberger-Mita'sche Verfahren in den Zustand der Antianaphylaxie versetzen, in welchem er gegen jede therapeutisch nothwendige Serummenge, gleichgültig welche Applicationsweise gewählt wird, sich refractär verhält. Bei erstmaligen Injectionen und besonders bei prophylactischen Serumimpfungen empfiehlt sich die Anwendung des Diphtherierinderserums, damit es möglich bleibt, bei späteren Infectionen die Injectionen mit dem hochwerthigen Pferdeserum machen zu können. FINDER.

40) **E. v. Behring. Aufgaben und Leistungen meines neuen Diphtherieschutzmittels.** *Berliner klin. Wochenschr. No. 20. 1914.*

Verf. empfiehlt für Massenimpfungen mit seinem neuen Toxin-Antitoxingemisch — dem TA-Mittel — die Intracutanmethode, die er ursprünglich nur zur Ermittelung der individuellen TA-Empfindlichkeit und der zur Immunisirung ausreichenden TA-Dosis als probatorische Methode empfohlen hatte. Verf. sieht die Behandlung mit TA nicht als ausreichend zur Immunisirung an, wenn nicht mindestens zweimal mit einem Zeitintervall von 10—14 Tagen geimpft worden ist und wenn nicht durch die Impfung unverkennbar specifische Localreactionen erzielt werden. Sehr starke Reactionen sind jedoch nicht erforderlich, sogar nicht erwünscht. Verf. behält sich vor, weitere Erfahrungen zu sammeln, bis er zu einem abschliessenden Urtheil über die endgültigen Impfvorschriften gelangt.

HOFFMANN.

41) **J. Bauer. Ueber die Prophylaxe der Diphtherie nach v. Behring.** *Deutsche med. Wochenschr. No. 12. 1914.*

Nach seinen Erfahrungen glaubt Verf. seine Ueberzeugung dahin aussprechen zu können, dass das v. Behring'sche Schutzmittel gute Dienste leisten kann, wo es sich darum handelt, diphtheriegefährdete Personen gegen eine Infection zu schützen. Auch Bacillenträger werden nach seinen Erfahrungen durch Anwendung der Vaccine von ihren Bacillen befreit. HOFFMANN.

42) **W. D. Hoskins. Bemerkungen zu einer Serie von Intubationen bei Diphtherie. (Comments on a series of intubations for diphteria.)** *Indiana state med. journ. Mai 1915.*

Verf. glaubt sich auf Grund einer Serie von elf Fällen zu der Behauptung berechtigt, dass die Wirkung des Antitoxins in Fällen von Larynxdiphtherie langsam und oft enttäuschend ist. Intubation sollte sofort bei Eintritt von Stenoseerscheinungen angewandt werden; Verf. rühmt sie als sicheres und wirksames Mittel. EMIL MAYER (L. JACOBS).

e I) Kehlkopf und Luftröhre.

43) **Giuseppe Petrelli. Ueber Localtherapie bei einigen Formen von Kehlkopftuberculose. (Qualche appunto di terapia locale in talune forme di tuberculosi laringea.)** *Rendiconto dell' anno scolastico 1892/93 della clinica otolaringoiatrica di Napoli.*

Auf der Massei'schen Klinik betrachtet man die Infiltrationen (Arygegend, Epiglottis, Vestibulum) mit oder ohne Ulcerationen als durch Infection auf dem Blut- oder Lymphwege entstanden, die vegetativen Formen, die Chorditis specifica etc. als durch Infection auf dem Luftwege entstanden. Im ersten Fall hat die Infection die Neigung, sich von der Tiefe gegen die Peripherie hin auszubreiten (centrifugaler Weg), im zweiten Fall neigt sie dazu, von der Oberfläche aus sich in die Tiefe der Gewebe auszubreiten (centripetaler Weg). Die centrifugalen Formen trotzen fast immer jeder localen Therapie, die centripetalen dagegen können bei geeigneter Behandlung zur Heilung gelangen. Bei der centripetalen Form unterscheidet Verf. noch primäre und secundäre Infection, je nachdem sie mit der Einathmungsluft erfolgt oder durch das Sputum aus der erkrankten Lunge. Die besten Aussichten giebt die chirurgische Behandlung, wenn es sich um die primäre centripetale Form handelt, eventuell auch bei der secundären centripetalen Form, falls der Zustand der Lungen nicht allzu weit vorgeschritten und der Allgemeinzustand gut ist. Die Localbehandlung ist dagegen zu verwerfen bei den centrifugalen Formen. Verf. lässt nun die verschiedenen Methoden der Larynxbehandlung und ihre Indication Revue passiren. Unter den medicamentösen Mitteln, die in Massei's Klinik angewandt werden, rühmt Verf. als ein ausgezeichnetes lange wirkendes Anästheticum, das auch eine heilende Wirkung auf die tuberculösen Ulcerationen ausübt, das Cycloform, das in der Lösung von Cycloform und Coryfin (1:25) in den Kehlkopf eingeträufelt wird.

CALAMIDA.

44) **Julius Dworetzky. Aetiologie und Prophylaxe der tuberculösen Laryngitis. (Etiology and prophylaxis of tuberculous laryngitis.)** *Annals of otology, rhinology and laryngology. December 1914.*

Enthält nichts wesentlich Neues. Verf. betont besonders die Bedeutung einer normalen Nasenathmung für die Prophylaxe der Kehlkopftuberculose und bespricht die Methoden zur Behebung der Nasenverstopfung. EMIL MAYER.

45) **E. Pollatschek** (Budapest). **Sechs Fälle von Schussverletzungen des Kehlkopfes.** *Orvosi hetilap. No. 3. 1915. Sitzungsbericht.*

Folgende Fälle sind demonstrirt worden: 1. Einfacher penetrirender Schuss des Kehlkopfes, linksseitige Recurrenslähmung; 2. Destruirender Schuss des rechten Schild- und Ringknorpels, Fixation des Cricoarytänoidgelenks; 2. Longitudinaler Schuss des linken Cricoarytänoidgelenks; 4. Penetrirender Schuss auf der linken Seite des Schildknorpels und am Ringknorpel, fötider Auswurf, Fistelbildung oberhalb der Ringknorpel. Operation, Heilung; 5. Querschuss des Kehlkopfes, Narben am Taschenbande und auf der Stimmlippe; 6. Querschuss der Trachea, vollständige Heilung in 14 Tagen.

P. zieht aus diesen Fällen folgende Schlüsse:

1. Schussverletzung des Kehlkopfes kommt gewöhnlich in stehender Stellung oder bei den Märschen vor, in den Deckungen sind sie sehr selten.

2. Querschüsse heilen günstiger als longitudinale Schüsse.

3. Die Schwere der Verletzung steht im umgekehrten Verhältniss zur Länge der Bahn des Geschosses. Müde Projectile verursachen eher Zerstörungen und Verletzungen des Knorpels; Schüsse, welche aus der Nähe kommen, dringen zumeist, ohne grössere Veränderungen zu hinterlassen, durch. Störungen des Sprechvermögens können nach penetrirenden Schüssen lange bestehen, auch wenn keine anatomischen Veränderungen vorliegen. Nach destruirenden Schüssen erfolgt zumeist eine Perichondritis, welche zur Fistelbildung und Kehlkopfstenose führt.

POLYAK.

46) **Nadoleczny** (München). **Ueber Schussverletzungen des Kehlkopfes.** *Berliner klin. Wochenschr. No. 23. S. 620. 1915.*

Von den im ganzen seltenen Kehlkopfschussverletzungen sind bisher elf Fälle genauer beschrieben. Prognose und Verlauf sind jetzt offenbar günstiger als früher. N. hat fünf hierher gehörige Fälle beobachtet, welche vielfach einen gleichartigen Befund boten und zeigten, dass die Tracheotomie anscheinend nicht mehr unbedingt nöthig ist. Typisch sind: Athemnoth, Bluthusten und sofortige Stimmlosigkeit. Beim Transport ist es vortheilhaft, den Kehlkopf nach rückwärts zurück zu beugen. Die Therapie ist dadurch gegeben, dass gewöhnlich ein Stimmband gelähmt ist. Man verwendet den elektrischen Strom und sucht durch Druck von aussen auf den Kehlkopf das Stimmband zu kräftigen. Ausserdem lässt man den Patienten intoniren (was muskelentspannend wirkt) und schickt gleichzeitig pulsirenden Gleichstrom durch. Wichtig ist, in der richtigen Stimmlage — also nicht in Fistellage — intoniren zu lassen. Bis zur Herstellung der Stimme brauchte N. eineinhalb Monat. Nach dieser Zeit bewegte sich das gelähmte Stimmband wieder und die Fistelstimme war einer lauten gewichen. Bei allen Fällen war die Blutung und Athemnoth meist gering. Halsemphysem trat selten auf. Bezüglich der Wiederherstellung der Stimme verhalten sich die meisten Autoren sehr skeptisch. Nach der Erfahrung von N. ist die Prognose nicht schlecht, doch scheint die Stimme dauernd zu leiden.

R. HOFFMANN.

47) **Glas** (Wien). **Laryngologisches vom Verbandplatze.** *Monatsschr. f. Ohrenheilk. Bd. 44. S. 99. 1915.*

Fall 1. Recurrenslähmung rechts in Folge Blutung in Haut und jedenfalls auch Unterhautzellgewebe der rechten Halsseite durch Explosion einer Granate.

Fall 2. Stimmbandlähmung durch Druck eines Mantelgeschosses. Glücklicherweise Carotis unverletzt. Am Tage nach Entfernen des Geschosses Stimmband schon wieder beweglich.

Fall 3. Explosion einer Granate neben einem Soldaten, ohne ihn zu verletzen. Seither Angstzustände und hysterische Aphonie.

Im Ferneren bekam Glas zwei Soldaten in Behandlung, die ihrer Soldatenpflicht nachgekommen waren, obwohl bei dem einen in Folge Sklerom die rechte Nasenöffnung verschlossen und bei dem anderen ebenfalls durch Sklerom das Larynxinnere hochgradig verengt war. Der letztere war lange vor dem Feldzuge tracheotomirt worden, entzog sich aber der weiteren Behandlung und trug die verschlossene Canüle unter dem Hemde versteckt weiter. Als er sich nun aber im Feldzuge eine Bronchitis holte, so genügte das enge Larynxlumen nicht mehr; wegen Athemnoth suchte der Soldat den Verbandplatz auf. KOTZ (MÜNCHEN).

48) **Blau** (Bonn). **Ungewöhnliche Kehlkopfverletzung.** *Deutsche med. Wochenschrift. No. 12. S. 359. 1915.*

Kehlkopfbruch durch Sturz vom Rade bei einem Mann, der deswegen tracheotomirt war. Ausstossung mehrerer Sequester, Glottis durch den vollkommen sich überlagernden linken Aryknorpel völlig verlegt, keine Secretion, Laryngotomie entfernte den grössten Theil der linken Schildknorpelplatte als Sequester, stellte eine Fistel nach dem Hypopharynx fest und das völlige Fehlen des linken Aryknorpels, dessen Schleimhaut sich wie ein Luftsack bei jedem Schluckacte und jeder Respiration aufblähte. Grosser Theil der Schleimhaut des Aryknorpels excidirt. Naht. Jetzt völlig freie Athmung bei verschlossener Canüle, die in den nächsten Tagen entfernt werden soll. R. HOFFMANN.

49) **J. Rosner** (Wien). **Die Eröffnung des Kehlkopfes in der ersten Hilfe.** *Wiener med. Wochenschr. No. 29. 1914.*

Angabe einer Modification des Denker'schen Instrumentariums für die Intercricothyreotomie. HANSZEL.

50) **V. Thom** (im Felde). **Nothtracheotomien.** *Berliner klin. Wochenschr. No. 8. S. 181. 1915.*

Drei Fälle von Nothtracheotomien. Zwei wegen Schussverletzungen am Hals, Hals unförmlich geschwollen, blau. Compression der Trachea und des Rachens (Zerschmetterung des rechten Unterkiefers und Gaumens, starke Blutung) und eine wegen Glottisödems nach Mandelabscess. R. HOFFMANM.

51) **Rist** und **Ameuille** (Paris). **Unterschiede der Tuberculose der tracheobronchialen Drüsen bei Kindern und Erwachsenen.** *Berliner klin. Wochenschr. No. 24. S. 1152. 1914.*

Bei Kindern deutliche Zeichen, bei Erwachsenen nicht. Bei Kindern Drüsen-



schwellung sehr gross, selbst bei kleinen Lungenveränderungen, sie ist käsig mit sklerotischer Einrahmung. Verwachsungen mit den Nachbarorganen. Bei Erwachsenen, selbst bei doppelseitigen groben Lungenveränderungen, Drüsen nur klein, nie käsig, nie verwachsen. Bei Erwachsenen histologisch epitheloide Reaction, bei Kindern Follikel, käsige Massen, Sklerosen. R. HOFFMANN.

52) **Hart** (Berlin-Schöneberg). **Ueber acute idiopathische Tracheobronchitis necroticans.** *Berliner klin. Wochenschr. No. 16. S. 402. 1915.*

Die Erkrankung befiel in den Fällen des Verf.'s bis dahin gesunde kräftige Personen ziemlich plötzlich und führte schnell zum Tode. Anatomisch fand sich eine ausgedehnte Nekrose der Tracheobronchialschleimhaut, stellenweise auch der Submucosa bis in die kleinen Bronchien hinein, in den Lungen als secundäre Erscheinungen hiervon Anschoppung, Oedem und Hämorrhagien. Während in dem einen Fall keine weiteren wesentlichen Veränderungen nachweisbar waren, fand sich in dem anderen schwereren septische Milzschwellung. Der Tod erfolgte wahrscheinlich nicht so sehr durch Intoxication oder Herzschwäche als durch Erstickung in Folge Anfüllung der Bronchien und des respirirenden Parenchyms mit hämorrhagisch ödematöser Flüssigkeit. Ausser selbst beobachteten vier Fällen dieser Art konnte Verf. nur noch einen von Reye in der Literatur auffinden. In den Ausstrichen der Trachealschleimhaut fanden sich Diplokokken, Staphylokokken und Streptokokken (Reye). Die Entstehungsbedingungen der Affection sind wegen Seltenheit derselben vorerst nicht bekannt. In weniger schweren Graden der Erkrankung, bei denen das Leben erhalten bleibt, könnte nach Verf. aus derselben eine Broncholitis fibrosa (A. Fränkel) entstehen, eine Annahme, durch welche Fälle dunkler Aetiologie der Broncholitis geklärt werden könnten.

R. HOFFMANN.

c II) Stimme und Sprache.

53) **G. Hudson Makuen. Die Beziehung des lymphatischen Gewebes in den oberen Athmungswegen zur Stimme. (The relation of the lymphoid tissue in the upper respiratory tract to the voice.)** *The Laryngoscope. Januar 1915.*

Verf. bespricht die Bedeutung des normalen lymphatischen Gewebes im Rachen für die Stimme; normales lymphatisches Gewebe sollte niemals und aus keinen Gründen entfernt werden, krankhaftes lymphatisches Gewebe sollte nach strengen chirurgischen und medicinischen Principien behandelt werden. Abnormitäten, die für die allgemeine Gesundheit schädlich sind, sind auch schädlich für die Stimme, operative Maassnahmen jedoch, die für die allgemeine Gesundheit von Nutzen sind, können für die Stimme von entschiedenem Nachtheil sein. Vom Standpunkt des Stimmarztes aus ist also der höchste Grad von Conservativismus, der mit den Principien der Chirurgie vereinbar ist, anzurathen. Vor allen Dingen bringt Verf. auch hier seine schon verschiedentlich geäusserten Bedenken gegen die extracapsuläre Tonsillectomie vor. EMIL MAYER.

54) **Baglione. Der Einfluss von Tönen auf die Tonhöhe der Sprechstimme. Ein Factor bei sprachlichen Gruppirungen. (Influenza dei suoni sull' altezza vocale del linguaggio: un fattore di aggruppamenti linguistici.)** *Vox. H. 2. 1914.*

B. betont die Abhängigkeit der Sprechstimme von Tönen der Umgebung

(Sprechstimmlage der anderen Menschen, Familie, Schullehrer, Resonanz der Räume, Geräusche der Natur). Er bespricht die Sprechcadenz und die (fragliche) Abhängigkeit der Sprechstimme von Tageszeiten. Experimentell prüfte er namentlich mit Harmoniumtönen und fand, dass innerhalb der Sprechstimmlage die Stimme eines Vorlesenden dem Tone folgt und ausserhalb der Sprechstimmlage jene ein consonantes Intervall zum gegebenen Ton sucht. Ist letzterer weit über oder unter der Sprechstimmlage, so stört er den Lesenden noch ohne seine Stimme bestimmt zu lenken. Bei musikalischen Personen ist das deutlicher, ebenso wenn der gegebene Ton der Klangfarbe der Stimme ähnelt. Auch die Sprechcadenz wird beeinflusst. Verf. bringt diese Erscheinung mit dem psychologischen Begriff der Einfühlung in Verbindung. NADOLECZNY.

55) **L. P. H. Eijkman. Eine besonders genaue Analyse der Muskelspannung am Mundboden. (A more minute analysis of the muscle-tensions in the floor of the mouth.)** *Vox. H. 1. S. 11. 1914.*

Mittels einer oder mehrerer Luftkapseln, deren Construction und Anbringung er beschreibt, hat E. die Muskelspannung der äusseren Zungenmuskeln gemessen. Durch Belastung seiner Kapseln mit Gewichten von 5—100 g hat er zunächst eine Tabelle der Hebelausschläge gemacht, die er in eine Curve umrechnete. Die Ausschläge, welche durch das Andrücken der Kapseln hervorgebracht werden, müssen berechnet und von den Curven der verschiedenen Laute abgezogen werden. Verf. stellt Tabellen für die Muskelspannungswerthe bei den Vocalen u und i auf, die jedoch individuell sind und je nach dem Druck der aufgesetzten Kapsel und je nach dem Vocal ansteigen. Ferner untersuchte er die äusseren Zungenmuskelbewegungen in ihrer Beziehung zu vorn und hinten gebildeten Vocalen und registrirte dabei die Bewegungen des Larynx, des Unterkiefers, der Unterlippe und der äusseren Zungenmuskeln an drei Stellen beim Aussprechen verschiedener Worte an sich selbst. Die Curven wurden unter Berücksichtigung der erwähnten Druckausschläge umgerechnet. Es ergiebt sich, dass bei vorn gebildeten Vocalen die Bewegungen der vorderen Muskeln vorherrschend sind und dass bei rückwärts gebildeten irgendwelche Spannung an den vorderen seitlichen Muskeln kaum oder nicht nachweisbar ist. NADOLECZNY.

56) **W. B. Swift. Ein stimmliches Symptom bei Chorea. Vorläufige Mittheilung. A voice sign in chorea. Preliminary report.** *Amer. journ. of deseases of children. Juni 1914. S. 422.*

Eine Untersuchung der Hervorbringung von Vocalen unter Zuhilfenahme des Kymographions zeigt eine deutliche Stimmveränderung. Dieselbe besteht in einer Erhöhung des Tones und einer Steigerung der Intensität, einhergehend mit choreatischen Bewegungen: eine Vocalveränderung, die als ein neues Zeichen bei Chorea Beachtung verdient. EMIL MAYER.

57) **W. B. Swift. Weitere Analyse des Stimmsymptoms bei Chorea. Further analysis of the voice sign in chorea.** *Amer. journ. of deseases of children. October 1914. S. 279.*

Die Analyse von 20 Fällen von Chorea mit über 500 Einzelbeobachtungen über die Stimme ergiebt eine Aenderung der Intensität des Tones in 2 Fällen



von 3, eine Veränderung, die als ein neues Symptom bei der Chorea Beachtung verdient: das choreatische Stimmphänomen.

EMIL MAYER.

f) Schilddrüse.

58) **Messerli** (Lausanne). **Die Behandlung des Kropfes mittelst fortgesetzter Darmdesinfection. (Le traitement du goître par la desinfection intestinale continue.)** *Revue méd. de la Suisse romande. No. 3. 1915.*

Ueber eine Arbeit von demselben Verfasser und unter ähnlichem Titel ist vorhergehend im Centralblatt referirt worden.

Hier ist über 11 neue Fälle mit beigegebenen photographischen Bildern eingehend berichtet.

JONQUIÈRE.

59) **Frey** (Meiringen). **Ueber den Einfluss von Jod, Jodkalium, Jodothyrin und jodfreiem Strumapräparat auf den Stoffwechsel, auf Körpertemperatur, Pulsfrequenz und auf das Blutbild von Myxödem.** *Berner Diss. Jena 1914. Verlag Gustav Fischer.*

Die Versuche wurden an 2 typischen Fällen von myxödematischer Idiotie und Zwergwuchs gemacht. Die Ergebnisse sind hauptsächlich folgende:

Jod und Jodkalium allein für sich üben auf Körpergewicht, Stoffwechsel, Temperatur und Puls keinen Einfluss. Das Jodothyrin jedoch als Jodeiweisskörper erhöht schon in einmaliger Dose den Stoffwechsel. Das Körpergewicht nimmt ab, Puls und Temperatur steigen rasch in die Höhe. Bei starken Dosen tritt Angewöhnung ein. Es muss daher in sehr geringen Dosen gegeben werden, wo dann seine Nachwirkung sehr nachhaltend wird und nur ganz allmählich wieder abnimmt.

Das Jod und Jodkalium wirken jedoch auf das Blutbild, wenn auch weit weniger als das Jodothyrin, während Schilddrüsenpräparate ohne Jodgehalt absolut wirkungslos bleiben. Nach Gaben von Jod und Jodothyrin überwiegen die grossen Formen der Lymphocyten, während dieselben im Interimsstadium wieder den kleinen Lymphocytenformen Platz machen.

Sollten sich diese Ergebnisse bezüglich des Blutbildes auch bei anderen Lymphocytosen bestätigen, so wäre daraus die praktische Consequenz zu ziehen, dass Jod und Jodothyrin auch z. B. bei der lymphoiden Form der Leukämie therapeutische Verwerthung fänden.

JONQUIÈRE.

60) **Messerli** (Lausanne). **Beitrag zur Untersuchung der Aetiologie des endemischen Kropfes. Der Kropf im Kanton Genf. (Contribution à l'étude du goître endémique. Le goître dans le canton de Genève.)** *Schweiz. Rundschau f. Medicin. No. 15. 1915. Wagner'sche Verlagsanstalt A.-G., Bern und Lausanne.*

Verweis auf die gleichartigen im Centralblatt referirten Arbeiten desselben Verfassers aus dem Frühling 1915 und dem Jahre 1914. Material aus den Rekrutirungen im Canton Genf im Jahre 1912 und 1913.

Dieser Theil der genannten Arbeiten befasst sich nur noch mit der Aetiologie des Kropfes im Canton Genf und nicht mehr mit der nach Verfasser erfolgreichen Behandlung desselben durch Benzonaphthol.

Die Schlussfolgerungen sind: Der endemische Kropf kommt im Canton Genf

ziemlich häufig vor. Er steht wiederum in keiner Beziehung zur geologischen Constitution des Erdbodens. Jedoch besteht wahrscheinlich eine Beziehung zwischen dem Erdboden und dem Infectionszustand seines Trinkwassers; z. B. vielfache Benutzung des Genferseewassers zum Trinken, jauchedurchtränkte Erde unfern vom Brunnen usw. JONQUIÈRE.

g) Oesophagus.

61) **Monnier. Fall von congenitalem Verschluss des Oesophagus mit tracheoösophagealer Fistel.** *Schweizer Corresp.-Blatt. No. 19. 1915.*

Neugeborenes, wird wegen einer Atresia ani gebracht. Sofortige Operation; es entleert sich reichlich Meconium. Am 2. Tage beobachtet man, dass das Kind kurz nach der Nahrungsaufnahme einen Erstickungsanfall bekommt und das Genossene erbricht. Die Sondirung des Oesophagus ergiebt einen Verschluss desselben in der Höhe der Tracheabifurcation. Die Oesophagotomia externa bestätigt den Befund, es gelingt nicht, das centrale Stück zu finden. Bei der Section sieht man, dass der Oesophagus unterbrochen ist. Das obere Stück ist geschlossen und bildet einen Blindsack mit dicker Wand. Das untere Stück mündet 3 cm unterhalb des Blindsackes in die hintere Trachealwand. Die Communication ist schlitzförmig. Der erwähnte Befund wiederholt sich fast stereotypisch in allen bisher veröffentlichten Fällen. Die Pathogenese ist noch ziemlich dunkel, die Therapie bis jetzt ziemlich aussichtslos gewesen. Besprechung der Symptome und der Möglichkeiten eines operativen Vorgehens. FINDER.

62) **W. B. Chamberlin. Entfernung einer offenen Sichorheitsnadel aus dem Oesophagus unter Schwebelaryngoskopie. (Removal of an open safety-pin from the esophagus under suspension.)** *The Laryngoscope. Januar 1915.*

Es ist dies wohl der erste Fall von Entfernung einer offenen Sicherheitsnadel aus dem Oesophagus unter Anwendung des Schwebeapparates. Es handelte sich um ein 11 Monate altes Kind. Die Röntgenaufnahme hatte gezeigt, dass der Kopf der Nadel auf der rechten Seite des Kindes lag, die nach aufwärts gerichtete Spitze links. Das Kind wurde anästhesirt und in Schwebe gebracht; der Kopf der Nadel wurde mit einer Killian'schen Zange, die der Operateur in der linken Hand hielt, gefasst und fest nach links gedreht, wodurch eine teilweise Rotation der Nadel bewirkt wurde. Während nun der Kopf der Nadel mit der in der linken Hand gehaltenen Zange festgehalten wurde, fasste der Operateur mit einer zweiten in der rechten Hand gehaltenen Zange den Schaft der Nadel und vervollständigte die Rotation. Jetzt konnte die Nadel leicht entfernt werden. Die ganze Operation dauerte, nachdem das Kind in Schwebe gebracht war, kaum zwei Minuten.

EMIL MAYER.

63) **D. Braden Kyle. Entfernung einer seit 18 Jahren im Oesophagus sitzenden Zahnplatte mittels Oesophagoskops. (Removal from the esophagus by means of an esophagoscope of a plate of false teeth embedded for eighteen years.)** *The Laryngoscope März 1914.*

Das den Fremdkörper einbettende Granulationsgewebe, das sich in fibröses Gewebe umgewandelt hatte, machte es sehr schwierig, ihn trotz seiner Grösse zu

localisiren. Erst beim vierten Versuch gelang es, mittels des Kahler'schen Oesophagoskops den Fremdkörper einzustellen und ihn unter grossen Schwierigkeiten zu extrahiren. Eine der Eigenthümlichkeiten des Falles ist, dass Patient bei der Grösse des Fremdkörpers, der gegen die Trachea drückte, keinerlei Athembeschwerden hatte; auch haben niemals starke Schmerzen bestanden. Es bestand eine gewisse Veränderung der Stimme, die mehr auf Beeinträchtigung der Phonationsmuskeln als auf entzündliche Wirkung zurückzuführen war. Die Oesophagusmuskeln, die so lange Zeit gespannt waren, hatten ihre Elasticität eingebüsst. Darauf war es auch zurückzuführen, dass Pat. eine Zeit lang nach Entfernung des Fremdkörpers nur schwer schlucken konnte.

EMIL MAYER.

II. Kritiken und Gesellschaftsberichte.

Zweiter nordischer Oto-Laryngologischer Congress in Stockholm am 26. und 27. Juni 1914.

Präsident: Prof. Gunnar Holmgren.
Vicepräsident: Dr. med. C. B. Lagerlöf.
Secretär: Docent E. Stangenberg.

Der zweite Congress der nordischen Vereinigung für Oto-Laryngologie fand in Stockholm am 26. und 27. Juni 1914 statt und war von 9 Dänen, 8 Finnen, 10 Norwegern und 26 Schweden besucht.

Der Vorstand der Vereinigung hielt eine Sitzung in Stockholm am 25. Juni ab, um verschiedene Vereinigungsangelegenheiten zu behandeln.

Nach den wissenschaftlichen Verhandlungen des Congresses wurde auf Einladung von Norwegen einstimmig beschlossen, dass der dritte Congress in Kristiania am Ende August oder am Anfang September 1917 tagen würde, und wurden zum Präsidenten Prof. V. Uchermann, zum Vicepräsidenten Dr. med. R. Gording und zum Secretär Dr. med. K. Fleischer ernannt.

Zum Vorsitzenden der nordischen Vereinigung für Oto-Laryngologie für die nächste Drei-Jahrsperiode wurde Prof. Gunnar Holmgren gewählt und Docent Dr. E. Stangenberg zum Generalsecretär.

Rhino-Laryngologischer Bericht des Congresses.

N. Rh. Blegvad (Kopenhagen): Die Stickstoffoxydulnarkose in der Oto-Laryngologie.

Résumé.

In den letzten Jahren habe ich die Stickstoffoxydulnarkose bei verschiedenen kleineren Operationen auf dem Gebiete der Oto-Rhino-Laryngologie verwendet und bin damit sehr zufrieden. Ich verwende ausschliesslich die kurzdauernde rauschähnliche Narkose, die ganz ungefährlich ist, indem kaum 1 Todesfall auf je $^1/_2$ Million Narkosen vorkommt. Dagegen ist die combinirte, prolongirte Sauerstoff-Stickstoffoxydulnarkose nicht ganz ungefährlich, indem schon davon eine bedeutende Anzahl Todesfälle veröffentlicht sind. Die modernen Narkoseapparate

für die Stickstoffoxydulnarkose, in welcher man keinen Spirometer, aber nur einen Gummisack als Reservoir für das Stickstoffoxydul hat, sind ausserordentlich leicht zu handhaben, können sogar in der Praxis mitgenommen werden. Wichtig für das vollkommene Gelingen der Narkose ist:

1. dass die Maske ganz luftdicht zum Gesicht schliesst,
2. dass man nach beendeter Operation den Patienten ganz in Ruhe lässt, bis er von selbst erwacht und ihn nicht etwa durch Berührung, Ansprechen oder dergleichen zu wecken versucht.

Die Stickstoffoxydulnarkose kann in der Oto-Laryngologie bei allen Operationen, die in ca. 1 Minute vollendet werden können, gebraucht werden. Am besten wirkt sie bei Ohroperationen, weil man bei diesen die Maske nicht während der Operation zu entfernen braucht. Von Nasenoperationen ist sie namentlich bei Entfernung von Hypertrophien der Conchae zu empfehlen, ferner bei Excochleationen der Siebbeinzellen, bei galvanocaustischen Eingriffen und bei Infraction der Conchae ad modum Killian. Endlich habe ich die Narkose in ausgedehntem Maassstabe bei Tonsillo- und Adenotomien auch bei Kindern verwendet. Die Narkose bei diesen Operationen ist in den meisten Fällen eine Complaisancenarkose, und man hat daher die Verpflichtung, diejenige Narkose zu verwenden, die am ungefährlichsten ist. In dieser Beziehung ist die Stickstoffoxydulnarkóse den anderen Narkosen weit überlegen. Die Narkose dauert gewöhnlich genügend lange, um sowohl Adeno- wie doppelseitige Tonsillotomien in derselben Sitzung machen zu können. Wegen eintretenden Trismus muss man vor der Einleitung der Narkose einen Gummikeil zwischen den Zähnen anbringen.

Ich habe 260 Stickstoffoxydulnarkosen ausgeführt, ohne den geringsten Unfall. Unter den Patienten waren 178 Kinder, davon 23 unter 5 Jahren. Bei 35 Kindern habe ich gleichzeitig Tonsillo- und Adenotomie gemacht und bin nur in 10 Fällen gezwungen worden 2 Narkosen nach einander zu geben.

Discussion:

Schmiegelow möchte gern den Aetherrausch bei Tonsillotomie und Adenotomie empfehlen — eine Operationsmethode, die er in den letzten 10 Jahren bei ca. 1000 Fällen gebraucht hatte und von der er keine Unannehmlichkeiten oder Gefahren beobachtet hatte; die Methode findet S. um so mehr empfehlenswerth, als sie vollständige Amnesie für das Passirte dem Kinde bringt. Die Kinder werden in der Klinik früh am Tage operirt, ohne gegessen zu haben, fahren nach einer Stunde nach Hause und bleiben die nächsten 24 Stunden ruhig.

Möller operirt fast immer ohne Narkose und hebt hervor, dass die Kinder nicht ängstlich werden, wenn sie nur ruhig behandelt werden; an die von Schmiegelow erwähnte Amnesie könne er nicht glauben.

Holmgren hat bei Tonsillotomie resp. Tonsillectomie (Sluder) und Adenotomie Aetherrausch gebraucht in allen Fällen, in denen Contraindication nicht constatirt werden konnte, und ist mit dieser Methode immer sehr zufrieden gewesen. Doch hatte H. gewisse Ungelegenheiten beim Aetherrausch gefunden, die darin bestanden, dass der Aether leicht entzündbar ist und viele Patienten

nach der Operation stark bluten, wenn die Narkose zu tief wird; um dies zu vermeiden, soll man die Maske entfernen, sobald das Kind einige Male geschluckt hat. Einen zweiten Grund, sich bei Drüsenoperationen der Narkose zu bedienen, findet H. darin, dass bei solchen nach Sluder — nach H.'s Meinung die beste Methode — ein so grosser Druck ausgeübt wird, dass die Narkose nöthig wird.

Blegvad, der früher den Aetherrausch gebraucht hatte, bedient sich jetzt der N_2O-Narkose, weil der Aether folgende Ungelegenheiten hat: 1. grosse Unbehaglichkeit für das Kind; 2. unnötige Kosten, da das Kind ins Krankenhaus aufgenommen wnrden muss; 3. stärkere Blutung; 4. postnarkotisches Erbrechen. Er ist der Meinung, dass auch die Tonsillectomie nach Sluder ohne Narkose gemacht werden kann. In der Halsklinik des Communehospitals, wo in der Regel nicht narkotisirt wird, bedient man sich der Pybus- und Wallis-Methode, die Tonsillen mit den Fingern in das Instrument zu pressen.

Holmgren bemerkt gegenüber Blegvad, dass der Aetherrausch, ruhig und vorsichtig gegeben, mit langsamer Näherung der Maske, niemals unangenehm wird, da die meisten Patienten ohne Unruhe und Weinen einschlafen und keine unangenehme Erinnerung an die Operation haben. Krankenhauspflege nach Aetherrausch ist unnöthig; höchstens 2 Stunden brauchen die Patienten in der Klinik zu weilen. H. beabsichtigt die N_2O-Narkose zu versuchen, da sie vielleicht in gewissen Punkten Vortheile vor dem Aetherrausch bietet.

Gunnar Richnau (Stockholm): Bericht über die in der Ohrenabteilung des Krankenhauses Sabbatsberg in Stockholm behandelten Fälle von Fremdkörpern in den Luftwegen und im Oesophagus.

Résumé.

Verf. berichtet über 24 Fälle von Fremdkörpern — namentlich 12 von den oberen Luftwegen und 12 vom Oesophagus — die in der Ohrenklinik des Krankenhauses Sabbatsberg in Stockholm bis jetzt beobachtet waren; die Statistik war nach dem Adelmann-König'schen Prinzip aufgestellt.

Aus den Luftwegen wurde der Fremdkörper in 11 Fällen unter Anwendung des Bronchoskopes extrahirt, bei einem bei indirecter Laryngoskopie mit der Schlundzange; 3 von diesen Fällen starben.

Aus dem Oesophagus wurden die Fremdkörper mit Hilfe des Oesophagoskopes entfernt; der Zustand dieser sämmtlichen Patienten war nach der Operation befriedigend.

Discussion:

Schmiegelow berichtet kurz über 2 interessante Fälle von Bronchoskopie.

1. Ein 8jähriger Knabe hatte vor $1^1/_2$ Jahren eine Nadel inspirirt und war als Phthisiker in ein Sanatorium aufgenommen, wo durch Röntgenphotographie constatirt wurde, dass der Grund seiner rechtsseitigen purulenten Bronchitis eine Nadel in dem unteren Lungenlappen war. Bei directer Bronchoskopie konnte S. den Fremdkörper fassen, bei der Extraction aber wurde er verloren und in die linke Lunge aspirirt; von dieser konnte er nicht entfernt werden.



2. Bei dem zweiten Falle handelte es sich um ein Tuberculom im rechten Bronchus bei einem 22jährigen Mädchen; nach der Entfernung des Tuberculoms zeigte sich eine Fistel in eine käsige Bronchialdrüse führend, die nach einem halben Jahre geheilt war.

Uchermann berichtete über einen Fall von Fremdkörper im rechten Bronchus bei einem Kind, dessen Entfernung zweimal misslang; beim dritten Versuch wurde er im linken Bronchus gefunden und jetzt entfernt.

af Forselles hat nur 3 Fälle von Fremdkörpern im Oesophagus beobachtet, die sämmtlich mit gutem Erfolg entfernt wurden.

S. Wetterstad (Kristiania): Ozaena und Nebenhöhleneiterungen.

Résumé.

Der Redner meint, es liesse sich nicht länger bezweifeln, dass es eine primäre, genuine Ozaena unabhängig von jeglichem focalem Entzündungsprocess gäbe.

Neben den allgemein bekannten Belegen hierfür weist er auf die unwiderlegbare Affinität hin, mit der sich die Ozaena in einzelnen Familien bemerkbar macht. Aus einer Reihe genau aufgestellter Familienstammtafeln werden zwei über drei und vier Generationen herausgegriffen, wo bei einer Anzahl Individuen theils völlig entwickelte Ozaena erweisbar ist, theils mehr oder weniger ausgeprägte atrophische Zustände der Nasenhöhlen. In diesen Fällen kann eine etwa vorhandene Eiterung der Nebenhöhlen unmöglich als Ursache der Ozaena angesehen werden, denn dann wäre eine Familiendisposition für Nebenhöhlenaffectionen vorauszusetzen, die zudem alle in atrophischen Zuständen gipfeln müssten, wozu man kein Seitenstück kennt.

Anderseits sprechen die Ergebnisse von Sectionen sowohl wie von klinischen Erfahrungen dafür, dass Erkrankungen der Nebenhöhlen bei Ozaena nicht selten sind. So fand er unter einem Material von 88 sorgfältig beobachteten Fällen 14, wo eine oder mehrere Nebenhöhlen angegriffen waren, und zwar lassen sich hier zwei klinisch verschiedene Formen unterscheiden:

1. Eiterung der Nebenhöhlen als eine auf denselben Ursachen wie Ozaena beruhende und in gleicher Weise wie diese verlaufende Erscheinung. Zu dieser Gruppe zählen sechs Fälle, die ihrem Aussehen und klinischen Verlauf nach näher beschrieben werden. Jeglicher operative Eingriff in Fällen dieser Kategorie ist zwecklos und schädlich.

2. Eiterung der Nebenhöhlen, die als secundäre Erscheinungen auf Grund einer schon vorhandenen Ozaena auftreten. Klinisch unterscheiden sich diese von den obenerwähnten unter anderem durch die Eigenschaften des Secrets der Nebenhöhlen wie auch durch die mehr oder weniger hypertrophischen Zustände, wie sich diese, entsprechend den Ostien der angegriffenen Nebenhöhlen, oft vorfinden. Zu dieser Kategorie gehören die anderen acht Fälle.

Die Behandlung muss hier gemäss den im allgemeinen für Eiterungen der Nebenhöhlen geltenden Grundsätzen eingeleitet werden, indem man in möglichst weitem Maasse conservative Methoden befolgt. Die Ozaena selbst lässt sich durch den operativen Eingriff nicht beeinflussen.



Bösartige Tunoren des Larynx (Referat).

1. Arthur af Forselles (Helsingfors): Pathologie und Diagnose (Symptome).

Résumé.

1. Das Carcinom.

Von den seit Krishaber in „Cancers intrinsèques“ und „Cancers extrinsèques“ eingetheilten primären Kehlkopfkrebsen sind die ersteren um das doppelte zahlreicher als die letzteren. Der häufigste Sitz der Geschwulst sind die Stimm- und Taschenbänder, ausnahmsweise die Morgagni'sche Tasche und der subglottische Raum. Der gewöhnlichste Sitz der äusseren Kehlkopfkrebse ist der Kehldeckel. Von den Geschlechtern ist beim Kehlkopfkrebs das männliche bei weitem mehr vertreten.

Bei der Entwickelung des Kehlkopfkrebses werden drei Perioden unterschieden: Die Periode der Tumorbildung, die Periode der Ulceration und die Periode der Destruction. Von den subjectiven Symptomen ist zunehmende Heiserkeit und bei der Untersuchung die einseitige Tumorbildung mit eingeschränkter Beweglichkeit des Stimmbandes das charakteristische Symptom. Die übrigen Symptome: Husten-, Athem- und Schluckbeschwerden, Gestank und Empfindlichkeit beim Druck kommen bei vielen anderen Kehlkopfkrankheiten vor. Differentialdiagnostisch müssen gutartige Geschwülste, Syphilis, Tuberculose, Perichondritis, Lepra und Lupus des Kehlkopfes, die hypertrophische Laryngitis und der Prolapsus ventriculi Morgagni berücksichtigt werden. Die differentialdiagnostischen Merkmale werden im Referat näher besprochen.

Mit Hinsicht auf die Metastasen wird die Lymphgefässvertheilung des Halses besonders berücksichtigt und glaubt Referent aussprechen zu können, dass sich der Kehlkopfkrebs und besonders der Krebs des Stimmbandes im frühen Stadium hinsichtlich der Drüsenmetastasen günstig verhält.

2. Das Sarkom.

Das primäre Sarkom des Larynx, dessen Kenntniss wir besonders Bergeat und Hiltermann verdanken, ist eine bei weitem seltenere Krankheit als das Carcinom des Kehlkopfes, indem nur 125 Fälle bekannt sind. Das Vorkommen des Larynxsarkoms hat mit dem Carcinom viel Aehnlichkeit und kommt gleichfalls bei Männern viel häufiger als bei Frauen vor. Die Symptome sind auch dieselben wie beim Larynxcarcinom. Objectiv sieht man beim Sarkom des Larynx eine schärfere Abgrenzung als beim Carcinom. Metastasen sind selten. Differentialdiagnostisch kommen dieselben Krankheiten wie beim Carcinom in Betracht.

Hinsichtlich der anatomischen Diagnose weist Referent die von einigen Seiten gemachten Einwendungen gegen die Probeexcision zurück und bespricht das mikroskopische Feststellen bösartiger Geschwülste des Kehlkopfes. Nachdem er eine Uebersicht der Eintheilung der Larynxcarcinome der verschiedenen Verfasser angegeben hat, unterscheidet er nach dem Schema von Ribbert im Kehlkopfe folgende Carcinomarten:

a) Plattenepithelkrebs mit Verhornung.

b) Das hornfreie Plattenepithelcarcinom (Basalzellenkrebs Krompecher).

c) Carcinoma cylindrocellulare adenomatosum.

d) Carcinoma cylindrocellulare solidum.

Zu den Carcinomtypen wird auch das von Manasse, Broeckaert und Pfeiffer im Larynx gefundene Cylindrom gerechnet. Die vom Cylinderepithel ausgehenden Larynxcarcinome sind nach Referent ausserordentlich selten und wahrscheinlich von einigen Verfassern mit dem Basalzellenkrebs verwechselt worden. Die in der älteren Literatur vielfach für Plattenepithelcarcinom angewandte Benennung „Carcinoma simplex“ sollte nur um die Consistenz des Tumors anzugeben in den Fällen, wo Bindegewebe und Zellensubstanz ungefähr in derselben Menge vorkommen, gebraucht werden. Aus demselben Gesichtspunkte kann man vom „Medullarcarcinom“ bei den zellenreichsten und vom „Scirrhus“ bei den bindegewebereichsten Krebsgeschwülsten sprechen.

Die Larynxsarkome sind am häufigsten Spindelzellen- oder Rundzellensarkome. Jedoch kommen Alveolar-, Fibro-, Myxo-, Melano- und Riesenzellensarkome vor.

Referent glaubt als Schluss folgende Sätze aussprechen zu dürfen:

„Von den bösartigen Kehlkopfgeschwülsten bieten die sogenannten inneren Sarkome und Carcinome, besonders die Carcinome des Stimmbandes, im frühzeitigen Stadium günstige Bedingungen für radicale Entfernung des Tumors dar“ und: „Die Probeexcision mit positivem Befunde bösartiger Gewebselemente ist bei einer unsicheren Diagnose von entscheidender Bedeutung und bestätigt bei einer sonst sicheren klinischen Diagnose die Richtigkeit derselben. Ausserdem beleuchtet die mikroskopische Diagnose die Stufe der Bösartigkeit des Tumors.“

2. E. Schmiegelow (Kopenhagen): Statistik, Prognose und Behandlung.

Résumé.

Verf. beschäftigt sich hauptsächlich mit dem primären, endolaryngealen Larynxkrebs, wovon er 66 Fälle (55 Männer, 11 Frauen) behandelt hat. Der Krebs war überwiegend primärer Stimmbandkrebs (36 Fälle).

a) Bei 10 Patienten war dies Leiden so stark verbreitet, dass der Fall als inoperabel angesehen wurde.

b) Bei 8 Patienten wurde nur Tracheotomie gemacht.

c) Bei 5 Patienten versuchte man endolaryngeale Operation mit dem Resultate, dass 1 Patient geheilt wurde, während 4 starben.

d) Bei 33 Patienten machte man Thyreotomie, spaltete den Knorpel und entfernte die Neubildung mit dem Resultate, dass 28 Patienten die Operation überlebten, während 5 starben.

Bei diesen 28 Patienten trat in 10 Fällen Recidiv ein, während 18 noch im besten Wohlbefinden ganz recidivfrei leben.

Vergleicht man Semon's, Chiari's und Schmiegelow's Fälle von Thyreotomie bei Cancer laryngis (im ganzen 86 Fälle), so findet man bei mehr als 60 pCt. Heilung für mehr als ein Jahr.

e) Theilweise Resection des Larynxskeletts wurde in 6 Fällen angewandt — alle bekamen Recidive.

f) Totale Resection des Larynx wurde bei 10 Patienten gemacht, von diesen wurde nur einer geheilt, von den anderen 9 bekamen 6 Recidive, während 3 gleich starben.

Discussion:

af Forselles glaubte früher, dass die operative Behandlung der malignen Larynxtumoren den Chirurgen gehörte, war aber jetzt der Meinung, dass die Laryngologen selbst die Hand an sie legen müssen. Seit 1907 hat af F. 19 Fälle operirt, davon ein Sarkom. Die Operation wegen Laxynxkrebs wurde einmal durch Pharyngotomia subhyoidea (Epiglottiscancer), bei 2 Fällen durch Thyreotomie, bei 3 durch halbseitige und bei 2 durch totale Laryngostomie ausgeführt. Von den Operirten erlag 1 Fall einer Pneumonie, 2 Fälle einem Recidiv, 5 Fälle wurden 1—2 Jahre recidivfrei.

Sämmtliche Patienten waren nach Gluck operirt; im Gegensatz zu Schmiegelow hat af F. bei 8 Fällen sich der Localanästhesie bedient, mit specieller Einspritzung von Novocain über Nn. laryngei; nur bei einem wurde die allgemeine Narkose nöthig.

Schmiegelow konnte mit af Forselles' Ansicht nicht übereinstimmen, da er bei Stimmbandcancroid die halbseitige Resection der Thyreotomie vorzieht. Jene ist bei solchen Fällen ein zu grosser Eingriff, und S.'s Statistik zeigte, dass die Thyreotomie, sowohl das Recidiv wie die Function betreffend, gute Erfolge giebt.

Die Narkose bringt grosse Gefahr, wenn sie nicht sehr leicht gegeben wird; der Patient soll wach sein, wenn die Operation zu Ende ist und darf bei dem letzten Theil der Operation und bei dem Anlegen der Sutur nicht Chloroform bekommen.

Uchermann konnte Schmiegelow's Meinung betreffend die Narkose nicht theilen, da die locale Anästhesie die Operation leichter macht und mit Rücksicht auf die schädlichen Folgen der allgemeinen Narkose viel sicherer ist; inhuman könnte er sie nicht finden. Hinsichtlich seiner Statistik verwies U. auf seinen Bericht für den Internationalen medicinischen Congress in Budapest 1909. — Die mikroskopische Untersuchung hält U. für nöthig, um eine fehlerhafte Diagnose zu vermeiden. Hahn's Tamponcanüle braucht er nicht, und hat niemals deswegen Complicationen gehabt.

Zum Schluss bat U. um eine Erklärung über einen Fall Schmiegelow's. Er hätte einen Fall berichtet gesehen, bei dem S. zuerst eine frontale Resection des Kehlkopfes gemacht und die Schleimhäute der vorderen Theile erhalten hätte, um damit die Schlundwand zu reconstruiren und mit dem Oesophagus zu verbinden.

Holmgren hat im Vergleich mit Schmiegelow eine geringe Erfahrung auf diesem Gebiete; im Ganzen operirte er in einer Zeit von $3^1/_2$ Jahren etwa 25 Fälle. Es ist ihm zuerst klar geworden, dass die Prognose besser wird, wenn wir frühe, begrenzte Fälle bekommen, bei denen der Tumor nach Laryngofissur radical entfernt werden kann; von 4 solchen Fällen leben noch 3 (nach höchstens $2^1/_2$ Jahren). Der 4. ist ohne Recidiv an Lungentuberculose gestorben.

Ganz anders werde die Diagnose und Behandlung bei mehr ausgebreitetem Krebs, und H. glaubt, dass das Wichtigste in der Arbeit der Laryngologie ist,

sämmtliche Collegen zu lehren, eine frühe Diagnose zu stellen und die Fälle früh in Behandlung zu nehmen.

In der Erkenntniss, dass nur der Laryngologe diese Fälle chirurgisch behandeln solle, hat H. sie operirt. Anfangs bediente er sich der Localanästhesie, und die 2 ersten Patienten erlagen einer Pneumonie. Unter Anwendung von Gluck's Operationsprincip hat H. eine ziemlich grosse Anzahl operirt, ohne einen einzigen Patienten an Pneumonie zu verlieren. Worin liegt das Geheimniss in der Methode nach Gluck? Ohne Zweifel in der Operationstechnik, in der Anordnung der Drainage (?), in der Nachbehandlung mit Athmungsgymnastik und in der Narkose. Nachdem H. nach diesen Principien operirt hatte, hatte er keinen Patienten durch die Technik verloren.

Schmiegelow theilte auf Aufforderung von Uchermann mit, dass der erwähnte Patient, eine 55jährige, sehr heruntergekommene Dame, an einem grossen retrolaryngealen Pharynxkrebs litt. S. spaltete den Kehlkopf frontal und entfernte den hinteren Theil, um die Schleimhaut des vorderen Theiles des Larynx zum Schliessen des Defectes zu brauchen; dies gelang, und ein halbes Jahr nach der Operation war Pat. recidivfrei.

S. stimmte mit Holmgren darin überein, dass die Laryngologen die Behandlung des Schluck- und Kehlkopfkrebses übernehmen sollen, da die grösste Voraussetzung dafür vorhanden wäre, dass sie die Behandlung glücklich durchführen können.

Victor Boivie (Stockholm): Fall von gonorrhoischer Gelenkaffection im Larynx.

Résumé.

Verf. hat nur 4 vorher publicirte Fälle von gonorrhoischer Arthritis im Larynx gefunden. Sein Fall war ein 43jähriger Offizier, der nie vorher an Rheumatismus gelitten hatte oder venerisch inficirt war. 14 Tage nach dem Auftreten einer Urethritis gonorrh. post. plötzlich Fieber und ziemlich starke Schmerzen in der rechten Hälfte des Larynx und im linken Unterarm. Salicylpräparate wirkungslos.

Nach einigen Tagen gingen Fieber und Schmerzen zurück, und nur leichte Heiserkeit und unangenehmes Gefühl beim Schlucken waren noch vorhanden.

Laryngoskopisch sah man die Schleimhaut des rechten Aryknorpels und Taschenbandes stark geschwollen und blauroth. Die Infiltration ging nach hinten auf die laterale Pharynxwand über. Linke Larynxhälfte ganz normal, Wassermann negativ. Keine Zeichen von Tuberculose.

Nach ungefähr einem Monat waren nur Spuren von Infiltration dar, und der Patient genas vollständig.

Reidar Gording (Kristiania): Die Furchen und Lamellenbildungen des Ethmoidalabschnittes.

Résumé.

Bei den allermeisten der untersuchten Nasenhälften lassen sich fünf Hauptfurchen und sechs Hauptmuscheln (d. h. fünf Hauptmuscheln und der Proc. uncinat.) nachweisen.



Von den Nasenfurchen der Präparate, die in ihrer grössten Ausdehnung von den Rami desc. der Hauptfurchen gebildet werden, entspricht in allen Fällen der Meat. med. der 1. Hauptfurche. Der Meat. sup. umfasst bei sämmtlichen Präparaten die 2. Hauptfurche. Welche Ethmoidalfurchen im übrigen an der Bildung des Meat. sup. und supr. theilnehmen, lässt sich ohne eingehendere Untersuchung nicht entscheiden.

Von den Hauptfurchen gehen alle die cellularen Hohlräume der lateralen Nasenwand aus. Die 1. Hauptfurche pneumatisirt die vordere Hälfte der Nasenwand und bildet die Frontalzellen mit der Stirnhöhle, die mittleren Ethmoidalzellen sowie das Infundibulum mit den Infundibularzellen und dem Sin. max. Von den Hohlräumen, die von dieser Furche ausgehen, entwickelt sich der Sin. front. in den meisten Fällen aus ihrem Ram. asc. Die Stirnhöhle kann aber auch von dem Ram. desc. der Furche hervorgehen, und zwar sowohl von dem Recess. sup. dieses Zweiges wie auch von dessen Recess. inf. Aus dem Recess. sup. der 1. Hauptfurche wird ausser der Bullazelle ab und zu auch eine Cell. sup. gebildet, die den grössten Theil der Bulla ethm. pneumatisiren kann.

Von der 2., 3., 4. und 5. Hauptfurche aus wird die hintere Hälfte der Nasenwand pneumatisirt, indem von diesen Furchen einige Hohlräume ausgehen, die den „hinteren“ und „hintersten“ Ethmoidalzellen entsprechen. Von diesen entwickeln sich die meisten aus der 2. Hauptfurche, die oft reich verzweigt ist, mit Zellausläufern sowohl von ihrem Ram. asc. wie von ihrem Ram. des. versehen. Auch von den Rami asc. der drei obersten Furchen drängen sich bei einer Reihe von Präparaten grosse und gut entwickelte Hohlräume vor.

Von den Conchae der Präparate, die in ihrer grössten Ausdehnung von den Crur. asc. der Hauptmuscheln gebildet werden, entspricht bei allen untersuchten Nasenhälften die Concha med. der 2. Hauptmuschel. Welche Hauptmuscheln im übrigen ihr Relief auf der medialen Fläche des Ethmoidalabschnittes abzeichnen, lässt sich ohne genauere Untersuchungen nicht entscheiden. Ausser den sechs Hauptmuscheln kann man in der lateralen Nasenwand eine Reihe kleinerer Knochenfortsätze nachweisen, die von der Lam. cribr. und der Orbitalwand aus entspringen, und die alle mehr oder weniger ausgeprägten Muschelbau aufweisen. Diese Knochenlamellen bauen die intercellularen Septen für die Zellausläufer der Furchen auf, indem sie sich theils miteinander vereinigen und theils mit den grossen Lamellenbildungen zusammenschmelzen, um am Aufbau der Crur. desc. theilzunehmen. Die Knochenfortsätze treten in grösster Anzahl in der 1. Hauptfurche auf, wo sie u. A. die Bulla ethm. aufbauen, aber ausserdem sind sie auch stets in der 2. und ab und zu auch in der 3. Hauptfurche zu sehen.

J. Torsten son Hellmen (Upsala): Wachsthum und Involution der Gaumentonsillen beim Kaninchen nebst einigen Bemerkungen über die Function des lymphoiden Gewebes.

Résumé.

Das lymphoide Gewebe im Rachen des Kaninchens ist gewöhnlich nur auf den Gaumentonsillen localisirt. Verf. hat die Menge dieses Gewebes bei 125 Kaninchen bestimmt. In der Regel sind beide Tonsillen von jedem Thiere nach der

Born'schen Methode reconstruirt und die Reconstructionen gewogen worden. Aus den für die Reconstructionen gefundenen Gewichtswerthen liess sich durch eine berechnete Reductionszahl das wirkliche Gewicht des lymphoiden Gewebes der Tonsillen erreichen.

Die Reconstructionsgewichte sind graphisch dargestellt.

Das lymphoide Gewebe in den Tonsillen nimmt bis zum Alter von 4 Monaten zu und zeigt im 5. und 6. Monat im Grossen und Ganzen einen Stillstand in seinem Wachsthum. Dann tritt eine erhebliche Zunahme der Menge des lymphoiden Gewebes ein, die im Alter von 10 Monaten ihre höchste Entwickelung erreicht. Nach diesem Alter, also bevor das Thier ausgewachsen ist, erfolgt die Altersinvolution.

Diese Resultate müssen im Zusammenhang mit ähnlichen Resultaten von Bestimmungen über das übrige lymphoide Gewebe beim Kaninchen betrachtet werden. Verf. hat bei denselben Thieren des Gewicht der meisten Lymphdrüsengruppen, des lymphoiden Gewebes des Darmes und der Milz bestimmt (s. Upsala Läkaref's Förh. Bd. XIX. 1913—14. Deutsches Ref. S. 363). Man findet, dass das lymphoide Gewebe überall beim Alter von 4 und 5 Monaten (bei der Geschlechtsreife) reichlich ist; nach dieser Zeit kann das lymphoide Gewebe entweder allmählich in der Menge abnehmen (so in der Milz und in einigen Lymphdrüsen) oder wie bei den Tonsillen nach einiger Zeit vom Stillstand oder von der Zurückbildung an wieder eine Zunahme seiner Menge zeigen, die im Alter von 10 Monaten ihre höchste Entwickelung erreicht (das lymphoide Gewebe im Darm, Hals und Popliteallymphdrüsen.

Verf. giebt für die physiologische Bedeutung dieses Alterswechsels eine hypothetische Erklärung. Die kräftige Entwickelung des lymphoiden Gewebes im Alter der Geschlechtsreife ist aller Wahrscheinlichkeit nach dadurch verursacht, dass die Function des lymphoiden Gewebes, weisse Blutkörperchen für das allgemeine Bedürfniss des Körpers zu bilden, in diesem Alter ihr höchstes Stadium erreicht (vergl. die Curve Lindberg's über die Zahl der weissen Blutkörperchen im Blute des Kaninchens bei verschiedenen Altern und die Curve Söderlund-Backman's über den Zuwachs und die Involution des Thymus beim Kaninchen. Die kräftige Entwickelung des lymphoiden Gewebes im Alter von 10 Monaten, meint Verf., liesse sich dadurch erklären, dass die Function des lymphoiden Gewebes den Organismus vor den eindringenden fremden Stoffen aus der Aussenwelt (besondere Bakterien) zu schützen, zu diesem Zeitpunkt ihre höchste Entwickelung erreicht. Die Gewebezunahme bei diesem Alter tritt nämlich eben bei dem lymphoiden Gewebe hervor, das den von der Aussenwelt kommenden Stoffen am meisten ausgesetzt ist.

Die Function des lymphoiden Gewebes vor allem gegen die Bakterien ist wenig aufgeklärt. Dieselbe muss von nicht unwesentlicher Bedeutung sein, wenn das lymphoide Gewebe bei derselben so vermehrt wird, wie diese Untersuchung zu ergeben scheint. Wir müssen annehmen, dass die Bakterien täglich durch die Haut und die Schleimhäute eindringen und im lymphoiden Gewebe anlangen. Man hat auch im lymphoiden Gewebe völlig normaler Thiere wiederholt Bakterien gefunden. Es ist möglich, dass man in der Arbeit des lym-

phoiden Gewebes gegen die Bakterien eine Immunisirungsarbeit sehen darf. Es ist möglich, dass das lymphoide Gewebe — besonders das gegen die Aussenwelt am meisten vorgeschobene — die Aufgabe hat, stets Bakterien in kleinen, sozusagen physiologischen Portionen aufzunehmen, um somit den Organismus nach und nach besonders gegen die allgemein vorkommenden Bakterien zu immunisiren.

V. Uchermann (Kristiania): Mitteilung betreffend die sogenannte Laryngotomia media mit subperichondraler Entfernung des Arcus cricoideus (Fensterresection). Neue Instrumente.

U. ist ein grosser Freund der Laryngotomia intercricothyreoidea und empfiehlt, um besseren Platz zu gewinnen, eventuell eine subperichondrale Resection der Cartilago arcus cricoideae ($1—1^1/_2$ cm) vorauszuschicken (Fensterresection, Localanästhesie). Er hat die Methode schon seit mehreren Jahren gebraucht und kann sie am besten empfehlen. Auch bei Bolzung kann sie von Nutzen sein, wenn der Knorpel, trotz Spaltung, zu steif ist (alte Personen).

U. demonstrirt 3 neue Instrumente: 1. 1 Laryngotom (Trokar mit flacher Canüle). 2. Ein Schlussstück, um den Raum zwischen seinen Bolzen und die Trachealcanüle auszufüllen, hat sich gut bewährt. 3. Seinen Bohnenlöffel für Entfernung von Bohnen, Erbsen und ähnlichen fragilen Körpern aus der Lunge. Hat sich in 3 Fällen bewährt. (Bei Instrumentenmacher Gallus, Pilestraedet 7, Kristiania.)

E. Stangenberg.

Für die Redaction verantwortlich Prof. Dr. G. Finder, Charlottenburg, Augsburger Str. 38.
Druck von L. Schumacher, Berlin N. 4.

Internationales Centralblatt

für

Laryngologie, Rhinologie

und verwandte Wissenschaften.

Jahrgang XXXI. Berlin, September. 1915. No. 9.

I. Referate.

a) Allgemeines, obere Luftwege.

1) **R. L. Cecil. Streptococcus viridans in seinen Beziehungen zu Infectionen des oberen Respirationstractus. (Streptococcus viridans in its relations to infections of the upper respiratory tract.)** *Laryngoscope. Februar 1915. Arch. of int. medicine. 15. Januar 1915.*

Bei bacteriologischer Untersuchung von 89 Infectionen der oberen Luftwege wurde der Streptococcus viridans als prädominirender Factor in 50 Fällen (56,2 pCt.) gefunden. Werden die Fälle, in denen der Pneumococcus oder Streptococcus haemolyticus prädominirte, hinzugezählt, so kann man sagen, dass in 85 pCt. der untersuchten Fälle einer oder der andere dieser nahe verwandten Mikroorganismen augenscheinlich an der Infection betheiligt war.

Infectionen der oberen Luftwege mit Streptococcus viridans sind durch ihren milden Verlauf und ihre Tendenz zur Chronicität und zu häufigen Recidiven ausgezeichnet, was auf die kurze Dauer der erworbenen Immunität zurückzuführen ist.

Es ist bemerkenswerth, dass von allen Streptococcus viridans-Infectionen der oberen Luftwege es fast ausschliesslich diejenigen der Tonsillen und des Zahnfleischs sind (gelegentlich auch der Nebenhöhlen), die mit Allgemeinerkrankungen verbunden sind.

Was den Werth der Vaccine für Behandlung und Prophylaxe dieser Infectionen anbelangt, so ist Verf. auf Grund seiner Beobachtungen der Ueberzeugung, dass eine autogene Vaccine in ausgewählten Fällen subacuter und chronischer Infection von grossem Nutzen ist. In Fällen, wo die Infection von ausgedehnten Gewebsveränderungen begleitet ist, z. B. Bronchitis mit Emphysem oder Bronchiectase, alte Sinusinfectionen mit Veränderungen der Wandungen, vorgeschrittene Pyorrhoe mit Retraction des Zahnfleisches etc. ist der Nutzen der Vaccine beschränkt.

Für die Prophylaxe der Recidive ist die Vaccine sehr werthvoll. Verf. hat



gesehen, dass Patienten mit zahlreichen Reinjectionen durch den Winter und Frühling gebracht werden konnten, ohne dass sie von Recidiven heimgesucht wurden.

EMIL MAYER.

2) **Bourgeois** (Paris). **Intratracheale Adrenalinjectionen bei Asthma.** *Berliner klin. Wochenschr. No. 26. S. 1246. 1914.*

B. hat mit Injectionen dieser Art bei starken Asthmaanfällen ausgezeichnete und rasche Erfolge erzielt. Wenn man Patienten mit häufigen Anfällen in der Zwischenzeit behandelt, sind die Erfolge geringer.

R. HOFFMANN.

3) **Krauss** (Berlin). **Herz bei Asthma.** *Deutsche med. Wochenschr. No. 16. S. 483. 1915.*

Der Habitus von Menschen, die an Bronchialasthma leiden, ist nach den 70 von K. beobachteten Fällen ein Habitus asthenicus. Eine Theilerscheinung desselben ist das Tropfenherz, ein röntgenologischer Begriff, der seine Erklärung zum Theil darin findet, dass es sich gewöhnlich um einen tiefen Thorax handelt, in dem das Herz mehr in der Tiefe Platz hat, weniger in der Breite. K. hat weiter zum ersten Mal einen Asthmatiker während des Anfalls röntgenographirt. Auf diese Weise kann man neue Erfahrungen machen besonders über die bei schweren Anfällen hochgradige Blutüberfüllung der Lungen und den keineswegs immer tieferen, sondern oft sogar höheren Stand des Zwerchfells.

R. HOFFMANN.

4) **William J. Patton. Einige interessante Punkte betreffend Bronchialasthma und Bericht über einen sehr schweren durch intranasale Chirurgie geheilten Fall. (A few interesting points in regard to bronchial asthma and report of a very severe case cured by intra-nasal surgery.)** *The Laryngoscope. December 1914.*

Jedesmal wenn Asthmaanfälle auftraten, waren Schwellung und vermehrte Secretion in der Nase vorhanden. Es gelang jedesmal durch rechtzeitige Injection einer Antitoxinmischung, die Phylacogen genannt wird, das Asthma zu coupiren. Definitive Heilung trat ein nach submucöser Septumresection.

EMIL MAYER.

5) **Finder** (Berlin). **Hals- und Nasenerkrankungen im Kriege.** *Deutsche med. Wochenschr. No. 15. S. 453. 1915.*

Kriegserkrankungen von Hals und Nase im eigentlichen Sinne giebt es zwar nicht, doch sind gewisse Kategorien besonders häufig und verlaufen acuter, rapider. Leichtere Störungen, z. B. Nasenverstopfung, machen sich im Kriege oft unangenehm bemerkbar. Recidivirende Katarrhe sind unter den ungünstigen Verhältnissen dieses Krieges besonders häufig. Nebenhöhlenerkrankungen spielen die Hauptrolle, ihre Diagnose kann speciell bei Stirn- und Kieferhöhleneiterung, bei denen äussere Schwellung ebenso Fieber sehr selten sind, allein durch die Rhinoskopie sichergestellt werden. Verf. hat eine grosse Anzahl von Larynxtuberculosen gesehen, die, vorher latent, einen sehr rapiden Verlauf nahmen.

R. HOFFMANN.

6) **Westphal** und **Hübner** (Bonn). **Ueber nervöse und psychische Erkrankungen im Kriege.** *Med. Klinik. No. 14. 1915.*

Die sogenannte „Granatcommotion“ stellt eine so intensive Einwirkung auf

das Nervensystem dar, dass sie auch bei vorher nicht nachweisbar nervösen Individuen schwere nervöse Erscheinungen hervorzurufen im Stande ist. Unter den dergestalt betroffenen Soldaten sind zwei aufgeführt, welche an Sprach- resp. Stimmstörungen litten. Der eine wies die Erscheinung des „hysterischen Stotterns" auf, der andere war zunächst vier Wochen sprachlos und sprach nachher aphonisch, etwas anstossend, mit leiser piepsender Stimme. SEIFERT.

7) **Thost** (Hamburg). **Kriegsverletzungen von Nase, Kehlkopf, Ohr.** *Berliner klin. Wochenschr. No. 17. S. 449. 1915.*

1. Complete rechtsseitige Recurrenslähmung, Kehlkopf intact. Wahrscheinlich Verletzung des Nerven in der Gegend der Lungenspitze. 2. Complete Durchschiessung des Kehlkopfes als Beispiel mehrerer ähnlicher. Beschwerden in diesem Falle auffallend gering. Tracheotomie konnte vermieden werden. Eine Granulationsgeschwulst am Ringknorpel, von der aus die Sonde in den Kehlkopf gelangte, geheilt durch Höhensonne. Folge nur totale Heiserkeit. 3. Schuss durch die Nase aus grösster Nähe. Excision einer starken callösen Narbe.

R. HOFFMANN.

8) **Gross** (Bremen). **Verletzung der Vagusgruppe, eine Kriegsverletzung, mit Reflexkrampf des Vagus.** *Deutsche Zeitschr. f. Chir. Bd. 133. H. 2. 1915.*

Die Aufnahme des durch einen Schuss an der linken Halsseite Verletzten erfolgte 14 Tage nach der Verwundung. Sofort nach dieser war Bewusstlosigkeit, Heiserkeit und Erstickungsgefühl eingetreten. Es fand sich Lähmung und Anästhesie des linken Gaumensegels, die Zunge nach links verzogen, tactile Sensibilität und Geschmacksempfindung der linken Zungenhälfte herabgesetzt, Lähmung der linken Stimmlippe, Anästhesie der linken Kehlkopfhälfte. Röntgenbild: Fremdkörper oberhalb des Atlas am Uebergang vom mittleren zum hinteren Schädel, also in nächster Nachbarschaft des 9., 10., 11. und 12. Hirnnerven. Accessorius nicht betheiligt. SEIFERT.

9) **A. Onodi** (Budapest). **Rhino-laryngologische Fälle im Kriege.** *Orvosi hetilap. No. 13, 18 und 19. 1915.*

1. Gesichts- und Schulterschuss, Stirnverletzung, einseitige Chorioretinitis, einseitige partielle Oculomotoriuslähmung, Anästhesie der Nasenhöhle, Anosmie, Hallucination des Geruchsinnes, Ageusie, einseitige Taubheit. Combinirte Verletzung: die eine Kugel drang rechts an der Kiefergegend ein und kam beim Munde heraus, eine andere Kugel drang beim brachialen Ende des Schlüsselbeins ein und kam hinten beim Schulterblatt heraus und ausserdem verletzte ein Schrapnellsplitter die Stirn. Die Veränderungen sind von den beiden Schusswunden unabhängig und können nur mit der Commotion, welche durch den Shrapnellschuss verursacht war, in Verbindung gebracht werden.

2. Ictus laryngis bei einem 44 Jahre alten Officier. Die Anfälle traten nach einer Erkältung auf. Eine neuropathische Disposition wird in den Aufregungen des Krieges gefunden.



3. Schuss am Halse, Verletzung der Trachea und Contraction der Verengerer. Aufnahme vier Monate nach der Verletzung. Alkoholinjection in beide obere Kehlkopfnerven führte zu vollem Erfolge.

4. Hysterische Aphonie und hysterische Stummheit sind in zwei Fällen beobachtet worden. Fall 1 hat nur eine durch Schrapnell-Luftdruck verursachte Commotion erlitten. Im Fall 2 war eine unbedeutende Verwundung vorhanden mit geringerer hysterischer Aphonie.

5. Schuss ins Gesicht, Eiterung der vorderen Siebbeinzellen, Fractur des Unterkiefers und peripharyngealer Senkungsabscess. Die Kugel wurde unter dem M. sternocleidomastoideus gefunden und entfernt.

6. Halsverletzung, fixirtes linkes Stimmband, Ankylose des Cricoarytänoidgelenkes.

7. Gesicht- und Halsschuss, Lähmung des Glossopharyngeus, Vagus und Hypoglossus. Aufnahme nach vier Monaten.

8. Hysterische Paradoxbewegungen der Stimmlippen. Beobachtung an einem Rekruten, welcher unter Ausbildung stand: Stridor, rasche Athmung (44 pro Minute), bei der Inspection nähern sich die Stimmlippen der Medianlinie.

POLYAK.

b) Nase und Nasenrachenraum.

10) **C. E. Benjamins** und **G. F. Rochat** (Utrecht). **Beitrag zur Kenntniss der Physiologie der Thränenwege.** *Nederl. Tijdschr. f. Geneeskd. No. 24. S. 2067. 1915.*

Dass die Thränen ohne Lidschlag nicht in die Nase gelangen, steht seit Schirmer's Untersuchungen fest. Durch welche Kräfte jedoch die Flüssigkeit aus dem Thränensack in die Nase befördert wird, ist noch nicht sichergestellt. Die Arlt'sche Theorie besagt, dass durch den Lidschlag der Druck im Thränensack erhöht wird. Schirmer behauptet jedoch, dass umgekehrt der Lidschlag den Sack erweitert, also ansaugend wirkt. Andere, u. a. Hoppe, wollen dem Lidschlag gar keine Bedeutung zumessen. Die Anatomie des Thränenapparats und Umgebung wird näher erläutert an entsprechenden Abbildungen. Bei Kaninchen wurde der Thränenkanal freigelegt und ein Röhrchen im Lumen befestigt. Durch eine Anordnung zur photographischen Registrirung mittels Lichtbündels wurden Druckschwankungen in der Flüssigkeit im Röhrchen festgelegt. Der Lidschlag wurde durch Inductionsschläge ausgelöst und konnte ebenfalls registrirt werden durch einen am oberen Augenlide befestigten Faden, welcher einen Zeiger in Bewegung brachte. Auch an zwei Menschen, bei einem Patienten mit Thränensackfistel und einem nach West operirten, wurde durch eine derartige Anordnung Lidschlag und Druck im Thränensack registrirt. Bei Augenlidschluss wurde immer eine Drucksteigerung gefunden, bei Oeffnung Abnahme des Druckes. Die Theorie von Arlt ist also die richtige.

VAN GILSE.

11) **Aurelio Fiori-Ratti. Beziehungen zwischen den Erkrankungen der Thränenwege und denen der Nase und ihrer Nebenhöhlen. (Rapporti tra le lesioni delle vie lacrimali e quelle del naso e cavità annesse.)** *Atti della clinica oto-rino-laringoiatrica delle R. Università di Roma. Anno XI. 1914.*

Die 166 Seiten umfassende Monographie ist als Anhang zu den Veröffent-

lichungen der Ferreri'schen Klinik erschienen. Nach einem Ueberblick über die embryologische Entwicklung der Thränenwege und der Nebenhöhlen schildert Verf. die Anatomie der Nase mit besonderer Berücksichtigung ihrer Beziehungen zum Thränenapparat, dann die Anatomie des letzteren in ziemlicher Ausführlichkeit, sowie die Anatomie der Nebenhöhlen in grossen Umrissen. Es folgt ein Capitel über die Physiologie des Thränenapparates nebst kurzen Bemerkungen über die Physiologie der Nase. Sodann tritt Verf. in das eigentliche Thema seiner Arbeit ein, indem er die Aetiologie der Thränengangserkrankungen nasalen Ursprungs behandelt; ein besonderer Abschnitt dieses Capitels ist der Bakterienflora der Thränenwege und der Nase unter physiologischen Bedingungen gewidmet. Das nächste Capitel enthält eine Besprechung der zwischen den Nebenhöhlenerkrankungen und den Erkrankungen des Thränenapparates bestehenden Zusammenhänge. Nachdem noch die pathologische Anatomie der Thränenwege besprochen worden ist, werden die bisher zur Herstellung einer Communication zwischen Nase und Thränensack empfohlenen Operationsmethoden geschildert.

Der zweite Theil der Abhandlung enthält die persönlichen Untersuchungen des Verf.'s. Er hat sich zunächst durch Injection von Quecksilber von den Thränenpunkten aus und nachfolgende Röntgenaufnahme ein Bild von Richtungsverlauf, Weite und Länge des Canalis naso-lacrymalis zu machen gesucht und kommt zu dem Resultat, dass diese abhängig ist von der Entwicklung des Nasenskeletts, derart, dass der Canal enger und länger ist, wenn die Knochenentwicklung, speciell im vertikalen Sinne grösser ist, dass er breiter und gebogener ist bei Stumpfnasen.

Weitere Untersuchungen, die Verf. mittels einer besonderen Technik an Foeten angestellt hat, beziehen sich auf die Anordnung der histologischen Bestandtheile, z. B. auf das Vorhandensein von wahren Drüsen im Thränensack, die Gefässvertheilung in den Thränenkanälchen und im Thränensack etc. Aus den anatomischen Untersuchungen des Verf.'s an Foeten von 7 bis 9 Monaten über die Undurchgängigkeit der unteren Mündung des Canalis naso-lacrymalis ergiebt sich, dass solche zwar ziemlich häufig vorkommt, jedoch durchaus nicht die Bedeutung für das Zustandekommen der Dacryocystitis beim Neugeborenen hat, die viele Autoren ihr beimessen. Verf. hat in seinen Fällen ein Ueberwiegen der Erkrankungen auf der rechten Seite constatirt, was er darauf zurückführt, dass der Durchmesser des rechten Thränennasenganges etwas weiter ist als der des linken.

Nach der Statistik der vom Verf. beobachteten Fälle — von denen eine grosse Anzahl Krankengeschichten in extenso mitgetheilt werden — sind Erkrankungen der Thränenwege fast ausschliesslich Folge solcher der Nase und der Nebenhöhlen. In erster Linie steht die Rhinitis hyperplastica, es folgen die vasomotorischen Rhinitiden, an dritter Stelle folgen die syphilitischen Augenaffectionen und an vierter Stelle die Ozaena. Was die Nebenhöhlenerkrankungen betrifft, so sind diejenigen, die am häufigsten mit Affection der Thränenwege einhergehen, die Siebbeineiterungen.

Was die Therapie anbelangt, so interessiren uns hier vor Allem die veralteten Fälle mit hochgradiger Stenose und von Undurchgängigkeit der Thränenwege, bei denen ein operativer Eingriff nöthig wurde. Für diese Fälle hat sich dem Verf. die Operation nach Toti am wirksamsten erwiesen mit einer Modification von

Speciale-Cirincione, nach welcher auch die Mucosa des Thränennasencanals entfernt wird, um mehr oder weniger entzündliche secundäre Complicationen zu vermeiden. Auch in kosmetischer Hinsicht gab die Toti'sche Operation ausgezeichnete Resultate, besonders seitdem der Verf. die Naht der Incision unterliess und nur einen Compressivverband anlegte. In Bezug auf die endonasale Dacryocysto-Rhinostomie schliesst Verf. sich völlig den von Ferreri (Centralbl. 1914. S. 145) aufgestellten Contraindicationen an. Verf. steht also auf dem Standpunkt, dass, wenn es nöthig ist, einen neuen Weg für den Thränenabfluss zu schaffen, die Operation nach Toti der endonasalen vorzuziehen ist. FINDER.

12) **Frank M. Hanger. Eine intranasale Operation zur Heilung der Dacryocystitis. (An intra-nasal operation with a guide for the cure of Dacryo-Cystitis.)** *The Laryngoscope. Januar 1915.*

Voraussetzung der Operation ist, dass die gewöhnliche Methode der Sondirung mit Sonden von steigender Stärke bis Theobald No. 12 oder No. 13 zu keinem Resultat geführt hat. Es werden zuerst ein paar Tropfen einer Lösung von gleichen Theilen von 20proc. Cocain und Adrenalin 1 : 1000 in den Thränensack injicirt. Dann wird eine Sonde, die soweit angefeuchtet ist, dass etwas Cocainpulver an ihr haften kann, bis zur Strictur in den Ductus naso-lacrymalis eingeführt. Nach einigen Minuten ist der Gang soweit anästhesirt, dass immer stärkere Sonden eingeführt werden können, bis Theobald No. 13 ohne Mühe hindurchgeht. Diese Sonde bleibt in situ und dient als Führer während der Operation. Es wird nun nach vorheriger Cocainisirung das vordere Ende der unteren Muschel abgetragen und ungefähr $^1/_3$ vom Knochen mit der Hartmann'schen Tonsillenzange entfernt. Man sieht jetzt das untere Ende der Sonde im unteren Nasengang. Es wird nun der untere oft sehr harte und dicke Theil des Ductus mit dem Meissel entfernt und dann mit einer gekrümmten, rechtwinklig abgebogenen Scheere der Ductus weiter gespalten, wobei die Sonde allmählich höher gezogen wird, bis man über die Strictur gelangt. Die Sonde schützt auch davor, dass das Antrum oder die Siebbeinzellen verletzt werden. Dass man über die Strictur gelangt ist, merkt man daran, dass die Sonde sich jetzt leicht hin- und herschieben lässt.

EMIL MAYER.

13) **West** (Berlin). **Endonasale Eröffnung des Thränensackes bei Dacryostenose.** *Deutsche med. Wochenschr. No. 3. S. 89. 1915.*

Verf. giebt einen Ueberblick über die nach seiner Methode operirten Fälle unter Demonstration von Photographien. Der Bindehautsack war in seinen Fällen schon nach ein bis zwei Tagen keimfrei, während es nach Axenfeld nach der Thränensackexstirpation mehrere Wochen dauern kann, bis der Conjunctivalsack keimfrei geworden ist. R. HOFFMANN.

14) **Manuel E. Rizzi. Retrograde Curettage des Canalis naso-lacrymalis. (Curetaje retrógrado del canal nasal.)** *Anales de la sociedad Argentina de oto-rino-laringologia. Anno II. No. 1/2.*

Verf. beschreibt eine Curette, die er bei Undurchgängigkeit des Thränennasengangs mit consecutiver Dacryocystitis von der Nase aus anwendet, und die Technik ihrer Handhabung. FINDER.

15) **W. H. Luedde. Augentuberculose in Zusammenhang mit Nase und Hals. (Ocular tuberculosis in relation to the nose and throat.)** *American journal of ophthalmology. XXXI. No. 10. S. 289.*

Die Lungenerkrankung ist das Primäre. Es können locale Läsionen in Nase und Hals bestehen, es wird ihnen im Allgemeinen jedoch keine grosse Bedeutung als ätiologische Factoren für Entstehung secundärer tuberculöser Erkrankungen an anderen Stellen beigemessen.

Augentuberculose wird stets als secundär betrachtet. Der Weg der Infection ist vom Hals aus durch die Lymphgefässe des äusseren Halses längs der perivasculären Lymphgefässe der A. ophthalmica oder von irgend einem Punkt in den hinteren Siebbeinzellen oder der Keilbeinhöhle.

Die Beziehung zwischen der A. ophthalmica und den hinteren Nebenhöhlen ist eine so innige, dass der Infectionsweg von den Lungen aus zu den Nebenhöhlen und von da zu den perivasculären Lymphräumen der A. ophthalmica häufiger zu sein scheint, als auf dem Blutwege. Es ist mehr als wahrscheinlich, dass wenn die Tuberkelbacillen in solchen Mengen in die allgemeine Circulation gelangen, es nicht zu einer Augenerkrankung, sondern zu einer allgemeinen Miliartuberculose kommt.

EMIL MAYER.

16) **v. Haselberg** (Berlin). **Neuerungen auf dem Gebiete der Gesichtsfeldbestimmungen.** *Berliner klin. Wochenschr. No. 26. S. 1240. 1914.*

Verf. berichtet über Fortschritte in der Diagnostik der Gesichtsfeldstörungen, mit deren Hülfe man vielleicht auch hoffen kann, zu einer genaueren Differentialdiagnose zu gelangen zwischen einer durch Nebenhöhlenerkrankung bedingten Neuritis retrobulbaris und einer solchen durch multiple Sklerose.

R. HOFFMANN.

17) **Heine** (Kiel). **Ueber die diagnostische Bedeutung einseitiger Neuritis optica bzw. Opticusatrophie.** *Berliner klin. Wochenschr. No. 28. S. 1339. 1914.*

Von 46 im Verlaufe von 7 Jahren unter etwa 50000 Augenkranken beobachteten Fällen erklärten sich mit Sicherheit oder Wahrscheinlichkeit durch multiple Sklerose 35 pCt., ätiologisch dunkel blieben 25 pCt., durch Lues 12 pCt., durch Rheuma 8 pCt., durch Tuberculose 8 pCt., Nebenhöhlenerkrankungen und orbitale Abscesse 6 pCt., Trauma (?) 4 pCt. Der Procentsatz für multiple Sklerose ist um so höher, je länger man die Patienten beobachtet, je sicherer die anderen Ursachen ausgeschlossen werden, je sorgfältiger die Patienten neurologisch untersucht werden, jedenfalls über 50 pCt. Können doch die ocularen Symptome der multiplen Sklerose 14 (Fleischer) bezw. 10 Jahre (Heine) vorausgehen. Auch bei doppelseitiger Neuritis erklärt sich ein gewisser Procentsatz durch multiple Sklerose, doch kommen hier wesentlich andere Ursachen in Betracht (Intoxicationen [besonders Tabak, Alkohol], Heredität [Leber und Behr'sche Formen], Lues, Diabetes u. a.).

R. HOFFMANN.

18) **Meesmann** (Berlin). **Neuritis retrobulbaris bei Nebenhöhlenerkrankungen.** *Berliner klin. Wochenschr. No. 26. S. 1238. 1914.*

Verf. berichtet über einen Fall retrobulbärer Neuritis, bei dem trotz negativen Befundes in Sieb- und Keilbeinhöhle die Operation einen sehr günstigen Er-

folg brachte und knüpft hieran Erörterungen über den Zusammenhang zwischen Nebenhöhlenbefund und der erreichten Besserung. In einem Theil der Fälle — Verf. bringt selbst Beispiele hierfür — handelt es sich um multiple Sklerose und die Operation bewirkt durch Blutentziehung Besserung. In vielen anderen ist eine endgültige Entscheidung nicht zu treffen. In der Discusssion theilt Schmidt-Hackenberg einen gleichen Fall mit und verweist zugleich auf eine Statistik von Langenbeck in Gräfe's Archiv über 176 Fälle von Neuritis retrobulbaris. 58 dieser Fälle beruhten auf multipler Sklerose, eine zweite grosse Gruppe hing mit den Menses oder der Gravidität zusammen. 36 Fälle sind völlig ungeklärt. Bei seinem Fall trat die Sehstörung 4 Wochen nach der Geburt eines Kindes ein, jetzt ist Patientin wieder gravid, und es bleibt abzuwarten, wie sich das Auge in der Folge verhalten wird. Stephan verweist auf einen Fall, in dem keine Erkrankung der hinteren Nebenhöhlen vorlag. Bei der hierauf gerichteten Untersuchung fand ein starker Blutverlust statt. Am nächsten Tage war die Sehschärfe von $^1/_{50}$ auf $^1/_5$ gestiegen, ohne dass ein operativer Eingriff an den Nebenhöhlen vorgenommen worden war. Der weitere Verlauf des Falles ist leider unbekannt.

R. HOFFMANN.

19) **John A. Thompson. Ein ungewöhnlicher Fall von Nasenbluten. (An uncommon case of nasal hemorrhage.)** *The Laryngoscope. October 1914.*

In diesem Falle von sehr häufigem und diffusem Nasenbluten fand Verf., dass der Scheidewandknorpel ungewöhnlich weich war; in der Annahme, dass der Zustand des Knorpels eine Heilung der darüber liegenden entzündeten Schleimhaut nicht zu Stande kommen lasse, machte Verf. die submucöse Resection des Septumknorpels mit dem Erfolge, dass keine Blutungen mehr auftraten.

EMIL MAYER.

20) **Heinrich Petry** (Göttingen). **Zur Kenntniss und Bedeutung des Nasenblutens im späteren Kindesalter.** *Berliner klin. Wochenschr. No. 49. S. 1890. 1914.*

Verf. giebt die sehr beherzigenswerthe Mahnung, bei jedem Nasenbluten, auch bei solchem bei allen Infectionskrankheiten, bei Sepsis und sepsisähnlichen Zuständen, eine Localinspection der Nase vorzunehmen, und illustrirt seine Ausführungen durch einige sehr lehrreiche Fälle aus der Kinderklinik in Göttingen. Ausser dem bekannten Septumgeschwür kommt bei älteren Kindern als Ursache auch chronische fieberlose Nasendiphtherie in Betracht, beim Säugling ist diese und die Lues Hauptursache des Blutens, extrem selten die chronische trockene Rhinitis.

R. HOFFMANN.

21) **Ludwig Stenger. Blutungen aus der Nase mit besonderer Berücksichtigung der habituellen Epistaxis.** *Inaug.-Dissert. Würzburg 1915.*

Es wird eine grössere Anzahl von Fällen aus der Seifert'schen Poliklinik mitgetheilt. Die Fälle sind in folgende Gruppen eingetheilt: Erosionen (einseitig und doppelseitig), Varicen (einseitig und doppelseitig), Erosionen und Varicen (einseitig und doppelseitig), Ulcus (mit den Untergruppen Lupus, Tuberculose, Syphilis), Trauma. Zu dieser letzteren Gruppe gehört ein Fall von Rhinolith. Dieser Fall ist insofern bemerkenswerth, als Patient alle 3—4 Wochen einige Tage

lang ständig Blut aushustete oder ausräusperte. Er wurde bald als lungen-, bald als magenkrank behandelt. Seit der Entdeckung und Entfernung eines Rhinolithen — bestehend aus einem Kirschkern — trat niemals mehr Nasenbluten auf.

Verf. giebt ferner einen Ueberblick über die an der Seifert'schen Poliklinik angewandte Therapie.

FINDER.

c) Mundrachenhöhle.

22) **E. Grünbaum. Mittheilung über eine epidemieartig auftretende Stomatitis mit eigenartiger Ursache.** Aus dem Kriegsgefangenenlazareth Hammerstein. *Münchener med. Wochenschr. Feldärztl. Beil. No. 22. S. 766. 1915.*

Bei 200 russischen Gefangenen beobachtete Verf. eine mehr oder minder heftige Stomatitis mit Gingivitis. Bei einigen fanden sich ausserdem im Pharynx Veränderungen, theils rein katarrhalisch-entzündlicher Art, theils aber auch mit starkem fibrinösen Belag (1 Kranker), theils mit mehr oder minder tiefgreifenden, scharf ausgestanzten, schmutziggrau aussehenden Nekrosen (3 Kranke). Abstrichpräparat: Spirillen und fusiforme Bacillen. Die Kranken, welche alle ein und demselben sibirischen Regiment angehörten, hatten als Läuseschutz mit metallischem Quecksilber imprägnirte Binden getragen.

KOTZ.

23) **W. Kulka** und **A. Neumann** (Graz). **Beobachtungen während einer Mumpsepidemie 1913/1914 in der Garnison Graz.** *Wiener klin. Wochenschr. No. 41. S. 1359. 1914.*

Eine durch 13 Monate dauernde Epidemie von Parotitis epidemica der Garnison Graz blieb vorwiegend auf ein daselbst dislocirtes Regiment beschränkt und zeigte eine auffällige Beziehung zu einer kurz vorher aufgetretenen Epidemie in dem sehr entfernten Ergänzungsbereich dieses Regiments (Bosnien). — Unmittelbare Krankheitsübertragung durch Tröpfcheninfection, wahrscheinlich Infection durch gemeinsamen Gebrauch der Pfeife eines vorher Erkrankten. Häufige Recidiverkrankungen derselben Personen zwischen 15—75 Tagen nach der ersten Spitalsentlassung.

HANSZEL.

24) **A. Zoernlaib** (derzeit Laibach). **Ueber epidemisches Auftreten der Mundfäule im Schlossberg-Kastell in L.** *Wiener klin. Wochenschr. No. 22. 1915.*

Von 1000 in genanntem Kastell concentrirten Menschen erkrankten fast gleichzeitig 27 an heftiger Mundschleimhautentzündung, deren Contagiosität ausser allem Zweifel war. Die Krankheit begann immer am Zahnfleisch mit starkem Foetor ex ore und breitete sich auf die Wangenschleimhaut und den weichen Gaumen aus. Starke Drüsenschwellungen, Temperaturen bis 38,5, heftige Schmerzen. Es handelte sich um das epidemische Auftreten der idiopathischen Form von Stomatitis ulcerosa — Stomakake. Für Scorbut kein Anhaltspunkt.

HANSZEL.

25) **H. Moser** und **A. Arnstein** (derzeit im Felde). **An der Front angestellte Beobachtungen über das endemische Auftreten von Mumps bei älteren Soldaten.** *Wiener klin. Wochenschr. No. 24. 1915.*

Die meisten Fälle boten das typische Bild, in einigen jedoch kam es nur zu

schmerzhafter Hodenschwellung. Aller Wahrscheinlichkeit nach kam hier für die Weiterverbreitung nicht Contactinfection, sondern die Infection per os (Nahrungsmittel, Kochgeräthe usw.) in Betracht. HANSZEL.

26) **Migailow** (Kowno). **Beitrag zur Pathologie der Parotitis epidemica.** *Berner Dissert. Haller'sche Buchdruckerei. Bern 1915.*

Ein specifischer Erreger konnte auch aus dem hier benutzten zahlreichen Material der Bernischen Kinderklinik und Literatur nicht nachgewiesen werden. Diese Arbeit enthält wenig Neues. Bei der Orchitis parotitica war zweimal nur der Nebenhoden befallen. Gaumenlähmung, die Ref. zweimal in äusserst ausgeprägter Form beobachtet hat, ist garnicht erwähnt. JONQUIÈRE.

27) **Thomas E. Carmody. Tuberculose der Parotis. (Tuberculosis of the parotid gland.)** *The Laryngoscope. October 1914.*

Verf. unterscheidet zwei Typen von Parotistuberculose: Den chronischen oder fibroiden Typus, wo die Krankheit eingekapselt ist, bei dem Monate oder selbst Jahre lang keine Symptome aufzutreten brauchen und die acut-entzündliche Form, bei der die Krankheit diffus ist und die in ganz kurzer Zeit verläuft. Es kommt Infection der Drüse auf dem Blut- und Lymphwege vor; am häufigsten aber ist nach Ansicht des Verf.'s die Infection auf dem Wege der Canaliculi. Es ist nicht nöthig, dass die Papille an der Mündung des Ductus miterkrankt; in einem Falle des Verf.'s, bei dem ein tuberculöser Abscess durch den Ductus durchbrach und käsige und eitrige Massen in die Mundhöhle entleert wurden, blieb die Papille frei. Die Prognose ist auch bei secundärem Befallensein gut, soweit die locale Erkrankung in Betracht kommt. EMIL MAYER.

28) **Croce** (Essen, Ruhr). **Fall von Mikulicz-Krankheit.** *Berliner klin. Wochenschrift. No. 24. S. 1139. 1914.*

Faustgrosse Schwellung beider Submaxillardrüsen. Haut darüber verschieblich, acut entstandene Schwellung der Papillae circumvallatae. Exstirpation in Aussicht genommen, da alle Therapie versagt. R. HOFFMANN.

29) **Johann Heinze. Die operative Behandlung der angeborenen Gaumenspalte mit besonderer Berücksichtigung des Spracherfolges.** *Inaug.-Dissert. 1914.*

Nach Erörterung der Theorien über die Entstehung der Gaumenspalten sowie Würdigung der einzelnen Operationsmethoden und ihres Werthes auf Grund theoretischer Erwägungen und der hauptsächlichsten Statistiken wendet sich Verf. der Frage des Spracherfolges zu. Er bespricht diese Frage auf Grund einiger an der Chirurgischen Klinik der Charité (Prof. Hildebrand) beobachteter Fälle. Er kommt zu dem Schluss, dass der endgültige Spracherfolg nicht allein von der Operationsmethode, sondern auch von der Intelligenz, dem Interesse, der Ausdauer und Sorgfalt abhängt, die der Patient und seine Eltern auf die Sprache verwenden. Eine möglichst frühzeitige Operation ist, abgesehen von vielen anderen Gründen, schon deshalb wünschenswerth, damit die Kinder gewissermaassen nur „einmal" sprechen zu lernen brauchen. Für die Frühoperation scheinen die Methoden von Brophy und Lane besonders geeignet. Wenn man aus der geringen

Intelligenz und den schlechten socialen Verhältnissen der Eltern schliessen zu können glaubt, dass sie für den endgültigen Spracherfolg wenig Interesse bekunden werden, sollte man von der Frühoperation absehen, da solche Eltern im Falle eines tödtlichen Ausganges der Operation auch nicht einsehen werden, dass die Kinder unoperirt, vielleicht mit grösserer Wahrscheinlichkeit, gestorben wären.

FINDER.

30) **B. Spiegel** (Budapest). **Fall von congenitaler, bilateraler Hasenscharte mit medianer Gaumenspalte, geheilt durch Operation.** *Orvosi hetilap. No. 1. 1915.*

Patient war 16 Jahre alt, die Gaumenspalte war nach der v. Langenbeckschen Methode operirt worden, nur zum vordersten Theile ist ein mucoperiostaler Lappen auf dem Vomer (Gebilau-Lannelongue) gebildet worden. POLYAK.

31) **K. Ammersbach** (Freiburg). **Zur Frage der physiologischen Bedeutung der Tonsillen.** *Fränkel's Archiv. Bd. 29. H. 1. 1914.*

Zahlreiche Versuche mit Injectionen von Russ und Zinnober in die Nasenschleimhaut von Menschen und Hunden erwiesen die Tonsillen frei von corpusculären Elementen und damit den Mangel eines von der Nase zu den Tonsillen gerichteten Lymphstromes.

STURMANN.

32) **Proskauer** (Berlin). **Seltene Complication eines Tonsillarabscesses.** *Berliner klin. Wochenschr. No. 26. S. 1241. 1914.*

Eitrige Phlebitis der Vena jugularis interna mit multiplen Lungenabscessen bei einem 20jährigen Mann, der acht Tage vorher nach Zahnextraction an peritonsillärem Abscess erkrankt war. Es fand sich gleichzeitig eitrige Einschmelzung des Emissarium foraminis ovalis mit eitrig-hämorrhagischer Entzündung der Duraaussen- und innenfläche und umschriebener Leptomeningitis der Spitze des Schläfenlappens.

R. HOFFMANN.

d) Diphtherie und Croup.

33) **Feer. Fortschritte der Diphtheriebehandlung.** Gesellschaft der Aerzte in Zürich. *Corresp.-Blatt. No. 19. 1915.*

Man soll die Seruminjection ganz unabhängig von dem Resultat der bacteriologischen Untersuchung machen, sobald das Krankheitsbild für Diphtherie spricht und nicht ganz leicht erscheint. Verf. wendet seit Jahren nur die intramusculäre Injection an (schmerzlos am Vastus externus) oder in schwereren Fällen die intravenöse in der Ellbeuge, sofern sich eine Vene dort erreichen lässt. Beide Arten der Application sind an Wirksamkeit der subcutanen weit überlegen. Ein weiterer Fortschritt ist die Anwendung grosser Dosen. In leichten Fällen von Rachendiphtherie (ausschliessliche Betheiligung der Mandeln) wendet Verf. 1000 bis 2000 I.-E. intramusculär an, bei schwereren Fällen und solchen, die schon einige Tage alt sind, 5000—6000 I.-E. womöglich intravenös, ebenso bei Betheiligung des Kehlkopfes, bei leichter isolirter Nasendiphtherie 2000, bei schwerer 5000 I.-E. Es ist wichtig, die ganze Dosis auf einmal zu geben. Bei ungenügender Wirkung wiederholt man die Dosis nach 24 Stunden. Zum Beweis dafür, dass selbst in

verzweifelten Fällen noch durch grosse Dosen schwere Lähmungen geheilt werden können, führt Verf. die Krankengeschichte eines Knaben mit Gaumensegellähmung, Accommodationslähmung, Collaps an, der rectal ernährt werden musste und bei dem jeden Augenblick der Exitus befürchtet wurde und der in 5 Tagen 27000 I.-E. erhielt und genas.

FINDER.

34) **Kassowitz** (Wien). **Maassnahmen bei einer Diphtherieepidemie.** *Berliner klin. Wochenschr. No. 31. S. 1489. 1914.*

Bei der ersten Erkrankung wurden alle 52 Kinder eines Kindergartens untersucht, bei 8 fanden sich Bacillen. Die Anstalt wurde desinficirt und gesperrt. Es kamen dann später noch 4 Erkrankungen vor. Die Erkrankten wurden isolirt und serologisch behandelt. Die Bacillenträger wurden ebenfalls isolirt, wiederholt untersucht und prophylaktisch mit Serum behandelt. Nach Wiedereröffnung der Anstalt vor $1^1/_2$ Monaten ist kein neuer Erkrankungsfall mehr vorgekommen.

R. HOFFMANN.

35) **Schuster** (Berlin). **Ueber gehäufte postdiphtherische Lähmungen.** *Berliner klin. Wochenschr. No. 31. S. 1480. 1914.*

Verf. beobachtete drei Patienten, Vater, Mutter und elfjährigen Sohn, welche nach einer vor etwa drei Monaten überstandenen Diphtherieerkrankung postdiphtherische Lähmungen (Parästhesien in den Fingern und Zehen, atactische Störungen, Fehlen der Sehnenreflexe usw. Elektrischer Befund im Wesentlichen normal) bekamen. Die Ursache solch gehäuften Auftretens postdiphtherischer Erscheinungen glaubt Verf. ebenso wie Feilchenfeld in ähnlichen Fällen bedingt durch eine besondere direct oder indirect neurotoxische Abart des Diphtherievirus. Mit einer solchen Annahme stimmt die verschieden grosse Häufigkeit der postdiphtherischen Affectionen in den verschiedenen Epidemien überein, ferner die Erfolglosigkeit der Serumbehandlung hinsichtlich der nervösen Erscheinungen.

R. HOFFMANN.

36) **Arthur J. Weil. Die Anwendung von Vaccinen bei der Behandlung von chronischen Diphtheriebacillenträgern. (The use of vaccines in the treatment of chronic diphteria carriers.)** *The Laryngoscope. September 1915.*

Auf Grund seiner Erfahrungen bei einer Epidemie in einem Waisenhaus kommt Verf. zu folgenden Schlüssen: Es giebt chronische Bacillenträger. Die Anwendung von Vaccinen hat einen Einfluss auf die Vernichtung der Bacillen in diesen Fällen; die Zahl der Bacillen nimmt merklich ab, auch wenn sie nicht völlig verschwinden. Die Diphtherievaccine kann trotz der in ihnen enthaltenen Toxine in relativ grossen Dosen angewandt werden, ohne dass Temperaturanstieg oder sonstige allgemeine Reaction erfolgt. Zwischen dem Grad der Localreaction und der Wirksamkeit der Behandlung scheint kein Zusammenhang zu bestehen. Grosse Dosen der Vaccine scheinen wirksamer zu sein als kleine. Bevor man die Kur als abgeschlossen betrachtet, müssen mehrere negative Culturen erzielt sein.

EMIL MAYER.

e I) Kehlkopf und Luftröhre.

37) **J. Broeckaert. Die Mediastinalgeschwülste vom laryngologischen Standpunkt. (Les tumeurs du médiastin au point de vue laryngologique.)** *Bulletin trimestriel de la société Belge d'otologie, de rhinologie et de laryngologie. Juli-Septembre 1914.*

Nach einer die Anatomie des Mediastinums behandelnden Einleitung bespricht Verf. im ersten Capitel die Symptome der Mediastinaltumoren im Allgemeinen; er unterscheidet Compressionssymptome und zwar solche, die den Tracheo-Bronchialbaum betreffen, solche, die aus der Compression der grossen Gefässe, und solche, die aus der Compression der Nerven (Vagus resp. Recurrens) resultiren. Verf. bespricht ausführlich die bei Mediastinalgeschwülsten vorkommenden ein- und doppelseitigen Recurrenslähmungen, ferner die Symptome bei Compression des N. Phrenicus und des Sympathicus. Der folgende Abschnitt handelt von den Compressionserscheinungen von Seiten des Oesophagus.

Im zweiten Capitel werden die differentiellen Merkmale der verschiedenen Mediastinalgeschwülste (Mediastinalabscess, eitrige Pleuritis, pericarditischer Erguss, Osteitis und Tumoren des Sternums, syphilitische Mediastinalgeschwülste, chronische fibröse Mediastinitis, Thymusabscesse, Aneurysmen) besprochen. Besondere Abschnitte sind gewidmet: den Thymuserkrankungen, der Adenopathia tracheo-bronchialis, den endothoracischen Strumen.

Das Schlusscapitel behandelt die Therapie mit besonderer Berücksichtigung der hierbei dem Laryngologen zufallenden Rolle. Diese Rolle beschränkt sich nicht nur darauf, werthvolle diagnostische Hülfe zu leisten, sondern er ist auch berufen, activ therapeutisch einzugreifen (Tracheotomie resp. Laryngo-Tracheostomie, bei doppelseitiger Recurrenslähmung eventuell Chordectomie nach Gleitsmann oder beiderseitige Arytänoidectomie mit Resection der Ventrikelschleimhaut und nachfolgender Dilatation nach Sargnon; Intubation). Es wird auch die Operation der endothoracischen Struma und des Thymus besprochen; für letztere Operation bevorzugt Verf. die subtotale subcapsuläre Thymectomie. FINDER.

38) **A. Giannelli. Beitrag zum Studium der „Athemstörungen" bei Tabes dorsalis. (Contributo allo studio dei „disturbi respiratori" nella tabes dorsalis.)** *Atti clin. oto-rino-laringoiatrica di Roma. Jahrg. XI.*

Auf Grund der klinischen Beobachtung in zwei Fällen kommt Verf. zu folgenden Schlüssen: Bei Tabes dorsalis können Athemstörungen entstehen, die unabhängig sind von jedem Hinderniss spastischer oder paralytischer Natur für den Durchgang der Athmungsluft durch den Kehlkopf und die Athmungswege. Nur für diese Fälle trifft die Bezeichnung „Respirationskrisen" zu. Bei den Respirationskrisen kann der Puls unverändert bleiben, der Blutdruck erhöht sein, das Bewusstsein kann intact bleiben. Niemals entsteht dabei Stridor beim Durchgang der Luft durch den Larynx; wenn der Patient im Stande ist, zu sprechen, so ist die Stimme nicht heiser, sie kann schwach sein in Folge der fehlenden Energie der exspirirten Luftsäule.

Die respiratorische Krise kann in einer Inversion des Athemtypus bestehen, d. h. active Exspiration in Folge Heruntersteigen der letzten Rippen bedingt durch Contraction der Exspirationsmuskeln und passive Inspiration in Folge Rückkehr der untersten Rippen in die vorherige Stellung.

Heroin, Morphium, Atropin scheinen die Entstehung der respiratorischen Krisen zu erleichtern.

CALAMIDA.

39) **Joseph C. Beck. Complete Kehlkopfstenose, operirt mittels Laryngofissur und Laryngostomie. (Complete laryngeal stenosis, operated on by laryngofissure and laryngostomy.)** *Annals of otology, rhinology and laryngology. März 1915.*

$1^1/_2$jähriges Kind, das nach einem Fall auf die Kehlkopfgegend hatte tracheotomirt werden müssen. Es bestand eine vollkommene Stenosirung des Kehlkopfes unterhalb der Stimmlippen. Es wurde Laryngofissur gemacht, das Narbengewebe in Larynx und Trachea resecirt und eine Jackson'sche Laryngostomietube eingesetzt, mit der Verf. in allen seinen Fällen sehr zufrieden war. Diese Tube, über welche noch ein Gummirohr gezogen war, wurde zehn Tage lang liegen gelassen. Jetzt ist das Kind seit zehn Tagen ohne Tube und athmet völlig normal. Während in den meisten Fällen eine Plastik nöthig ist, um die äussere Wunde zu schliessen, scheint dies in vorliegendem Falle nicht nöthig zu sein.

Im zweiten Fall handelte es sich um eine syphilitische Larynxstenose bei einem Mann. Nachdem durch specifische Behandlung erreicht war, dass der Wassermann negativ geworden war, wurde Laryngofissur gemacht, die Jackson'sche Tube eingelegt, die zwei Monate lang liegen gelassen wurde. Die Wunde wird durch Plastik geschlossen.

Im dritten Falle handelte es sich um eine Frau mit chronischer Perichondritis, die — wie Verf. glaubt — zusammenhing mit einer chronischen Ethmoiditis. Die Behandlung war die gleiche, wie in den anderen beiden Fällen.

EMIL MAYER.

40) **Adolf Rohn. Ein Beitrag zur postdiphtherischen Larynxstenose.** *Jahrbuch f. Kinderheilk. Bd. 21. H. 4. 1915.*

In den letzten zehn Jahren wurden an der pädiatrischen Klinik am Kaiser Franz-Josef-Kinderspital in Prag zehn Fälle von chronischer Stenose, sei es nach Diphtherie oder Maserncroup, behandelt. Von diesen zehn Fällen wurden sechs durch fortgesetzte Intubation in einem Zeitraum von 2—4 Monaten geheilt; zwei Fälle wurden secundär tracheotomirt, sie stehen noch heute in Behandlung; ein Fall wurde nach Tracheotomie eingebracht und musste auf Drängen der Eltern mit der Canüle entlassen werden; ein Fall konnte nach dreijähriger ausschliesslicher Intubationsbehandlung als geheilt entlassen werden, ein paar Jahre später aber wurde das Kind beim Essen plötzlich cyanotisch und erstickte.

FINDER.

41) **Tanturri. Laryngo-Tracheostomie bei einem Kinde. (Laringo-tracheostomia in un bambino.)** *Giorn. internaz. delle scienze med. 1914.*

Aus der Krankengeschichte ergiebt sich erstlich, dass es Fälle von completer

Narbenstenose nach Croup giebt und dass in solchen Fällen die Laryngo-Tracheostomie die einzige rationelle Methode der Operation darstellt. CALAMIDA.

42) **Fernandès** (Brüssel). **Fremdkörper des Larynx; Thyreotomie. (Corps étranger du larynx; thyreotomie.)** *Société Belge de chir. 28. März 1914.*

6jähr. Mädchen, 38,5 Temp. Husten, Einziehungen; Croupverdacht. Intubation, während der Vornahme derselben werden Pseudomembranen ausgehustet. Am nächsten Tage wurde die Tube ausgehustet und bestand solche Besserung, dass nicht reintubirt zu werden brauchte. Nach 14 Tagen anscheinend Heilung, jedoch noch Heiserkeit und ganz geringes Ziehen. Laryngoskopisch sah man eine Rötung und Oedem des ganzen Larynx. Kurze Zeit darauf Erstickungsanfall. Röntgenaufnahme ergab einen dreieckigen Fremdkörper unterhalb des Schildknorpels vor der Wirbelsäule. Jetzt wurde auch laryngoskopisch der Fremdkörper unterhalb der Glottis gesehen. Thyreotomie. Extraction des Fremdkörpers, der ein Glasstück war. Heilung. PARMENTIER.

43) **Charles Graef. Drei Fälle von Kehlkopfstenose. (Two cases of laryngeal obstruction and one other.)** *Medical Record. 10. April 1915.*

Fall I. 36jähr. Mann. Kehlkopfgummi, schwere Dyspnoe. Tracheotomie.

Fall II. 11jähr. Knabe. Während einer Mastoidoperation sistirte die Atmung. Die Stenose kam daher, dass ein Blutgerinnsel von einer Nasenblutung in den Kehlkopf gerathen war. Heilung.

Fall III. 32jähr. Frau klagte nach einer Conchotomie über Athemnoth. Nach 7 Wochen hustete Pat. ein Knochenstück aus und 6 Monate später ein zweites, beide herrührend von der Muscheloperation. EMIL MAYER.

44) **Luigi Ajello. Ein kurzer Ueberblick über die in diesem Jahr in der oto-rhino-laryngoiatrischen Klinik in Neapel beobachteten Fremdkörper. (Una breve rivista dei corpi estranei osservati quest' anno nella clinica oto-rino-laringojatrica di Napoli.)** *Bericht des Lehrjahrs 1914.*

Es wurden zwei Fremdkörper des Larynx und einer im linken Bronchus beobachtet. Bei den Fremdkörpern des Larynx handelte es sich um eine Münze und eine Nadel.

Bei dem Fremdkörper des Bronchus handelte es sich um die Zunge einer Kindertrompete, die ein $4^1/_2$jähr. Knabe beim Spielen aspirirte. Durch das Vorbeistreichen der Inspirationsluft an der Zunge kam ein Ton zu Stande und man konnte diesen Ton schon in Entfernung vom Pat. hören. Auf Wunsch der Eltern wurde abwartendes Verhalten eingeschlagen; Verf. erinnert an einen analogen von Massei beobachteten Fall, in dem der Fremdkörper nach 22 Tagen spontan sich entleerte. CALAMIDA.

45) **Rudolf Steiner. Ueber Fremdkörper in den unteren Luftwegen und ihre Entfernung.** Wissenschaftl. Gesellsch. deutscher Aerzte in Böhmen, 27. Novbr. 1914. *Prager med. Wochenschr. No. 23. 1915.*

Fall I. 85jähr. Greis, hat beim Suppeessen ein Knochenstückchen aspirirt. Zuerst vergebliche Extractionsversuche in einem nahe gelegenen Krankenhaus,

dann Ueberweisung an die laryngologische Klinik, wo Pat. 2 Tage nach der Aspiration völlig erschöpft anlangt. Es bestanden hochgradige Schluckschmerzen und Dyspnoe. Man sah über dem rechten Taschenband ein eingespiesstes, knapp oberhalb der Stimmbänder gelegenes ungefähr dreieckiges Knochenstückchen, das quer im Kehlkopf zu stecken schien. Auch eine Röntgenaufnahme zeigte den Fremdkörper deutlich im Kehlkopf. Extraction im Brünings'schen Röhrenspatel mit der Krallenzange. Heilung.

Fall II. Eiserner Schusternagel im rechten Hauptbronchus bei einem 6jähr. Knaben. Bei der Aufnahme bestand Fieber und Pneumonie des rechten Unterlappens; als am 14. Tage die Einwilligung der Eltern zur Vornahme eines Eingriffes eintraf, erfolgte die spontane Ausstossung des Fremdkörpers.

Verf. ist der Meinung, dass, wenn wie im letzteren Fall ein bellender heiserer Husten mit hartem Klang vorhanden ist, dieser für das Vorhandensein eines Fremdkörpers in den tieferen Luftwegen charakteristisch sei.

Verf. plaidirt für möglichst frühzeitige Vornahme der Tracheo-Bronchoskopie; er erörtert ferner die Frage, ob bei Kindern die obere oder untere Bronchoskopie vorgenommen werden soll und schliesst sich im Allgemeinen der Ansicht der meisten Laryngologen an, dass in diesen Fällen die untere Bronchoskopie vorzuziehen sei.

FINDER.

e II) Stimme und Sprache.

46) **Julius Nördlinger. Ueber Rhinolalia compressa und über perverse Action der Stimmlippen.** *Dissert. Würzburg 1915.*

N. beschreibt einen Fall perverser Action der Stimmlippen, verbunden mit Dysphonia spastica und einer eigenthümlichen Art von offenem Näseln, wobei die Luft aus dem Nasenrachenraum gewaltsam unter Druck in die Nase gepresst wurde. Seifert möchte hierfür die Bezeichnung Rhinolalia compressa einführen. Das Ganze ist ein interessanter Fall von spastischer Sprach- und Stimmstörung.

NADOLECZNY.

47) **W. E. Peters. Phonetische Untersuchungen (angestellt mit Unterstützung des Carnegie-Trust für schottische Universitäten).** *Vox. H. 4. S. 180. 1914.*

P. beschreibt und bildet Tonhöhencurven ab, die von Beerbohm Tree-Grammophonplatten genommen sind und mit Meyer's Curvenmessapparat hergestellt sind. Die Curven sind in geometrischen Proportionen auf Logarithmenpapier gezeichnet und zeigen Tonhöhe, Tondauer und Tonbewegung innerhalb der Silben. Die Schüler benutzen sie zum Studium und müssen lernen, sie aus dem Kopf zu zeichnen nach dem Gehör.

NADOLECZNY.

48) **Nadoleczny. Feriensprachheilkurse für unbemittelte Schulkinder.** *Vox. H. 4. S. 199. 1914.*

Bericht über die ersten zehn Jahre.

NADOLECZNY.

49) **H. Struycken. Beitrag zur Analyse von Klangcurven.** *Vox. H. 4. S. 169. 1914.*

Str. weist auf den wichtigen Unterschied zwischen physiologischer und physikalischer Intensität hin. Er hat rechnerisch für Stimmgabeltöne einen physio-

logischen Correctionsabacus construirt (logarithmische Aequiintensitätscurve). Eine solche Correctionscurve ist für die richtige Deutung der physiologischen Tonstärke von Theiltönen nöthig. Er hat nun die Curven auch für seine Doppelmembran und für phonographische Glyphik corrigirt, wobei er ebenfalls Stimmgabeln verwandte. Hierbei betont er, dass nach seiner Meinung die Schwingungsamplitude der Luft nicht von der Masse oder dem specifischen Gewicht des schwingenden Erregers abhängt, wie vielfach angenommen wird. Um aus der Analyse von Vocalcurven auf die physiologische Stärke von Theiltönen schliessen zu können, ist es nöthig, die Logarithmen der erhaltenen Procentzahlen oberhalb des von Str. berechneten Correctionsabacus der Aufnahmemembran (oder Glyphik) auszusetzen. Dann kann man aus der Höhe der Curvengipfel schliessen, welcher Ton den stärksten Klangeindruck hervorruft. NADOLECZNY.

50) **Réthi** (Wien). **Experimentelle Untersuchungen über den Luftverbrauch bei hartem und bei weichem Tonansatz.** Vortrag, gehalten in der österreich. Gesellschaft für experimentelle Phonetik. *Wiener klin. Wochenschr. No. 14. 1915.*

Der harte Ansatz ist wegen des stärkeren Luftverbrauches unökonomisch und sollte nur ganz ausnahmsweise zwecks Erzielung gewisser künstlerischer Effecte gebraucht werden. Auch sind durch ihn die freien Ränder der Stimmbänder sehr gefährdet und erkranken leicht in Form der Sängerknötchen. An den Vortrag knüpfte sich eine längere Discussion. HANSZEL.

f) Schilddrüse.

51) **G. Buford. Kropf bei Kindern. (Goiter in children.)** *Surgery, gynecology and obstetrics. Januar 1915.*

Verf. zieht aus seinen Beobachtungen folgende Schlüsse:

Unter den Kindern in Chicago ist der einfache Kropf häufig und er ist mit einem bestimmten Symptomencomplex vergesellschaftet. Dieser Symptomencomplex deutet auf eine schlechte allgemeine Gesundheit. Da die Verbreitung des Kropfes meist dem Verlauf gewisser zu Trinkzwecken benutzten Wasserläufe entspricht, die Abwässer aufnehmen, und durch ausschliessliches Trinkenlassen solchen Wassers experimentell Kropf hervorgerufen werden kann, so ist wahrscheinlich das Trinkwasser die Hauptursache des Kropfes. Der den Kropf hervorrufende Inhalt des Wassers sind chemische Producte oder Bakterien. Wenn diese Theorie zutrifft, so wirkt die vergrösserte Schilddrüse unter diesen Umständen zerstörend auf die Bakterien, indem sie ein Product liefert, das entweder sie selbst oder ihre Toxine im Blut vernichtet. Es sind bei solchen Patienten positive Culturergebnisse vom Blut oder von der Struma erhalten worden. EMIL MAYER (L. JACOBS).

52) **Bichowsky** (Gomel). **Klinische Beobachtungen über die Wirkung der Thymuspräparate.** *Berner Dissert. Akadem. Buchhandl. Max Drechsel. Bern 1915.*

Ein aus frischer Kalbsthymus hergestelltes klarflüssiges sterilisirtes Extract wurde auf der Kocher'schen Klinik in 24 Fällen zu intramusculären Injectionen

verwendet, um dessen Einwirkung und diejenige der Thimintabletten Pöhl, sowie eines Mesenterialdrüsenextracts auf das Allgemeinbefinden, den Puls und den Blutdruck bei Patienten mit normaler Schilddrüse, mit Struma ohne und mit Hypo- und Hyperthyreose (Basedow) zu prüfen.

Verf. kam damit zu folgenden Ergebnissen:

Die Wirkung des Thymusextractes und der Tabletten äusserte sich meist in einer Blutdrucksteigerung, die bei Basedow viel beträchtlicher war als bei normaler Schilddrüse.

Die Thymuspräparate hatten keinen Einfluss auf die Pulsfrequenz.

Die Wirkung des Mesenterialdrüsenextractes erwies sich als durchaus negativ.

Alle drei Präparate übten keinen Einfluss auf das Allgemeinbefinden der Versuchsobjecte aus.

Die Thymuspräparate dürften demnach bei Basedow mit gesteigertem Blutdruck Verwendung finden. JONQUIÈRE.

g) Oesophagus.

53) **G. W. Mackenzie. Offene Sicherheitsnadel im Oesophagus. (Open safety pin in the esophagus.)** *Interstate med. journ. October 1914.*

Die Bemühungen zur Entfernung des Fremdkörpers waren vergeblich und Pat., ein 7 Monate altes Kind, collabirte schnell und starb. Verf. ist der Ansicht, dass bei Kindern, die so klein sind, ein 8 mm-Oesophagoskop zu dick sei. In diesem Fall fand sich ein Riss im Oesophagoskop, und Verf. meint, dass dieser mehr schuld sei an dem tödtlichen Ausgang als der Fremdkörper. EMIL MAYER.

54) **Wilhelm Sternberg. Neue Gesichtspunkte für die moderne ösophagoskopische Technik.** *Arch. f. Verdauungskrankh. Bd. XX. H. 6.*

Verf. empfiehlt drei neue vollständige Doppelrohre, die in ihrer längsten Stellung so lang sind, dass der todte Raum vollkommen endoskopirbar ist. (Angefertigt bei F. L. Fischer, Freiburg.) FINDER.

II. Kritiken und Gesellschaftsberichte.

a) **M. Hajek** (Wien). **Pathologie und Therapie der entzündlichen Erkrankungen der Nebenhöhlen der Nase.** Mit 170 Abbildungen, grösstentheils nach eigenen Originalen und 2 Tafeln in Lichtdruck. Vierte vermehrte Auflage. Leipzig und Wien. Franz Deuticke. 1915.

Von der bekannten Hajek'schen Monographie ist eine vierte neubearbeitete Auflage erschienen. Gegen die vorige dritte ist dieselbe um 52 Seiten gewachsen, auch durch 20 neue, sehr instructive Abbildungen bereichert.

Die Vermehrung entspricht durchaus den Erfahrungen, die auf dem behandelten Gebiete seitdem gemacht worden sind. Diesen Rechnung tragend haben im Wesentlichen die Abschnitte über die orbitalen und cerebralen Complicationen

eine Erweiterung und Vervollständigung erfahren. Von ihnen hat besonders der letztere auch an Uebersichtlichkeit sehr gewonnen.

Auch in den Capiteln über die Therapie der Nebenhöhlen ist manches hinzugekommen und auch geändert bezw. verbessert.

So sieht Ref. als entschiedenen Fortschritt die Stellung an, die H. gegenüber der Radicaloperation der chronischen Stirnhöhleneiterung neuerdings einnimmt. Nur wenn — in uncomplicirten Fällen — nach hoher Resection der mittleren Muschel der Kopfschmerz nicht nachlässt, soll von aussen operirt werden. Die Eiterung an sich giebt keine Indication zur Operation. Dieser Standpunkt ist um so mehr als zu recht bestehend anzusehen, als — und hierin theilt H. die Ansicht von Boenninghaus — der Ausfluss allein nach Resection der mittleren Muschel sich so vermindern, dass er nicht belästigt, bezw. ganz aufhören kann, andererseits intracranielle Complicationen bei Stirnhöhlenempyemen sehr selten sind, keine externe Operation unbedingte Heilung versprechen kann, keine derselben vollkommen ungefährlich (Osteomyelitis, intracerebrale Complicationen) und eine Entstellung oft durch sie nicht zu vermeiden ist. Die Analyse postoperativer Todesfälle bietet überdies für die Zukunft geringe Aussicht, die radicalen Operationen der Gefahr zu entkleiden.

Auch in acuten Fällen hat H. selbst dann noch mit Resection der mittleren Muschel prompte Heilung erzielt, wenn bereits starkes Oedem des oberen Augenlids und vermehrte Resistenz im inneren oberen Orbitalwinkel einen sich vorbereitenden Durchbruch anzeigten.

Schmerzlich hat es den Ref. berührt, dass H. sich der osteoplastischen Methode gegenüber ablehnend verhält. Bei Auswahl geeigneter Fälle giebt dieses Verfahren recht befriedigende Resultate, und Ref. ist nach dem Durchlesen des Hajek'schen Buches überzeugt, dass man auch in Zukunft wieder mehr auf das osteoplastische Vorgehen zurückgreifen wird.

Sehr zu begrüssen ist, dass H. seine schon in der vorigen Auflage geäusserte Skepsis gegenüber der Lehre von dem häufigen rhinogenen Ursprung der Neuritis retrobulbaris auch neuerdings beibehält. Diese Lehre, sagt H., steht in Bezug auf Beweiskraft auf sehr schwachen Füssen. In ähnlicher Weise hat Ref. sich in seiner Monographie und bei gelegentlichen Discussionsäusserungen ausgesprochen. Ein grosser Procentsatz der einseitigen Neuritis retrobulbaris entpuppt sich bei längerer Beobachtung als durch multiple Sklerose bedingt. Können doch die ocularen Symptome der multiplen Sklerose 14 bezw. 10 Jahre vorausgehen.

Wie schon die früheren Auflagen, so zeichnet sich auch die jetzige vor allem aus durch die mannhafte Kritik, die Verf. an sich selbst und den Arbeiten anderer übt. Diese Objectivität giebt dem Werk einen ganz besonderen Werth.

Bei Aufführung der Affectionen, welche einen gleichen oder ähnlichen Kopfschmerz bedingen können, wie eine Erkrankung der Nebenhöhlen, dürfte zweckmässig auch der musculäre Kopfschmerz Erwähnung finden, der nach den Beobachtungen des Ref. gelegentlich zu diagnostischen Irrtümern Veranlassung geben kann. R. Hoffmann.



b) Rumänische Oto-Rhino-Laryngologische Gesellschaft.

Sitzung vom 15. April 1914.

Costiniu: 1. Kehlkopfcarcinom.

C. demonstrirt den durch Resection gewonnenen halben Larynx eines 52jährigen Mannes. Der Tumor nahm die hintere Hälfte des rechten Stimmbandes und den Aryknorpel ein. Pat. war kachectisch, hatte aber keine Drüsenmetastasen. Es wurde die Hemilaryngectomie nach der Methode von Gluck gemacht, jedoch wurde die ganze Wunde durch Naht geschlossen, nur eine Tracheotomiecanüle und eine Oesophagussonde gelassen. Am 7. Tage bekam Pat. infolge einer Nachlässigkeit eine Bronchopneumonie, der er erlag.

2. Carcinom des rechten Stimmbandes.

52jähr. Mann, seit $1^1/_2$ Monaten völlig heiser, Beschwerden beim Schlucken fester Speisen. Allgemeinzustand gut. Am rechten Stimmband ein erbsengrosser Tumor. Im Oesophagus nichts Pathologisches.

Sitzung vom 6. Mai 1914.

Costiniu: Verhärtung der äusseren Nase.

32jähr. Frau. Syphilis geleugnet, jedoch findet sich im hinteren Theil der Scheidewand eine Perforation. Seit 8 Jahren besteht dieser geruchlose Ausfluss. Anosmie. Der vordere Theil der äusseren Nase, besonders die Spitze derselben, ist hart, von der Consistenz von Holz.

Orescu: Prolongirte Behandlung mit Neosalvarsan.

Es handelt sich um ein junges Mädchen mit einer Perforation des Gaumens, welche sich 70 Hg-Injectionen gegenüber, die sie im Laufe von 4 Jahren erhalten hatte, vollkommen refractär verhielt. Erst nach 15 Injectionen von Neosalvarsan (à 0,45 cg), trat ein Erfolg ein. Die Perforation ist jetzt so klein, dass O. beabsichtigt, sie durch Naht zu schliessen.

Sitzung vom 7. October 1914.

Vorsitzender: H. Neumann.

L. Mayersohn: Tuberculose der Nasenbeine.

14jährige Pat. mit Tuberculose des Ellenbogengelenks. Seit 5 Wochen Schmerzen an der Nasenwurzel. Gleichzeitig beginnt sie, sanguinolentes Secret zu schnauben. Jetzt sieht man rechts von der Nasenwurzel eine kleine Fistel, aus der dickflüssiges Secret kommt, die von Granulationsbildung und von einer entzündlichen blassrothen Entzündungszone von der Grösse eines Frankstücks umgeben ist. Links von der Nasenwurzel ist es noch nicht zur Fistelbildung gekommen. Im Naseninnern sieht man in entsprechender Höhe eine Excoriation, von der das sanguinolente Secret herkommt.

Costiniu betont die Seltenheit der Nasentuberculose, besonders mit Betheiligung des knöchernen Septums.

Birmann-Béra: Atrophische Rhinitis ohne Ozaena.

Verf. hat in jedem Fall von Rhinitis atrophicans ohne Borkenbildung und Foetor gefunden, dass entweder in der Ascendenz oder in den Seitenlinien Tuber-

culose vorhanden ist, und dass die Patienten, wenn sie nicht selbst tuberculös sind, doch dazu prädisponirt erscheinen.

Felix hat zwei Fälle von einfacher Rhinitis atrophicans ohne Ozaena bei zwei Leuten mit erworbener Syphilis gesehen. Die Rhinitis ist in diesen Fällen mehr der Ausdruck einer allgemeinen Schwäche, als der Tuberculose.

Elias fragt den Redner, ob er in diesen Fällen die Ophthalmoreaction gemacht hat. B. antwortet, dass er dies bisher nicht gethan habe, es aber in dem ersten geeigneten Fall nachholen wolle.

Sitzung vom 4. November 1914.

Vorsitzender: Birmann-Béra.

Mayersohn: 1. Maligner Tonsillartumor.

61 jähr. Mann, bereits von Seligmann Mai 1913 vorgestellt. Damals war nur ein kraterförmiges, erst seit 5 Tagen bestehendes Ulcus vorhanden und eine kleine submaxillare Drüse. Seitdem hat bei immer gleich bleibendem guten Allgemeinbefinden die Tonsille ihr Aussehen geändert und präsentirt sich heute unter der Form eines grauen Tumors. Die regionäre Drüse ist hart und von der Grösse einer Mandarine. Es handelt sich wahrscheinlich um ein inoperables Sarkom.

2. Maligner Tumor des linken Schilddrüsenlappens.

62jähr. Frau. Es besteht gleichzeitig linksseitige Stimmbandlähmung.

Elias: Sarkom des Nasenrachens.

23jähr. Mann; die Choanen völlig verlegt durch einen Tumor, der das ganze Cavum retronasale einnimmt, ohne Fortsätze in die Nasenhöhle zu schicken. Radiotherapie ist erfolglos geblieben. Der Fall scheint inoperabel.

Costiniu: Gangränöse Phlegmone der Tonsille.

22jähr. Mädchen, das innerhalb 3 Tagen an der Erkrankung zugrunde ging. C. wurde Nachts wegen Athemnot gerufen und erfuhr, dass Pat. vor 2 Tagen mit Halsschmerzen erkrankt sei. Auf der rechten Tonsille war eine gangränöse Partie, aus der Blut sickerte, eine andere diphtherisch aussehende Stelle an der Vorderseite der Tonsille, der rechte vordere Gaumenbogen sah ebenfalls gangränös aus. Auf der linken Mandel ein paar diphtherisch aussehende Stellen. Seruminjectionen. Am nächsten Tage Temperatur 38°, Allgemeinbefinden verhältnissmässig gut, auf den Mandeln jedoch zahlreiche gangränöse Partien. Die Schwellung der submaxillären Drüsen ist enorm und reicht bis zum Kinn; die Mandel springt stark nach innen vor. Bei Incision kommt eine mässige und mit Gas untermischte Flüssigkeit heraus. In der Nacht Erstickungsgefahr. Tracheotomie. Temperatur 40°. Tod. Mikroskopisch fanden sich Streptokokken, Staphylokokken und ein Bacillus, der dem Loeffler'schen ähnlich war. Die Cultur ergab nur den Loeffler'schen Bacillus.

Neumann: Mangelnde Phonation aus Aengstlichkeit. 1. 8jähriges, normal entwickeltes Mädchen hat niemals in Gegenwart eines Menschen gesprochen; es hat schreiben gelernt, liest aber nicht laut. Wenn sie allein ist, spricht sie vollkommen normal, hört aber sofort auf, wenn sich Jemand nähert. Die Röntgen-

aufnahme zeigt eine eigenthümliche Bildung der Sella turcica. Die Mutter hat im 3. bis 4. Schwangerschaftsmonat einen heftigen Schreck gehabt.

2. 8jähr. Knabe; Mutter neuropathisch. Das Kind ist ohne jedes Schamgefühl, hat tierische Angewohnheiten, zerreisst die Nahrung mit den Händen usw., spricht niemals in Gegenwart anderer Personen, sondern nur dann, wenn es sich allein glaubt. L. Mayersohn.

---

c) Oto-Laryngologische Gesellschaft in Stockholm.

Sitzung vom 25. September 1914.

Vorsitzender: Gunnar Holmgren.

Holmgren zeigte einige Röntgenphotographien von Nebenhöhlen, die für die Diagnose irreführend gewesen waren: Bei einem Fall von Hypophysistumor war vor der Sella turcica eine gut begrenzte Partie zu sehen, die als Keilbeinhöhle erklärt wurde, die aber hier nicht existirte; bei einem anderen Fall von Hydrops des Sinus frontalis könnte man nach dem Röntgenbild glauben, dass die hier ungewöhnlich grosse Höhle lufthaltig wäre und bei einem dritten Fall von Empyem der Stirnhöhle war die Photographie normal.

Von ähnlichen Erfahrungen sprachen auch Stangenberg und Lagerlöf.

Weinberg hielt einen Vortrag über Heiserkeit in einer Gemeindeschule.

Sitzung vom 30. October 1914.

Vorsitzender: A. Strömberg.

Vortrag von Weinberg über: Studien über die Gesangstimme bei den Schulkindern (schon referirt).

Arnoldson berichtete über einen Fall von Cancer pharyngis.

Sitzung vom 27. November 1914.

Vorsitzender: Gunnar Holmgren.

Arnoldson berichtete über einen Fall von Tumor mediastini bei einer 59jährigen Frau, bei dem das wichtigste Symptom eine Stasis der Vena cav. sup. war.

Sitzung vom 29. Januar 1915.

Vorsitzender: B. Lagerlöf.

Flodqvist demonstrirte einen Fall von Geschwulst von unbestimmter Natur an der hinteren Schlundwand und zeigte Struyken's Instrument für directe Laryngoskopie.

Berggren demonstrirte einen Fall — eine 41jährige Dame — mit tertiärluetischen Veränderungen der Zunge und des Pharynx; berichtete über einen anderen von Neurofibromatosis mit Tumoren in der Haut und auf der Zunge; der letztere war haselnussgross.

Rudberg berichtete über einen Fall von Tumor pharyngis bei einem Mann; die mikroskopische Untersuchung zeigte, dass der Tumor maligner Natur war — wahrscheinlich ein Lymphosarkom.

Arnoldson erinnerte an einen ähnlichen Fall, bei dem der Tumor ein benignes Granulom war.

Sitzung vom 26. Februar 1915.

Vorsitzender: Gunnar Holmgren.

Nur Otologisches.

Sitzung vom 26. März 1915.

Vorsitzender: Gunnar Holmgren.

Berggren berichtete über zwei Fälle von Laryngitis tuberculosa mit schwerer Dysphagie, die mit Alkoholinjectionen mit gutem Erfolg behandelt waren; sie wurden 2—3 Wochen beobachtet. Holmgren erinnerte an einen ähnlichen Fall.

Holmgren machte den Vorschlag, Prof. Killian einzuladen, einen Vortrag in der Section zu halten.

Sitzung vom 30. April 1915.

Vorsitzender: A. Strömberg.

Der Schriftführer theilte mit, dass Prof. Killian brieflich erklärt hatte, dass er zur Zeit verhindert wäre, die Einladung der Section anzunehmen.

Nach dem Vorschlag des Schriftführers wurde ein Comité, bestehend aus Holmgren, Arnoldson und Berggren, mit dem Auftrag erwählt, das Gesundheitsamt in Stockholm auf die Nothwendigkeit aufmerksam zu machen, dass eine Specialpflege solchen Kranken, die an Larynxtuberculose leiden, gegeben werden könnte.

Weinberg hielt einen Vortrag über Phonasthenie (wird später publicirt).

E. Stangenberg.

---

d) Oto-Laryngologischer Verein in Kristiania.

Sitzung vom 12. October 1914.

Vorsitzender: Uchermann.
Schriftführer: Fleischer.

Uchermann legte das Präparat einer Krebsgeschwulst aus der Regio thyreo-hyoidea einer 49jährigen Frau vor. Die Geschwulst hatte ungefähr die Grösse eines Zweikronenstückes (etwas grösser als ein deutsches Zweimarkstück), eine glatte convexe Oberfläche (sie ähnelte einer kleinen getrockneten Feige), feste elastische Consistenz und dunkle röthliche Farbe. Sie hatte sich (unter Localanästhesie) in ihrer ganzen Grösse herausschälen lassen, wobei sich zeigte, dass



sie dem Ligam. thyreo-hyoideum med. und dem obersten Theile der Lamina thyreoidea adhärirte. Nach oben ging vom oberen Rande der Geschwulst ein dünner Bindegewebsstrang zur hinteren Fläche des Corpus os. hyoidei. Vorn lag sie in der Mittellinie subcutan, auswärts bedeckt von den MM. sterno-hyoidei. Das umgebende Bindegewebe adhärirte der Geschwulst ziemlich stark. Unter dem Mikroskop erwies sie sich als ein Cylinderepithelcarcinom, wahrscheinlich von einem rudimentären Ductus thyreo-glossus herrührend. Die Geschwulst war erst seit sechs Monaten beobachtet worden, war schmerzlos und unempfindlich, die sie bedeckende Haut war normal.

Weiter wurde das Präparat eines mandelgrossen, glatten, sessilen Tumors vorgewiesen, der von der Rückseite der linken Plica ary-epiglottica bei einem 70jährigen Manne ausging. Er hat in den letzten Monaten einen Kloss im Halse gespürt und ab und zu Schmerzen beim Schlucken gehabt. Die Schleimhaut über der Geschwulst ist etwas injicirt, ebenso ist die linke Plica ary-epiglottica im Ganzen etwas dicker und grösser als die rechte. Dasselbe ist der Fall mit der Plica ventricularis. Stimmbänder normal, beweglich. Die mikroskopische Untersuchung ergab Tuberculose.

Sitzung vom 16. November 1914.

Vorsitzender: Uchermann.
Schriftführer: Galtung.

Uchermann besprach einen Fall von Epistaxis, der mit directer Transfusion nach Crile-Carrel's Methode behandelt worden war.

F. K., 8 Jahre alter Knabe, soll früher immer gesund gewesen sein, jedoch immer etwas bleich. Keine Bluter in der Familie.

Im Frühsommer vorigen Jahres bekam er ohne jede Varanlassung plötzlich Nasenbluten aus beiden Nasenlöchern. Die Blutung war so stark, dass ein Arzt gerufen wurde. Im Ganzen fünf starke Blutungen im Laufe des Sommers. Er ist sehr bleich und matt geworden. Am 4. 9. wieder Blutung, die durch Tamponade zum Stillstand kam. Ausserdem zweimal Blutbrechen von verschlucktem Blut. Wurde auf die Klinik gelegt.

Der Patient ist sehr bleich und mitgenommen. Sämmtliche Schleimhäute bleich. Pupillen gross, reagiren. Herzdämpfung vergrössert, ausgedehntes Fremissement, am Halse Venenpuls. Erster Ton protrahirt, unrein, fast blasend. Abdomen etwas gespannt. Kein Oedem oder Exanthem. — Der Zustand hielt sich so ca. 1 Monat ohne wesentliche Veränderungen.

Am 7. 9. und 21. 9. trat ein schwächeres Nasenbluten ein, das sofort nach Einlegen eines Tampons mit Coagulen aufhörte. Die Schleimhaut nach unten und nach vorn auf dem Septum beiderseitig injicirt und geschwollen, wurde einige Male mit $ChrO_3$ geätzt.

Am 5. 10. fand sich der Hämoglobingehalt (Tallqvist) = 30 pCt.

Am 7. 10. heisst es: Heute morgen Erbrechen, wesentlich bestehend aus Blutcoageln (ca. $^1/_2$ Becken). 4 Uhr nachm. sickernde Blutung aus der linken Nase (Tamponade). Patient ist wachsbleich, antwortet kaum auf Anrede.

Puls 140. Am Abend wieder Erbrechen von schwarzer Flüssigkeit (ca. $^1/_2$ Becken). Er wird in schräge Stellung gelegt. 8. 10. Keine Blutung seit gestern. Herzdämpfung vergrössert (zweite Rippe und etwas innerhalb des linken Sternalrandes), Ictus einfingerbreit ausserhalb der Mammillarlinie. Er erhält $^1/_2$ Liter physiologische Salzwasserlösung per rectum.

9. 10. Rectale Salzwasserinjection. Hämoglobingehalt nach Sahli 17 pCt.

13. 10. Zustand unverändert. Alle Schleimhäute fast weiss. Leichtes Oedem unter den Augen. Einige Sugillationen auf der Schleimhaut der Unterlippe. Herzdämpfung vergrössert: Leerer Percussionsschall in der erwähnten Ausdehnung und einfingerbreit innerhalb des Sternalrandes; ebenso das systolische Blasen. Rote Blutkörper 1500000. Blutdruck (Riva-Rocci) 70. Urin klar, enthält kein Eiweiss. — Um womöglich das Leben des Knaben zu retten, wurde am Abend eine directe Bluttransfusion nach Crile-Carrel's Methode vorgenommen. Die Operation wurde von Dr. Ingebrigtsen ausgeführt, der sie im Carnegie-Institut in New York gesehen hatte. Das Blut von dem Vater und der Mutter des Knaben wurde auf Hämolyse und Agglutination im Verhältnis zu dem Blut des Knaben untersucht. Das Blut der Mutter zeigte schwache Agglutination der Blutkörper des Knaben, keine Hämolyse. Das Blut des Vaters: Keine Hämolyse, keine Agglutination.

In Localanästhesie ($^1/_2$ pCt. Novocain) wurden die linke Art. radialis des Vaters und die linke Vena saphena des Knaben in ca. 10 cm Länge freigelegt. Nach Durchschneidung und einstweiliger Klemmung der Gefässe wurden ihre centralen Enden mittels eines 3 cm langen, innen und aussen paraffinirten Stahlrohres miteinander verbunden. Nach Entfernung der Klemmen wurde nun 35 Minuten lang transfundirt, und während dieser Zeit fühlte man die Pulsation in der Vena saphena oberhalb der Canüle. Die Pulsfrequenz des Vaters (er ist ein ungewöhnlich grosser und starker Mann) war beim Beginn der Operation 72, danach 88, sein Blutdruck vor der Operation 150 (Riva-Rocci), Sahli 100.

Der Puls des Knaben war vor der Operation 120, nach der Transfusion 88. Sein Blutdruck vor der Transfusion 70 (Riva-Rocci), nach derselben 98. Während der Operation eine Kampferspritze. Das Aussehen besserte sich deutlich während der Transfusion. Nach derselben centrale Unterbindung der Gefässe. Die Hautwunden wurden mit Wormgut zusammengenäht.

14. 10. Hat die Nacht gut geschlafen. Sieht viel besser aus. Die Schleimhäute sind gesund roth, ebenso die Ohren. Sahli 71 pCt. Puls 86, regelmässig, gut. Herzstoss einfingerbreit innerhalb der Mammillarlinie im vierten Ictus. Herzdämpfung nur bis zum Sternalrand. Keine Nebengeräusche.

15. 10. Zustand seit der Transfusion völlig verändert. Leichtrothe Farbe auf den Backen, spricht und ist lebhaft. Isst mit ausgezeichnetem Appetit. Sahli 84. Rothe Blutkörper 3800000. Im Trockenpräparat (Giemsa): Grosse hämoglobinreiche Blutkörper (vom Vater) neben kleineren, bleichen, theils mit Poikilocytose (des Knaben eigene). Keine kernhaltigen rothen.

Am 16. 10. zeigte sich etwas Blut im Urin. Nach Centrifugirung finden sich einige rothe Blutkörper und 3—4 körnige Cylinder. Albumen $^3/_4$ pM.

20. 10. Urin klar. Albumen und Blutspuren. Sahli 85. Rothe Blutkörper 4006000.

27. 10. Gestern kleiner Blutaustritt an der Unterlippe und eine kleine Blutung aus dem linken Nasenloch. Stuhl schwarz (Nasenblut?). Aetzung des Septum nach unten und vorn mit $ChrO_3$.

Einige Petechien um und unter dem Umbilicus. Das Trockenpräparat des Blutes (Pappenheim) zeigt keine pathologischen Elemente (polynucleäre neutrophile Leukocyten 75 pCt., do. eosinophile 0,62 pCt., Lymphocyten 19,38 pCt., Uebergangsformen 1,25 pCt.). Rothe Blutkörper 3300000. Sahli 70. Riva-Rocci 85.

28. 10. Urin: Albumen +, Blut +.

5. 11. Es ist etwas Blut aus dem rechten Nasenloch gesickert. Aetzung des Septum nach unten und vorn mit $ChrO_3$. Er sieht ganz gut aus. Befindet sich vollständig wohl. Sahli 75, rothe Blutkörper 4500000. Riva-Rocci 85. Urin: Blut + (Spuren).

9. 11. Gestern und heute starke Blutreaction im Urin. Albumen + (Spuren). Ord.: Milchdiät.

16. 11. Befindet sich vollständig wohl. Ab und zu Petechien am Körper. Sie verschwinden nach einigen Tagen. Im Uebrigen wie am 5. 11. notirt.

Nachschrift.

26. 11. Rothe Blutkörper 4000000. Sahli 68. Riva-Rocci 88. Urin: Spuren von Albumen und Blut.

6. 12. Heute morgen kleine Nasenblutung, rechtes Nasenloch.

8. 12. Wieder zahlreiche Petechien auf der Haut über dem Körper und auf der Zunge. Sahli 72. Riva-Rocci 95. Befindet sich im Uebrigen ganz gut. Urin wie zuletzt.

22. 12. Sahli 70. Rothe Blutkörper 4000000. Wieder Nasenbluten auf der rechten Seite, anscheinend vom Septum. Liess sich durch Tamponade stillen. Ord.: Aetzung.

Das Krankheitsbild ist somit noch nicht abgeschlossen. Ref. veröffentlichte dies jedoch schon jetzt mit Rücksicht auf die eklatante Wirkung der directen Transfusion in diesem Falle. Noch scheint das Kind das neue Blut nicht ganz assimilirt zu haben. Es befindet sich jedoch vollständig wohl. Eine ausführliche Beschreibung wird seiner Zeit von Dr. Ingebrigtsen geliefert werden.

Gording bespricht einen Fall von Lateralsinusthrombosis, den er in Behandlung hatte.

Im Uebrigen innere Angelegenheiten. Uchermann.

---

e) Laryngo-Otologische Section der Warschauer Medicinischen Gesellschaft.

Sitzung vom 30. Januar 1913.

Vorsitzender: Meyerson.

Rappaport demonstrirt einen elfjährigen Knaben, bei dem wegen subglottischer Verengerung in Folge von Sklerom die Laryngofissur ausgeführt

wurde. Die stenosirenden Wülste wurden sammt den Stimmbändern entfernt. Zwei Wochen nach der Operation ist der Zustand des Kranken befriedigend; Athmung frei, Stimme etwas heiser.

Erbrich demonstrirt die Apparate zur Schwebelaryngoskopie, in der er eine Ergänzung unserer Untersuchungs- und Operationsmethoden sieht.

Lubliner bevorzugt dieselbe bei Operation subglottischer Geschwülste, Sokolowski bei Operation von Kehlkopfpolypen bei Kindern.

Meyerson zeigt mikroskopische Präparate: 1. Von einem Nasenfibrom bei einer 28jährigen Frau, welches die linke Nasenhälfte ausfüllte, bei Berührung leicht blutete, die mittlere Muschel zerstört, die untere abgeplattet hat und nach hinten in die Keilbeinhöhle, deren vordere Wand entfernt werden musste, hineinwucherte.

2. Von einem Tuberculom des Nasenseptums bei einem 18jährigen Mädchen, welches den Knorpel zerstört hat. In anderen Organen waren keine tuberculösen Veränderungen nachzuweisen.

Meyerson berichtet über einen Fall von Kehlkopfkrebs bei einem 67jährigen Manne, bei dem im Jahre 1901 von Prof. Gluck die Exstirpation des Kehlkopfes ausgeführt wurde. Der Kranke lebte noch elf Jahre nach der Operation und starb im Alter von 78 Jahren an einer bösartigen Geschwulst der unteren Extremität. Recidiv am Halse war nicht vorhanden.

Sitzung vom 27. Februar 1913.

Vorsitzender: Meyerson.

Oppenheim demonstrirt drei Kranke: 1. Einen Mann von 52 Jahren mit folgendem Kehlkopfbefund: Epiglottis zerstört, von ihrer Basis entspringt ein oberflächlich ulcerirter Tumor, der den Kehlkopfeingang verdeckt. Pirquet negativ. Wassermann schwach positiv. O. hält den Fall für Lues. Derselben Meinung ist auch Meyerson.

2. Einen 65jährigen Mann mit einem Tumor des linken Stimmbandes. Schmerzen und Unbeweglichkeit der linken Kehlkopfhälfte (Carcinom).

3. Eine Frau von 50 Jahren mit einer Geschwulst der rechten Mandel. Dieselbe ist hart, nicht ulcerirt, existirt seit zwei Jahren, verursacht der Kranken keine Schmerzen (Fibrom).

Lubliner demonstrirt 1. einen Kranken mit Tumor unter dem linken Stimmband in Folge eines Selbstmordversuchs. Der Patient durchschnitt sich vor zwei Jahren die Cart. thyreoidea im unteren linken Theile. Es entstand Stenose und Heiserkeit. L. fand eine tiefe Narbe am Halse und unterhalb des linken Stimmbandes eine tumorartige leicht bewegliche Hervorragung. Das Röntgenogramm zeigte, dass ein Theil der Cart. thyreoidea abgeschnitten wurde und in das Lumen des Kehlkopfes hineinwuchs. Er wurde mit der Schlinge entfernt. Stimme und Athmung kehrten zur Norm zurück.



2. Einen Fall von Fremdkörper im linken Bronchus. Patient trug eine Trachealcanüle (wegen tuberculöser Larynxstenose), welche abbrach und in den linken Bronchus hineinrutschte. Entfernung mittelst Bronchoskops.

Mesz stellt ein zehnjähriges Mädchen vor, bei dem in Folge eines Rhinolithen eine Rhinitis caseosa mit einer starken Erweiterung der entsprechenden Nasenhöhle auf Kosten des Septums und der viel schmaleren Kieferhöhle.

Erbrich und Jakubowski demonstriren zwei Fälle von Sklerom.

Rappaport zeigt eine Dermoidcyste, die von der Ohrmuschel eines $2^1/_2$jährigen Kindes entfernt wurde.

Szmurlo: Ueber Ohreneiterung in Folge von Diphtheriebacillus.

S. untersuchte bakteriologisch 60 Fälle von Ohreneiterung, wobei er 18 mal den Löfflerbacillus vorfand, doch war derselbe in dem grösseren Theil der Fälle von abgeschwächter Virulenz. S. schliesst daraus, dass der Diphtheriebacillus bei Ohreneiterungen kein seltener Befund ist.

Sitzung vom 27. März 1913.

Vorsitzender: Meyerson.

Meyerson: Ueber unblutige Eröffnung von peritonsillären Abscessen.

M. hat in mehreren Fällen die von Killian vorgeschlagene Eröffnung des Abscesses in der Fossa supratonsillaris mittelst Sonde ausgeführt und empfiehlt dieselbe bei messerscheuen Patienten. Er weist darauf hin, dass die übliche Incision bei peritonsillären Abscessen, parallel dem vorderen Gaumenbogen, denselben am höchsten Punkte eröffnet und der Eiterabfluss deshalb verhindert ist. Viel günstiger gestalten sich die Abflussbedingungen, wenn der Process sich mehr nach hinten unten gegen den hinteren Gaumenbogen ausdehnt und die Incision längs des hinteren Gaumenbogens gemacht werden kann.

Die Eröffnung mittelst Sondendruck imitirt im gewissen Sinne den spontanen Durchbruch des Abscesses, der, wie bekannt, niemals an der üblichen Incisionsstelle, d. h. oberhalb des Gaumenbogens eintritt, sondern immer zwischen Mandel und Gaumenbogen stattfindet. Die mittelst Sondendruck gemachte Oeffnung erweitert M. mittelst Spreizung einer in die Oeffnung eingeführten Kornzange.

An der Discussion betheiligen sich Rappaport, Pieniazek, Heiman und Karbowski, welche über Blutungen nach der üblichen Incision berichten, letzterer über gleichfalls mittelst Sonde ausgeführte Abscesseröffnung.

Sitzung vom 24. April 1913.

Vorsitzender: Meyerson.

Karbowski demonstrirt mikroskopische Präparate des normalen und pathologischen Labyrinths.

Rappaport demonstrirt einen siebenjährigen Knaben, dem vor $1^1/_2$ Jahren wegen Croup die obere Tracheotomie gemacht wurde, worauf die Canüle nicht entfernt werden konnte. Dem Patienten wurde als Voroperation zur Laryngofissur



die tiefe Tracheotomie ausgeführt, worauf aber die Canüle ohne weitere operative Maassnahmen entfernt werden konnte.

Marcinkowski demonstrirt: 1. einen Kranken, der vor $1^1/_2$ Jahren in Folge Perichondritis laryngea nach Typhus tracheotomirt wurde. Der Kranke konnte nur durch die Canüle athmen und es wurde eine Verengerung im Bereiche der Cartilago cricoidea und Unbeweglichkeit des Stimmbandes constatirt. Die Behandlung bestand Anfangs in der Einführung von Metallbougies, wobei die Beweglichkeit rechterseits vollkommen, linkerseits aber bis zur Cadaverstellung hergestellt wurde. Die Verengerung im Bereiche der Cart. cricoidea wurde nach der Methode von Mangold behandelt: Ein Keil aus dem Knorpel der zweiten Rippe wurde unter die Haut am Halse implantirt und daselbst neun Wochen belassen. Dann wurde der Larynx gespalten und ein dicker Gummidrain, der von dem Kehlkopfeingang bis zum oberen Theil der Trachea reichte, eingelegt; aus der Haut des Halses wurde ein breitbasiger Lappen, an dessen Spitze der eingepflanzte Knorpelkeil sich befand, gebildet und so eingelegt, dass der Knorpel in die Wunde hineinpasste und den Defect am Ringknorpel ausfüllte. Nun folgte die Naht. Heilung per primam. Resultat befriedigend.

2. Einen Fall einer subglottischen Verengerung bei einer Frau, die seit zwei Jahren an Stridor leidet. Es wurde Tracheotomie, dann Laryngofissur ausgeführt, wobei die subglottischen Wülste exstirpirt und die Wunde mittelst Paquelin cauterisirt wurde. Die mikroskopische Untersuchung zeigte eine chronische Entzündung.

In Anbetracht des Mangels der für Sklerom charakteristischen Zeichen glaubt M. für Laryngitis hypoglottica hypertrophica eher plaidiren zu können.

In der Discussion bemerkt Sokolowski, dass seiner Meinung nach ausser der skleromatösen subglottischen Stenose auch eine chronische entzündliche nicht skleromatöse Verengerung existire.

Polanski ist der Ansicht, dass der negative Befund bei der mikroskopischen Untersuchung nicht maassgebend sei, da nicht in jedem Stadium des Skleroms das Bild charakteristisch sei. Die aus verschiedenen Partien entnommenen Präparate zeigen ein verschiedenartiges Aussehen. In frischen Partien findet man kleinzelliges Infiltrat, Mikulicz'sche Zellen usw., während andere Theile, wo der Process schon abgelaufen ist, nur noch stark entwickeltes Bindegewebe aufweisen. Aus diesem Grunde ist P. geneigt, auch den von M. vorgestellten Fall als Sklerom zu betrachten.

Tryjarski demonstrirt einen Fall von Sklerom im Larynx bei einem 15jährigen Knaben, bei dem zwischen den Stimmbändern eine diaphragmaartige Membran vorhanden war. Dieselbe wurde mittelst Thermocauter nach vorheriger Tracheotomie durchtrennt.

Sitzung vom 29. Mai 1913.

Vorsitzender: Meyerson.

Meyerson und Charkowski: Ein Fall von Mandelsarkom.

Der 45jährige Patient litt zweimal, vor sechs und vor zwei Jahren, an

Mandelgangrän. Die bakteriologische Untersuchung des schmutziggrauen nekrotischen Belages der rechten Mandel wies nur Streptokokken nach, Löfflerbacillus war nicht vorhanden. Die Behandlung bestand in intratonsillären Injectionen einer Phenollösung.

Vor etwa sechs Monaten fing die Mandel an zu wachsen und es bildete sich langsam ein Tumor der rechten Tonsille, der sich schnell vergrösserte und den Gaumen vorwölbte. Das schnelle Wachsthum der Geschwulst sprach für ihre Bösartigkeit und obgleich die Analyse eines behufs mikroskopischer Untersuchung excidirten Theils kein charakteristisches Sarkombild darbot, wurde doch zur radicalen Operation geschritten.

Der Tumor wurde mittelst Pharyngotomie und temporärer Resection des Unterkiefers entfernt. Heilung.

Die mikroskopische Untersuchung des exstirpirten Tumors zeigte Sarkom.

M. macht in diesem Falle aufmerksam auf die vom Patienten früher durchgemachte Tonsillengangrän. M. hat vor mehreren Jahren in dieser Section einen Fall demonstrirt, in welchem gleichfalls nach Mandelgangrän eine bösartige Geschwulst der Mandel entstanden ist, die zum Exitus führte, und glaubt daher, auf den ätiologischen Zusammenhang zwischen Gangrän und Geschwulst der Mandel hinweisen zu können.

Szmurlo demonstrirt Präparate von einem Nasensarkom bei einer Frau, die seit vier Monaten an Nasenverstopfung leidet. Die mittelst Schlinge entfernte Geschwulst zeigte den Bau eines Sarcoma globocellulare.

A. v. Sokolowski.

---

f) Niederländische Gesellschaft für Hals-, Nasen- und Ohrenheilkunde.

24. Versammlung zu Utrecht, 21. und 22. November 1914.

H. Zwaardemaker (Utrecht): Die dominirenden Töne der Vocale von den isozonalen Prüfungswörtern.

J. van der Hoeven Leonhard (Amsterdam): Demonstration von Schnitten des Processus mastoideus zur Erläuterung des Verlaufs des Nervus facialis.

F. H. Quix (Utrecht): 1. Ein Fall von operirter Geschwulst des Nervus acusticus mit Demonstration von Mikrophotographien und Besprechung der Operationstechnik.

2. Ein Fall von Hirnsyphilis mit Entartung des Nervus acusticus und des Labyrinths. Demonstration von Mikrophotographien.

3. Die Function der Mittelohrmuskeln bei Walfischen.

C. E. Benjamin und G. F. Rochat (Utrecht): 1. Ueber die Operation von West bei Stenose der Thränenwege. Erschien ausführlich in Nederl. Tijdschr. v. Geneesk. 1914. II. No. 22 (Referat Centralbl. f. Laryngol. 1914).

Mittheilung von günstigen eigenen Erfahrungen mit der West'schen Operation.



Discussion:

Rochat betont, dass Sondirung noch immer die klassische Methode bleibe, die immer zuerst angewandt werden soll. Erweiterung des Thränenpunktes ist dabei nöthig, nur eine allzu starke Spaltung ist verwerflich.

Posthumus Meyjes kennt einen Patienten, welcher den Zigarrenrauch durch die Thränenpunkte hinausblasen kann und trotzdem an Thränenträufeln leidet. Für dieses Leiden sei also eine Stenose nicht erforderlich. In vielen Fällen hilft Kauterisation oder partielle Amputation der unteren kranken Muschel.

Struycken sah bei Patienten, bei denen eine weite Verbindung zwischen Nase und Thränensack hergestellt war, nach drei Jahren wieder Thränenträufeln und Conjunctivitis auftreten. Bei Ozaena können nachtheilige Folgen auftreten. Die Exstirpation des Sackes giebt in vielen Fällen gutes Resultat.

Benjamins muss das Resultat nach drei Jahren noch abwarten. Bei Ozaena und Tuberculose soll man nicht operiren.

2. Beitrag zur Kenntniss der Anatomie und Physiologie der Thränenwege. Erschien ausführlich in Nederl. Tijdschr. v. Geneesk. 1915. No. 24. p. 2067. (Referat Centralbl. f. Laryngol. 1915. S. 272.)

Nach Demonstration der Anatomie beim Kaninchen und beim Menschen theilt Vortragender Experimente am Kaninchen und bei 2 Patienten mit betreffend den Einfluss des Lidschlags auf die Fortbewegung der Thränen. Die alte Theorie von Arlt ist richtig, nach welcher durch den Lidschlag eine Druckerhöhung im Thränensack entsteht.

Discussion:

Quix meint, dass durch die Einführung eines Röhrchens bei den Experimenten der Mechanismus doch verändert werden könne. Ausserdem braucht kurzdauernde Druckerhöhung noch keinen continuirlichen Abfluss zu verursachen.

Struycken fragt, ob auch wirklich während der Experimente guter Abfluss wahrgenommen sei.

van der Hoeven Leonhard fragt, wie sich vasomotorische Druckdifferenzen im Sack verhalten.

van den Broek stellt die Frage, welche Bedeutung der Reichthum des Ductus an Blutgefässen habe.

Benjamins beantwortet die Fragen. Durch seine Experimente sei nur erwiesen, dass während des Lidschlags ein positiver Druck auf den Inhalt des Thränensacks ausgeübt werde.

A. de Klein (Utrecht): Tonische Labyrinthreflexe auf die Augenmuskeln.

C. E. Benjamins: Demonstration von Resultaten der conservativen Behandlung von Nasenlupus.

Bei zwei Patienten wurden sehr starke Veränderungen im Naseninneren local mit Mesothorium behandelt, ausserdem mit IK und Leberthran innerlich nebst Lichtbehandlung durch den Hautarzt. Ausserordentlich gutes Resultat.



F. H. Quix (Utrecht): Ein Fall von operirtem Sarkom des Kehlkopfes.

Ein Jahr vor der Operation war aus der Wange ein Fibrosarkom entfernt worden. Die Geschwulst im Kehlkopf sass mit einem Stiel am linksseitigen Stimmband. Nach Tracheotomie Spaltung des Kehlkopfes und Exstirpation der Geschwulst mit einem Teil des Schildknorpels, um die Ursprungsstelle der Geschwulst gründlich zu entfernen. Der Patient, welcher vor einem halben Jahre operirt wurde, wird demonstrirt.

H. Braat (Arnheim): 1. Demonstration eines Patienten mit grossem Angioma cavernosum der rechten Mandel.

Die Geschwulst machte dem 43jährigen Patienten Störung beim Schlucken und Athmen. Vortragender behandelte mit günstigem Erfolge mit Einspritzungen von Anfangs 60proc. Alkohol, später von gleichen Theilen 90proc. Alkohol, Formol und Glycerin. Man findet in der Literatur nur wenige Fälle von derartig localisirten Angiomen. Sie sind meistens angeboren, doch wachsen sie am stärksten im mittleren Lebensalter. Sie greifen zwar auf umgebendes Gewebe über, doch werden sie nie maligne. Klinisch ist besonders von Bedeutung das schnelle Wachsthum und die Gefahr der Entzündung mit Phlebitis.

2. Bronchoskopische und ösophagoskopische Erfahrungen. a) Offene Sicherheitsnadel im Kehlkopf eines Kindes von 9 Monaten.

Das Kind hatte die Nadel über 50 Tage im Kehlkopf, bevor sie entdeckt wurde. Der Hausarzt wurde gerufen, weil das Kind krank war, erbrochen hatte und leise hustete. Da es auch nach dem linken Ohr griff, wurde eine Mittelohrentzündung vermuthet und deshalb der Specialist hinzugerufen. Die Ohren waren normal, am Halse waren geschwollene Lymphdrüsen. Wegen Athmungsstörung wurde an Thymusvergrösserung gedacht und deswegen röntgenologisch untersucht. Dabei wurde dann die Nadel gesehen. Extraction mittels Krallenzange.

b) Münze spontan aus dem Oesophagus entfernt nach Durchbruch der Wand.

Ein 4jähriger Knabe hatte vor 5 Wochen ein grosses Münzstück verschluckt. Es waren Schluckschmerzen aufgetreten. Auf der X-Photographie sah man die Münze zwischen 5. und 7. Halswirbel. Bei der Oesophagoskopie in Narkose wurde jedoch nichts gesehen. Es wurde nochmals eine X-Photographie gemacht, nachdem Bismuth in den Oesophagus gegossen war, wodurch sichergestellt wurde, dass die Münze nicht in der Trachea war. Es wurde abgewartet, da die Münze vermuthlich Nekrose der Oesophaguswand gemacht hatte und durch Periösophagitis mehr weniger eingekapselt war. Nach einigen Wochen wurde die Münze erbrochen und das Kind war geheilt. Vortragender betont, dass in solchen Fällen bei der Extraction grosse Vorsicht nöthig sei und man öfter, wie dieser Fall zeigt, ruhig abwarten kann.

c) Gekochte braune Bohne im rechten Bronchus bei einem Kinde.

5jähriger Knabe hatte die Bohne ins Nasenloch gesteckt und fast direct eingesogen. Nach einer Stunde Dyspnoe, die nach kurzer Unterbrechung bestehen blieb. Die rechte Lunge schleppte nach, auf dem Röntgenschirm war ein Schatten

in Höhe der Bifurcation sichtbar. Entfernung in Narkose mittels unterer Bronchoskopie. Beim Fassen brach die Bohne jedoch durch. Das zweite Stück wurde ausgehustet nach Reizung der Schleimhaut, nachdem das Bronchoskop entfernt worden war, während die Tracheotomiewunde breit offengehalten wurde.

Discussion:

Quix erwähnt einen Fall, wobei eine offene Sicherheitsnadel in den Oesophagus gelangt war und mit der Spitze im Gewebe zwischen Trachea und Oesophagus festsass, während das andere Ende im Sinus piriformis lag. Mit der Sonde konnte der Fremdkörper deshalb nicht gefunden werden, wohl aber auf der Röntgenphotographie. Extraction gelang gut.

Weyers fiel es in drei Fällen von Fremdkörper im Hypopharynx auf, dass die Patienten den Kopf retroflectirt hielten. Dieses könne zur Diagnose helfen.

H. J. L. Struycken (Breda): Autoskopie.

Demonstration eines kleinen Instrumentariums zur Autoskopie bestehend aus Gaumenplatte, Zungenlöffel und Epiglottisspatel. Der Druck auf den Zungenrücken wird zum grossen Theil aufgehoben durch Gegendruck gegen die Zähne im Oberkiefer. Ursachen des Widerstandes der Zunge sowie die Vortheile von gleichmässigem Druck werden kurz besprochen. Binoculares Sehen im Kehlkopf ist bei Anwendung des Instrumentes möglich, und man kann von den Mundecken aus mit kurzen Instrumenten das Kehlkopfinnere erreichen.

Demonstration eines Drahtspeculums für die Nase mit verstellbaren Spateln und eines einfachen Mundlämpchens für Untersuchung am Krankenbett.

Discussion:

Quix: Mit dem Clar'schen Spiegel ist binoculares Sehen sehr gut möglich, wenn der Zugang zur Höhle, in welche man sehen will, nur gross genug ist. Ein französisches Instrument zur directen Laryngoskopie wurde durch ihn probirt; es gefiel jedoch durchaus nicht.

Struycken meint, dass praktisch mit dem Clar'schen Spiegel nur mit einem Auge gesehen werde. Sein Autoskop soll nicht die Schwebe ersetzen und ist auch nicht bei jedem Patienten anwendbar; es sei nur eine nützliche Vervollständigung unserer Hülfsmittel.

P. Th. L. Kan (Leiden): 1. Coagulen in der Hals-, Nasen- und Ohrenheilkunde.

Sehr günstige Erfahrungen in zahlreichen Fällen, bei Adeno- und Tonsillotomien, bei Nasenbluten, Operationen in der Nase, bei lästiger Blutung während der Radicaloperation am Ohre. Seit Anwendung des Coagulens war Tamponade bei 21 Nasenoperationen nicht mehr nöthig.

Discussion:

Hartog: Bei starker Blutung wird die Lösung fortgeschwemmt.

Minkema fragt nach dem Resultat bei Blutung auf arteriosklerotischer Basis.

de Kleyn begreift nicht den Nutzen bei einfacher Nasenblutung, wenn trotzdem noch Chromsäureätzung nöthig ist.

Posthumus Meyjes, Braat und Ruysch sahen grossen Nutzen von Kalkmedication vor der Operation.

2. Erfahrungen bei intratrachealer Einspritzung von Gumenolöl.

Angeregt durch die günstigen Resultate, welche Binnerts mit dem von Guisez empfohlenen Mittel erhielt, machte Vortragender die Einspritzungen in den Bronchus bei einem Patienten mit ausgedehnter Bronchiectasie der linken Lunge. Einige Stunden nach der Einspritzung trat hohes Fieber auf mit starkem allgemeinen Unwohlsein. Dieses dauerte zwar nur einen Tag, doch es wiederholte sich nach jeder Einspritzung. Deshalb wurde das Mittel nicht weiter angewandt. Die Menge des Sputums, der Geruch blieben auch unbeeinflusst.

Discussion: Brat, Posthumus Meyjes, Struycken hatten gute Erfahrungen.

C. M. Hartog (Scheveningen): Der Streptococcus mucosus und Mittelohrentzündung.

W. Posthumus Meyjes (Amsterdam): Mesothorium und Taubheit.

J. van der Hoeven Leonhard (Amsterdam): Der Werth von Luftinsufflationen nach Politzer bei Mittelohrentzündung.

A. de Kleyn (Utrecht): Familiäre Labyrinthtaubheit.

P. Th. L. Kan (Leiden): Ein Fall von Destruction des Facialcanals durch Cholesteatom ohne Lähmung.

F. H. Quix (Utrecht): Schleppender Verlauf eines extraduralen Abscesses des Kleinhirns nach sehr geringen Ohrenerscheinungen.

C. H. Gantvoort: Demonstration eines Lymphosarkoms der Mandel.

Die Geschwulst konnte wie die Mandel bei der Tonsillectomie entfernt werden. Mikroskopisch stellte sich heraus, dass die Geschwulst ganz innerhalb der Kapsel gelegen ist. Lymphdrüsenschwellung am Halse nach einem Monat. Auch diese Drüsen konnten leicht enucleirt werden. Später auftretende kleinere Drüsenschwellungen verschwinden nach Röntgenbestrahlung. Die Art des Tumors ist mikroskopisch nicht genau zu bestimmen. Vielleicht ist es ein Fall von Hodgkin'scher Krankheit.

van Gilse.

III. Briefkasten.

Die Berliner Medicinische Facultät hat als Preisaufgabe folgendes Thema gestellt: „Ueber die diagnostische und therapeutische Bedeutung des Coccobacillus Ozaenae foetidus.“

Dr. Emil Mayer (New York) sowie die englischen Mitarbeiter McBride. Logan Turner, Watson Williams und H. J. Davis haben sich veranlasst gesehen, ihre Mitarbeiterschaft am Centralblatt aufzugeben.

Für die Redaction verantwortlich Prof. Dr. G. Finder, Charlottenburg, Augsburger Str. 38.
Druck von L. Schumacher, Berlin N. 4.

Internationales Centralblatt

für

Laryngologie, Rhinologie

und verwandte Wissenschaften.

Jahrgang XXXI. Berlin, October. 1915. No. 10.

I. Referate.

a) Allgemeines, obere Luftwege.

1) **Katzenstein** und **Haenlein** (Berlin). **Kurze Mittheilungen über Athmungsuntersuchungen an Taubstummen.** *Berliner klin. Wochenschr. No. 14. S. 661. 1914.*

Gegenüber der Behauptung Schär's (Vox 1913. H. 2 u. 3), dass durch den Lautsprachenunterricht nicht in günstigem Sinne auf die Athmung von taubstummen Kindern eingewirkt wird, stellen die Verf. fest, dass die Vitalcapacität bei taubstummen Knaben und Mädchen durchschnittlich schlechter ist, als bei vollsinnigen. Eine Abnahme derselben mit zunehmendem Schulalter war im Vergleich zu der der Vollsinnigen jedoch nicht festzustellen, vielmehr war der Ausfall bei den Taubstummen ein ganz unregelmässiger. Verf. (Haenlein) befürwortet eine fachkundige Athemgymnastik an den Taubstummenanstalten, wodurch die allgemeine Gesundheit und wohl auch die Sprache der Zöglinge gewinne.

R. HOFFMANN.

2) **Eduard Weiss. Wassermann'sche Reaction und maligne Neubildungen.** *Inaug.-Diss. Würzburg 1915.*

Verf. berichtet über zwei auf der Seifert'schen Klinik beobachtete Fälle von maligner Neubildung.

Der erste Fall betraf einen 52jähr. Mann mit einem Knoten, der für ein Gummi angesehen wurde. Dafür sprach die Anamnese und der positive Wassermann. Trotz Salvarsan, Jod und Hg machte die Krankheit rapide Fortschritte; Probeexcision ergab Carcinom. Als Pat. in die Klinik eintrat, war er bereits inoperabel; der behandelnde Arzt hatte, fehlgeleitet durch die Anamnese und ganz besonders den positiven Ausfall der Wassermann'schen Reaction, den Zeitpunkt für die Operation versäumt.

Fall 2. Ein 46jähr. Mann war seit 4 Wochen beim Hausarzt in Behandlung mit der Diagnose „Gaumenlähmung". Der weiche Gaumen war auffallend bläulich gefärbt, wenig beweglich; bei Rhinoscopia posterior und Digitaluntersuchung



ergab sich, dass der Nasenrachenraum durch Infiltration der Wände, besonders rechts, verengt war, Wassermann negativ. Mit Rücksicht auf frühere Infection wurde die Diagnose zuerst auf gummöse Infiltration gestellt, dementsprechend Jodtherapie. Dann wurde aber die Diagnose gestellt auf malignen Tumor, von der Schädelbasis ausgehend, was durch Operation bestätigt wurde. Kurze Zeit danach Exitus.

Verf. kommt zu dem Ergebniss: Auf die Wassermann'sche Reaction kann bei der Differentialdiagnose zwischen Gummi und maligner Neubildung bei weitem nicht der Werth gelegt werden, wie es bei der primären und secundären Syphilis in Beziehung zu anderer Erkrankung mit vollem Recht geschieht. Von besonderer Wichtigkeit muss diese Forderung sein vor dem Entschluss der einzuleitenden Therapie.

FINDER.

3) **Dimitrios Dimitriadis** (Athen). **Ueber Verwundungen an den Ohren, der Nase und dem Kehlkopf in den letzten Kriegen Griechenlands 1912/1913.** *Monatsschr. f. Ohrenheilk. Bd. 49. S. 353. 1915.*

Bei 50634 Verwundeten waren 250 an Ohr, Nase oder Kehlkopf verletzt, also 0,49 pCt. Selbstverständlich waren diese Verletzungen mit Läsion anderer Organe combinirt. Ueber einige typische Fälle, wie sie auch im jetzigen europäischen Kriege schon öfters erwähnt werden, wird kurz berichtet.

OPPIKOFER.

4) **Matsumoto** (Königsberg i. Pr.) **Beitrag zur Lehre von der syringomyelitischen Erkrankung der Hirnnerven mit besonderer Berücksichtigung des Ohres, der Nase, des Kehlkopfes und des Schlundes.** *Beiträge zur Anat., Physiol., Pathol. und Therapie des Ohres, der Nase u. des Halses. Bd. 8. S. 212. 1915.*

Unter eingehender Berücksichtigung der Litteratur Mittheilung eines genau beobachteten Falles von Syringobulbie, der die folgenden Veränderungen aufwies: 1. Degenerative Muskelatrophie und beiderseitige Parese im Gebiet des Nackens und Schultergürtels (besonders rechts); also Parese im Gebiete des Accessorius, besonders des Cucullaris sowie der nach den Musculi infraspinati und deltoidei ziehenden Aeste des Plexus cervicalis (bis zum 6. Cervicalnerven). 2. Theils Abschwächung, grösstentheils aber Steigerung der Muskel- und Sehnenreflexe der Arme. 3. Geringe Herabsetzung des Wärme- und Tastsinnes und starke Herabsetzung des Schmerzgefühls im rechten Arm. 4. Geringe Hypalgesie der ganzen rechten Körperhälfte. 5. Hyposmie. 6. Parese der rechten Gaumenmuskulatur. Gering ausgesprochene und wechselnde Hypästhesie der rechten Hälfte der Gaumen- und Rachenschleimhaut. 7. Theilweise Herabsetzung des Geschmacksinnes. 8. Rechtsseitige Kehlkopflähmung der Oeffner und Schliesser bei Intactbleiben der Sensibilität der Kehlkopfschleimhaut. 9. Spontane Schmerzen ohne Anästhesie in den Ohren. Erhöhter Druckschmerz in der Gegend hinter dem rechten Ohr und im Gehörgang. 10. Bläscheneruption und Pigmentanomalien hinter und unter dem rechten Ohrläppchen, später Anästhesie daselbst. 11. Nervöse Schwerhörigkeit (Acusticusatrophie) beiderseits und zwar rechts mehr als links.

OPPIKOFER.

5) **Richard H. Johnston. Eine Serie von Fremdkörperfällen. (A series of foreign body cases.)** *Southern medical journ. VII. No. 12. 1914.*

Bericht über 9 Fälle von Fremdkörpern in Larynx, Trachea, Bronchien und Oesophagus bei Kindern von 6 Monaten bis 12 Jahren. In 8 Fällen wurde der Fremdkörper glücklich entfernt. In dem 9. Fall handelte es sich um eine offene Sicherheitsnadel, die im Oesophagus eines 8 Monate alten Kindes sass und die mittels des Oesophagoskops localisirt werden konnte; am 5. Tage ging der Fremdkörper per rectum ab.

EMIL MAYER.

6) **K. Zielinski. Ein Beitrag zur Casuistik der Fremdkörper in den Ohren, Luftwegen und dem Verdauungstractus. (Przyczynek do kazuistyki ciał obcych w uszach, w drogach oddechowych i pokarmowych.)** *Gaz. lek. No. 45. 1913.*

Verf. fand im Laufe von 25 Jahren unter 86300 ambulanten Kranken 248mal Fremdkörper, von denen 56 in den Ohren, 52 in der Nase, 100 in dem Rachen, 36 in der Speiseröhre deponirt wurden. In 24 Fällen passirten die Fremdkörper den Verdauungstractus. Es folgt eine Beschreibung der Fälle nach der Localisation und der Extractionsmethoden.

A. v. SOKOLOWSKI.

7) **Rudolf Steiner. Ueber Inhalationstherapie.** *Prager med. Wochenschr. No. 25. 1915.*

Es wird zunächst die Anwendung zerstäubter Flüssigkeiten besprochen. Neben dem allgemein bekannten Bulling'schen Apparat verdient nach dem Verf. speciell das Emser System (Heyer) hervorgehoben zu werden, das besonders bei chronischen Affectionen der Nase, des Nasenrachenraums und auch der oberen und mittleren Luftwege als unterstützender Heilfactor vorzügliche Dienste leistet. Da mittels dieser Methoden jedoch die eingeathmeten Tröpfchen kaum in die feineren Luftwege und die Alveolen gelangen dürften, ist es als ein wesentlicher Fortschritt zu betrachten, dass Arzneimittel in verdampftem resp. vergastem Zustand inhalirt werden können. Dazu kommt, dass bei dieser Methode eine grosse Anzahl von Medicamenten herangezogen werden kann, die für die Zerstäubung nicht besonders geeignet sind (Terpentinöl, Menthol, Perubalsam, Eucalyptol usw.)

Nach den Erfahrungen des Verf.'s ist der Sänger'sche Apparat für Arzneiverdampfung der zweckmässigste und allen anderen überlegen.

Zum Schluss berichtet Verf. über seine Erfahrungen mit einem neuen Inhalationssystem, das darin besteht, dass ein ausserordentlich feiner rauchartiger Nebel, der aus mikroskopisch kleinsten Kochsalzwürfelchen besteht, zur Inhalation gelangt. Dieser Apparat für Verdampfung von Kochsalz ist von Reissmann (Wien) und Wenzel (Wien) construirt; mittels desselben wird das Kochsalz in Substanz und in feinster Vertheilung eingeathmet. Ueber die therapeutischen Erfolge dieser neuen Methode haben Mayerhofer aus der v. Pirquet'schen Klinik (Wien) und Loewenstein (Wien) berichtet. Versuche an Meerschweinchen zeigten, dass durch diese Inhalationsmethode eine Kochsalzwirkung bis an die Randparthien des Lungenparenchyms erzeugt werden kann. Nach den Erfahrungen des Verf.'s, die er an dem Ambulatorium des Prager deutschen laryngologischen

Universitäts-Instituts gesammelt hat, umfasst das Indicationsgebiet alle krankhaften Zustände der Athmungsorgane, die mit starker Secretion und insbesondere mit Secretstauung einhergehen und es wird nur durch rasch progrediente tuberculöse Processe, Neigung zu Lungenblutungen, acute pleuritische Processe eingeschränkt. Verf. erblickt in der Kochsalzeinathmung eine werthvolle Bereicherung der Inhalationstherapie. Autoreferat.

8) **L. Hektoen** und **B. Rappaport. Die Anwendung von Kaolin zur Beseitigung von Bakterien aus Hals und Nase. (The use of kaolin to remove bacteria from the threat and nose.)** *The journ. of the american med. association. 12. Juni 1915.*

Verff. haben gefunden, dass Kaolin als trockenes Pulver, in geeigneter Weise angewendet, nicht allein Diphtheriebacillen, sondern auch alle Bakterien aus der Nase im Laufe von 3—4 Tagen beseitigt. Zu diesem Zweck wird Kaolin 6 oder 7mal täglich in 2stündigen Zwischenräumen in die Nase geblasen. Bei jedem Mal wird die Insufflation mehrmals wiederholt. Der Erfolg der Behandlung scheint davon abzuhängen, dass das Kaolin reichlich über die Nasenschleimhaut vertheilt wird. In Fällen von Nasenstenose ist die Behandlung daher schwieriger.

Zur Anwendung von Kaolin auf die Schleimhaut des Rachens sollen ältere Kinder und Erwachsene 4—5mal täglich so langsam wie möglich $^1/_3$ Theelöffel Kaolin hinunterschlucken; bei kleineren Kindern kann man daran denken, es mit Zucker gemischt in Tablettenform darzureichen. In einer Anzahl von Fällen, in denen reichliche Mengen von Diphtheriebacillen im Pharynx vorhanden waren, gelang es auf diese Weise sie in 2—4 Tagen dauernd zu beseitigen.

Ebenso wird empfohlen, bei Rhinitis, bei Scharlach Kaolin-Insufflationen in die Nase zu machen. Irgend welche Reizerscheinungen sind bei Kaolinanwendung nicht beobachtet worden. EMIL MAYER.

9) **Joseph Heinstein. Klinischer Bericht über die erfolgreiche Anwendung von Emetin zur Blutstillung nach Operationen in Nase und Rachen. (A clinical report of the successful use of emetine in the control of hemorrhage following nasopharyngeal operation.)** *Medical record. 16. Januar 1915.*

Verf. berichtet über 12 Fälle, in denen er Emetin mit Erfolg bei postoperativen Blutungen angewandt hat. Durch das Mittel wird keine Blutcoagulation, noch eine Herabsetzung des Blutdrucks bewirkt, es wirkt vielmehr augenscheinlich direct auf die Capillaren, indem es sie verschliesst. Die Anwendung geschah durch subcutane Injection. Verf. wünscht zu weiteren Versuchen mit dem Mittel anzuregen. EMIL MAYER.

10) **Gherardo Ferreri. Betrachtungen über die Schwebelaryngoskopie und Casuistik. (Considerazioni sulla laringoscopia in sospensione e casistica.)** *Atti della clinica oto-rino laringoiatrica di Roma. Anno XI. 1914.*

Verf. bekennt sich als einen warmen Fürsprecher der Schwebelaryngoskopie. Er hat in zwei Fällen von diffusen Papillomen des Larynx und der Trachea die völlige Ausräumung der Tumoren in Schwebelaryngoskopie vornehmen können. Er sieht in ihr die Methode der Wahl bei Kindern. Verf. bedient sich, besonders

für die in der Tiefe der Trachea sitzenden Papillome mit Vortheil eines Instrumentes, das — ähnlich wie der alte Grätenfänger — geschlossen in die Tiefe eingeführt, dann entfaltet wird und beim Zurückziehen das Lumen des Larynx und der Trachea von den papillomatösen Massen säubert. Verf. berichtet ferner über 10 Fälle von Larynxtumoren, die wegen ihres Sitzes schwer zugänglich waren, oder bei denen sich wegen ihrer Grösse die Entfernung unter Leitung des Spiegels nicht empfahl. Bei den ganz grossen Larynxpolypen („Riesentumoren" Massei) und bei solchen, bei denen es sich namentlich um Angiome handelt, hat er sich mit Nutzen eines Polypenschnürers bedient. CALAMIDA.

11) **F. Chavanne. Die letzten Modificationen der Schwebelaryngoskopie. (Les dernières modifications de la laryngoscopie en suspension.)** *L'oto-rhino-laryngoscopie internat. April 1914.*

Verf. hat bei Anwendung des Killian'schen Spatels gefunden, dass die Untersuchung sich in einfacher Cocainanästhesie ausführen lässt und von den Patienten nicht als unangenehm empfunden wird. FINDER.

b) Nase und Nasenrachenraum.

12) **S. Mazza** (Buenos Aires). **Die Bakteriotherapie der Ozaena.** *Wiener klin. Wochenschr. No. 18. 1915.*

Verf. stellte eine polyvalente Vaccine von Coccobacillus ozaenae Perez her. Er injicirte zunächst Dosen von 100 Millionen pro 1 ccm subcutan, was reactionslos vertragen wurde. Die Dosen wurden alsdann bis 500 Millionen pro 1 ccm gesteigert. Das Resultat war, dass die Schleimhaut der unteren Muscheln activ congestionirt wurde, mitunter kleine Blutungen auftraten. Das Secret wurde flüssiger und reichlicher. Zwei im Zwischenraum von je einer Woche verabfolgte weitere Injectionen liessen auch eine Abnahme des Foetors wahrnehmen und es schwanden alle Symptome nach der 5. Einspritzung.

Während die erstgenannte Vaccine nur aus 3 Bacillenstämmen bestand, stellte Verf. eine zweite Vaccine aus 6 Bacillenstämmen dar, wovon 3 neue von ihm selbst isolirte Stämme und 3 der ersten Serie zur Anwendung kamen. Die Wirkung war noch deutlicher. Von den 25 mit wöchentlichen subcutanen Injectionen und hohen Dosen (bis auf 100 Millionen pro 1 ccm) behandelten Kranken waren nach wenigen Einspritzungen 8 geheilt und die anderen wesentlich gebessert.

Auch Dr. Maidana in Rivadia hatte mit der polyvalenten Aethervaccine von 40 Kranken 10 heilen können. HANSZEL.

13) **G. Hofer** (Wien). **Die Beziehung des Bacillus Perez zur genuinen Ozaena. (Zur Frage der Aetiologie der Stinknase.)** *Wiener klin. Wochenschr. No. 25. 1913.*

Mittheilung der eigenen Untersuchungen, die ergaben, dass der gefundene Bacillus in eine gewisse ätiologische Beziehung zur Ozaena gebracht werden muss.

HANSZEL.

14) **E. Pollatschek** (Budapest). **Die Vaccinetherapie der Ozaena.** *Orvosi hetilap. No. 14. 1915.*

Der Perez'sche Coccobacillus foetidus ozaenae ist bei dieser Krankheit als specifisch zu betrachten. Die Autovaccinetherapie bringt in vielen Fällen Heilung, in anderen Fällen wesentliche Besserung. Die Frühformen der Ozaena sollen erforscht werden, in verdächtigen Fällen ist die bakteriologische Untersuchung vorzunehmen. Die Athmungsstörungen der bereits geheilten Patienten sind durch Paraffininjectionen wesentlich zu verbessern.

POLYAK.

15) **Luigi Torrini. Beitrag zur Kenntniss der endonasalen Tuberculose; tuberculöses Granulom der mittleren Muschel. (Contributo alla conoscenza della tuberculosi endonasale; granuloma tubercolare del cornetto medio.)** *Arch. ital. di otologia. Fasc. I. 1915.*

Bericht über den Fall eines 21jähr. Mannes, vor 3 Jahren an rechtsseitiger Coxitis erkrankt, leidet seit einiger Zeit an Blutungen aus der rechten Nase und Verstopfung derselben. Die rechte Nasenhälfte ist fast ganz ausgefüllt von einem polypösen Tumor, der von der mittleren Muschel entspringt und bei leisester Berührung blutet. Pirquet positiv. Athemgeräusch über dem rechten Oberlappen abgeschwächt. Die mikroskopische Untersuchung des entfernten Tumors ergiebt, dass es sich um ein von der mittleren Muschel ausgehendes tuberculöses Granulom handelte. Verf. hat in der Literatur nur noch einen Fall gefunden (Ostino, Gazetta Medica di Torino 1899), in dem ein Tuberculom der Nase von der mittleren Muschel ausging.

CALAMIDA.

16) **H. Burckhardt** (Zürich). **Ueber die Mitbetheiligung des Gesichtsschädels bei Lues hereditaria tarda mit besonderer Berücksichtigung der Kiefer.** *Fränkel's Archiv. Bd. 29. H. 2. 1915.*

Zu den bisher bekannten 4 Fällen von syphilitischer Exostosenbildung am Schädel fügt Verf. einen fünften, in dem vom 8. Lebensjahre an eine zunehmende schmerzlose Auftreibung einzelner Knochen, der Tibiae und besonders des Gesichtsschädels sich entwickelte, wobei die letztere in Folge concentrischer Verengung der Nase zu starker Behinderung der Nasenathmung führte. Typische Veränderung an den Schneidezähnen, am Augenhintergrund, Anamnese und positiver Wassermann sicherten die Diagnose: hereditäre Lues. Unter entsprechender Behandlung bildete sich ein Theil der Veränderungen zurück, um an andern Stellen, wenn auch abgeschwächt, wieder aufzutreten. Für die Differentialdiagnose gegenüber der Leontiasis ossea, Rachitis, Akromegalie, Knochentumoren ist der Ausfall der Blutreaction maassgebend.

STURMANN.

17) **A. Onodi** (Budapest). **Nasennebenhöhlenkrankheiten in den ersten Lebensjahren.** *Orvosi hetilap. No. 2. 1915.*

Verf. giebt vorerst genaue Daten über Vorkommen und Ausdehnung der Nebenhöhlen vom 1. bis 9. Lebensjahre. Dann wird eine Statistik der in der Literatur enthaltenen 53 Fälle von Nebenhöhlenerkrankungen bis zu dem 10. Lebensjahre geliefert und die Klinik dieser Erkrankungen besprochen. Radicale Operationen sollen rechtzeitig ausgeführt werden. Von den erwähnten 53 Fällen

sind 37 geheilt. Radikaloperationen vom Säuglingsalter bis zum 5. Lebensjahre sind in 16 Fällen gemacht worden. POLYAK.

18) **Piffl** (Prag). **Kriegserkrankungen der Nasennebenhöhlen.** *Wiener klin. Wochenschr. No. 50. S. 1604. 1914.*

Verf. fand zwei Gruppen dieser Affectionen. Zu der leichteren katarrhalischen Form von Nebenhöhleneiterung kam es meist bei Schüssen in der nächsten Umgebung dieser Nebenhöhle, offenbar durch Blutung in sie hinein bedingt; diese Formen heilten unter conservativer Behandlung. Bei den schweren eitrigen Entzündungen der Nebenhöhlen mit hohem Fieber, starken Schmerzen und reichlicher Eiterung musste meist breit eröffnet werden. HANSZEL.

19) **Denker** (Tournai-Halle a S.). **Die chirurgische Behandlung der Nebenhöhleneiterungen nach Kriegsverletzungen.** *Münchener med. Wochenschr. Feldärztl. Beilage. No. 24. S. 821. 1915.*

Der vor der kriegsärztlichen Vereinigung in Lille gehaltene Vortrag bringt einen Ueberblick über die Diagnostik der Nebenhöhleneiterungen im Allgemeinen und erörtert deren Aetiologie und Pathogenese. Die Behandlung der acuten Nebenhöhleneiterungen ist, sagt Denker, im Allgemeinen eine conservative, während die chronischen Formen meist operative Eingriffe erfordern. In sehr ausführlicher Weise wird dann die Methode der radicalen Eröffnung der Kieferhöhle beschrieben, für die sich in der Rhinologie des Verf.'s Name eingebürgert hat. Die Nebenhöhlenempyeme des Krieges kommen fast ausschliesslich durch traumatische Läsionen in der Gegend des Oberkiefers, der Augenhöhle und der Stirn zu Stande; sie pflegen gleich nach ihrer Entstehung den Charakter der chronischen Eiternng zu zeigen, wonach sich die Therapie zu richten hat. Am Schluss räth Denker, derartige Verletzungen von vornherein dem Rhinochirurgen zuzuführen. KOTZ.

20) **Grünwald. Schussverletzungen der pneumatischen Schädelhöhlen.** Aus dem Vereinslazarett Schlösser-München. *Münchener med. Wochenschr. No. 24. 1915. Feldärztl. Beilage. S. 823.*

Fall 1. Schuss durch beide Kieferhöhlen, ausser Nasenblutung keine Symptome.

Fall 2. Schuss durch Jochbogen, Kieferhöhle und Gaumen der gleichen Seite.

Fall 3. Einschuss an der Vorderseite der linken Kieferhöhle, Ausschuss unter dem Hinterhauptbein, Defect des unteren Orbitalrandes.

Fall 4. Zertrümmerung der knöchernen Vorderwand der Kieferhöhle, Eiterung, operative Herstellung einer Kommunikation nach der Nase.

Fall 5. Siebbeineiterung im Anschluss an Verletzung durch ein Gewehrgeschoss, das am rechten Jochbogen eingedrungen war und ausgedehnte Zerstörungen der Kieferhöhle und des Gaumens verursachte. Ausräumung des Siebbeins, operative Verkleinerung des Gaumendefectes.

Fall 6. Grosse Wunde der linken Gesichtsseite, die in die Kieferhöhle führt. Deckung des äusseren Defects durch Plastik, Schaffung einer Kommunikation nach der Nase.



F. H. Quix (Utrecht): Ein Fall von operirtem Sarkom des Kehlkopfes.

Ein Jahr vor der Operation war aus der Wange ein Fibrosarkom entfernt worden. Die Geschwulst im Kehlkopf sass mit einem Stiel am linksseitigen Stimmband. Nach Tracheotomie Spaltung des Kehlkopfes und Exstirpation der Geschwulst mit einem Teil des Schildknorpels, um die Ursprungsstelle der Geschwulst gründlich zu entfernen. Der Patient, welcher vor einem halben Jahre operirt wurde, wird demonstrirt.

H. Braat (Arnheim): 1. Demonstration eines Patienten mit grossem Angioma cavernosum der rechten Mandel.

Die Geschwulst machte dem 43jährigen Patienten Störung beim Schlucken und Athmen. Vortragender behandelte mit günstigem Erfolge mit Einspritzungen von Anfangs 60proc. Alkohol, später von gleichen Theilen 90proc. Alkohol, Formol und Glycerin. Man findet in der Literatur nur wenige Fälle von derartig localisirten Angiomen. Sie sind meistens angeboren, doch wachsen sie am stärksten im mittleren Lebensalter. Sie greifen zwar auf umgebendes Gewebe über, doch werden sie nie maligne. Klinisch ist besonders von Bedeutung das schnelle Wachsthum und die Gefahr der Entzündung mit Phlebitis.

2. Bronchoskopische und ösophagoskopische Erfahrungen. a) Offene Sicherheitsnadel im Kehlkopf eines Kindes von 9 Monaten.

Das Kind hatte die Nadel über 50 Tage im Kehlkopf, bevor sie entdeckt wurde. Der Hausarzt wurde gerufen, weil das Kind krank war, erbrochen hatte und leise hustete. Da es auch nach dem linken Ohr griff, wurde eine Mittelohrentzündung vermuthet und deshalb der Specialist hinzugerufen. Die Ohren waren normal, am Halse waren geschwollene Lymphdrüsen. Wegen Athmungsstörung wurde an Thymusvergrösserung gedacht und deswegen röntgenologisch untersucht. Dabei wurde dann die Nadel gesehen. Extraction mittels Krallenzange.

b) Münze spontan aus dem Oesophagus entfernt nach Durchbruch der Wand.

Ein 4jähriger Knabe hatte vor 5 Wochen ein grosses Münzstück verschluckt. Es waren Schluckschmerzen aufgetreten. Auf der X-Photographie sah man die Münze zwischen 5. und 7. Halswirbel. Bei der Oesophagoskopie in Narkose wurde jedoch nichts gesehen. Es wurde nochmals eine X-Photographie gemacht, nachdem Bismuth in den Oesophagus gegossen war, wodurch sichergestellt wurde, dass die Münze nicht in der Trachea war. Es wurde abgewartet, da die Münze vermuthlich Nekrose der Oesophaguswand gemacht hatte und durch Periösophagitis mehr weniger eingekapselt war. Nach einigen Wochen wurde die Münze erbrochen und das Kind war geheilt. Vortragender betont, dass in solchen Fällen bei der Extraction grosse Vorsicht nöthig sei und man öfter, wie dieser Fall zeigt, ruhig abwarten kann.

c) Gekochte braune Bohne im rechten Bronchus bei einem Kinde.

5jähriger Knabe hatte die Bohne ins Nasenloch gesteckt und fast direct eingesogen. Nach einer Stunde Dyspnoe, die nach kurzer Unterbrechung bestehen blieb. Die rechte Lunge schleppte nach, auf dem Röntgenschirm war ein Schatten

in Höhe der Bifurcation sichtbar. Entfernung in Narkose mittels unterer Bronchoskopie. Beim Fassen brach die Bohne jedoch durch. Das zweite Stück wurde ausgehustet nach Reizung der Schleimhaut, nachdem das Bronchoskop entfernt worden war, während die Tracheotomiewunde breit offengehalten wurde.

Discussion:

Quix erwähnt einen Fall, wobei eine offene Sicherheitsnadel in den Oesophagus gelangt war und mit der Spitze im Gewebe zwischen Trachea und Oesophagus festsass, während das andere Ende im Sinus piriformis lag. Mit der Sonde konnte der Fremdkörper deshalb nicht gefunden werden, wohl aber auf der Röntgenphotographie. Extraction gelang gut.

Weyers fiel es in drei Fällen von Fremdkörper im Hypopharynx auf, dass die Patienten den Kopf retroflectirt hielten. Dieses könne zur Diagnose helfen.

H. J. L. Struycken (Breda): Autoskopie.

Demonstration eines kleinen Instrumentariums zur Autoskopie bestehend aus Gaumenplatte, Zungenlöffel und Epiglottisspatel. Der Druck auf den Zungenrücken wird zum grossen Theil aufgehoben durch Gegendruck gegen die Zähne im Oberkiefer. Ursachen des Widerstandes der Zunge sowie die Vortheile von gleichmässigem Druck werden kurz besprochen. Binoculares Sehen im Kehlkopf ist bei Anwendung des Instrumentes möglich, und man kann von den Mundecken aus mit kurzen Instrumenten das Kehlkopfinnere erreichen.

Demonstration eines Drahtspeculums für die Nase mit verstellbaren Spateln und eines einfachen Mundlämpchens für Untersuchung am Krankenbett.

Discussion:

Quix: Mit dem Clar'schen Spiegel ist binoculares Sehen sehr gut möglich, wenn der Zugang zur Höhle, in welche man sehen will, nur gross genug ist. Ein französisches Instrument zur directen Laryngoskopie wurde durch ihn probirt; es gefiel jedoch durchaus nicht.

Struycken meint, dass praktisch mit dem Clar'schen Spiegel nur mit einem Auge gesehen werde. Sein Autoskop soll nicht die Schwebe ersetzen und ist auch nicht bei jedem Patienten anwendbar; es sei nur eine nützliche Vervollständigung unserer Hülfsmittel.

P. Th. L. Kan (Leiden): 1. Coagulen in der Hals-, Nasen- und Ohrenheilkunde.

Sehr günstige Erfahrungen in zahlreichen Fällen, bei Adeno- und Tonsillotomien, bei Nasenbluten, Operationen in der Nase, bei lästiger Blutung während der Radicaloperation am Ohre. Seit Anwendung des Coagulens war Tamponade bei 21 Nasenoperationen nicht mehr nöthig.

Discussion:

Hartog: Bei starker Blutung wird die Lösung fortgeschwemmt.

Minkema fragt nach dem Resultat bei Blutung auf arteriosklerotischer Basis.

de Kleyn begreift nicht den Nutzen bei einfacher Nasenblutung, wenn trotzdem noch Chromsäureätzung nöthig ist.



ergab sich, dass der Nasenrachenraum durch Infiltration der Wände, besonders rechts, verengt war, Wassermann negativ. Mit Rücksicht auf frühere Infection wurde die Diagnose zuerst auf gummöse Infiltration gestellt, dementsprechend Jodtherapie. Dann wurde aber die Diagnose gestellt auf malignen Tumor, von der Schädelbasis ausgehend, was durch Operation bestätigt wurde. Kurze Zeit danach Exitus.

Verf. kommt zu dem Ergebniss: Auf die Wassermann'sche Reaction kann bei der Differentialdiagnose zwischen Gummi und maligner Neubildung bei weitem nicht der Werth gelegt werden, wie es bei der primären und secundären Syphilis in Beziehung zu anderer Erkrankung mit vollem Recht geschieht. Von besonderer Wichtigkeit muss diese Forderung sein vor dem Entschluss der einzuleitenden Therapie.

FINDER.

3) **Dimitrios Dimitriadis** (Athen). **Ueber Verwundungen an den Ohren, der Nase und dem Kehlkopf in den letzten Kriegen Griechenlands 1912/1913.** *Monatsschr. f. Ohrenheilk. Bd. 49. S. 353. 1915.*

Bei 50634 Verwundeten waren 250 an Ohr, Nase oder Kehlkopf verletzt, also 0,49pCt. Selbstverständlich waren diese Verletzungen mit Läsion anderer Organe combinirt. Ueber einige typische Fälle, wie sie auch im jetzigen europäischen Kriege schon öfters erwähnt werden, wird kurz berichtet.

OPPIKOFER.

4) **Matsumoto** (Königsberg i. Pr.) **Beitrag zur Lehre von der syringomyelitischen Erkrankung der Hirnnerven mit besonderer Berücksichtigung des Ohres, der Nase, des Kehlkopfes und des Schlundes.** *Beiträge zur Anat., Physiol., Pathol. und Therapie des Ohres, der Nase u. des Halses. Bd. 8. S. 212. 1915.*

Unter eingehender Berücksichtigung der Litteratur Mittheilung eines genau beobachteten Falles von Syringobulbie, der die folgenden Veränderungen aufwies: 1. Degenerative Muskelatrophie und beiderseitige Parese im Gebiet des Nackens und Schultergürtels (besonders rechts); also Parese im Gebiete des Accessorius, besonders des Cucullaris sowie der nach den Musculi infraspinati und deltoidei ziehenden Aeste des Plexus cervicalis (bis zum 6. Cervicalnerven). 2. Theils Abschwächung, grösstentheils aber Steigerung der Muskel- und Sehnenreflexe der Arme. 3. Geringe Herabsetzung des Wärme- und Tastsinnes und starke Herabsetzung des Schmerzgefühls im rechten Arm. 4. Geringe Hypalgesie der ganzen rechten Körperhälfte. 5. Hyposmie. 6. Parese der rechten Gaumenmuskulatur. Gering ausgesprochene und wechselnde Hypästhesie der rechten Hälfte der Gaumen- und Rachenschleimhaut. 7. Theilweise Herabsetzung des Geschmacksinnes. 8. Rechtsseitige Kehlkopflähmung der Oeffner und Schliesser bei Intactbleiben der Sensibilität der Kehlkopfschleimhaut. 9. Spontane Schmerzen ohne Anästhesie in den Ohren. Erhöhter Druckschmerz in der Gegend hinter dem rechten Ohr und im Gehörgang. 10. Bläscheneruption und Pigmentanomalien hinter und unter dem rechten Ohrläppchen, später Anästhesie daselbst. 11. Nervöse Schwerhörigkeit (Acusticusatrophie) beiderseits und zwar rechts mehr als links.

OPPIKOFER.

5) **Richard H. Johnston. Eine Serie von Fremdkörperfällen. (A series of foreign body cases.)** *Southern medical journ. VII. No. 12. 1914.*

Bericht über 9 Fälle von Fremdkörpern in Larynx, Trachea, Bronchien und Oesophagus bei Kindern von 6 Monaten bis 12 Jahren. In 8 Fällen wurde der Fremdkörper glücklich entfernt. In dem 9. Fall handelte es sich um eine offene Sicherheitsnadel, die im Oesophagus eines 8 Monate alten Kindes sass und die mittels des Oesophagoskops localisirt werden konnte; am 5. Tage ging der Fremdkörper per rectum ab.

EMIL MAYER.

6) **K. Zielinski. Ein Beitrag zur Casuistik der Fremdkörper in den Ohren, Luftwegen und dem Verdauungstractus. (Przyczynek do kazuistyki ciat obcych w uszach, w drogach oddechowych i pokarmowych.)** *Gaz. lek. No. 45. 1913.*

Verf. fand im Laufe von 25 Jahren unter 86300 ambulanten Kranken 248mal Fremdkörper, von denen 56 in den Ohren, 52 in der Nase, 100 in dem Rachen, 36 in der Speiseröhre deponirt wurden. In 24 Fällen passirten die Fremdkörper den Verdauungstractus. Es folgt eine Beschreibung der Fälle nach der Localisation und der Extractionsmethoden.

A. v. SOKOLOWSKI.

7) **Rudolf Steiner. Ueber Inhalationstherapie.** *Prager med. Wochenschr. No. 25. 1915.*

Es wird zunächst die Anwendung zerstäubter Flüssigkeiten besprochen. Neben dem allgemein bekannten Bulling'schen Apparat verdient nach dem Verf. speciell das Emser System (Heyer) hervorgehoben zu werden, das besonders bei chronischen Affectionen der Nase, des Nasenrachenraums und auch der oberen und mittleren Luftwege als unterstützender Heilfactor vorzügliche Dienste leistet. Da mittels dieser Methoden jedoch die eingeathmeten Tröpfchen kaum in die feineren Luftwege und die Alveolen gelangen dürften, ist es als ein wesentlicher Fortschritt zu betrachten, dass Arzneimittel in verdampftem resp. vergastem Zustand inhalirt werden können. Dazu kommt, dass bei dieser Methode eine grosse Anzahl von Medicamenten herangezogen werden kann, die für die Zerstäubung nicht besonders geeignet sind (Terpentinöl, Menthol, Perubalsam, Eucalyptol usw.)

Nach den Erfahrungen des Verf.'s ist der Sänger'sche Apparat für Arzneiverdampfung der zweckmässigste und allen anderen überlegen.

Zum Schluss berichtet Verf. über seine Erfahrungen mit einem neuen Inhalationssystem, das darin besteht, dass ein ausserordentlich feiner rauchartiger Nebel, der aus mikroskopisch kleinsten Kochsalzwürfelchen besteht, zur Inhalation gelangt. Dieser Apparat für Verdampfung von Kochsalz ist von Reissmann (Wien) und Wenzel (Wien) construirt; mittels desselben wird das Kochsalz in Substanz und in feinster Vertheilung eingeathmet. Ueber die therapeutischen Erfolge dieser neuen Methode haben Mayerhofer aus der v. Pirquet'schen Klinik (Wien) und Loewenstein (Wien) berichtet. Versuche an Meerschweinchen zeigten, dass durch diese Inhalationsmethode eine Kochsalzwirkung bis an die Randparthien des Lungenparenchyms erzeugt werden kann. Nach den Erfahrungen des Verf.'s, die er an dem Ambulatorium des Prager deutschen laryngologischen

Universitäts-Instituts gesammelt hat, umfasst das Indicationsgebiet alle krankhaften Zustände der Athmungsorgane, die mit starker Secretion und insbesondere mit Secretstauung einhergehen und es wird nur durch rasch progrediente tuberculöse Processe, Neigung zu Lungenblutungen, acute pleuritische Processe eingeschränkt. Verf. erblickt in der Kochsalzeinathmung eine werthvolle Bereicherung der Inhalationstherapie. Autoreferat.

8) **L. Hektoen** und **B. Rappaport. Die Anwendung von Kaolin zur Beseitigung von Bakterien aus Hals und Nase. (The use of kaelin to remove bacteria from the throat and nose.)** *The journ. of the american med. association. 12. Juni 1915.*

Verff. haben gefunden, dass Kaolin als trockenes Pulver, in geeigneter Weise angewendet, nicht allein Diphtheriebacillen, sondern auch alle Bakterien aus der Nase im Laufe von 3—4 Tagen beseitigt. Zu diesem Zweck wird Kaolin 6 oder 7mal täglich in 2stündigen Zwischenräumen in die Nase geblasen. Bei jedem Mal wird die Insufflation mehrmals wiederholt. Der Erfolg der Behandlung scheint davon abzuhängen, dass das Kaolin reichlich über die Nasenschleimhaut vertheilt wird. In Fällen von Nasenstenose ist die Behandlung daher schwieriger.

Zur Anwendung von Kaolin auf die Schleimhaut des Rachens sollen ältere Kinder und Erwachsene 4—5mal täglich so langsam wie möglich $^1/_3$ Theelöffel Kaolin hinunterschlucken; bei kleineren Kindern kann man daran denken, es mit Zucker gemischt in Tablettenform darzureichen. In einer Anzahl von Fällen, in denen reichliche Mengen von Diphtheriebacillen im Pharynx vorhanden waren, gelang es auf diese Weise sie in 2—4 Tagen dauernd zu beseitigen.

Ebenso wird empfohlen, bei Rhinitis, bei Scharlach Kaolin-Insufflationen in die Nase zu machen. Irgend welche Reizerscheinungen sind bei Kaolinanwendung nicht beobachtet worden. EMIL MAYER.

9) **Joseph Heinstein. Klinischer Bericht über die erfolgreiche Anwendung von Emetin zur Blutstillung nach Operationen in Nase und Rachen. (A clinical report of the successful use of emetine in the control of hemorrhage following nasopharyngeal operation.)** *Medical record. 16. Januar 1915.*

Verf. berichtet über 12 Fälle, in denen er Emetin mit Erfolg bei postoperativen Blutungen angewandt hat. Durch das Mittel wird keine Blutcoagulation, noch eine Herabsetzung des Blutdrucks bewirkt, es wirkt vielmehr augenscheinlich direct auf die Capillaren, indem es sie verschliesst. Die Anwendung geschah durch subcutane Injection. Verf. wünscht zu weiteren Versuchen mit dem Mittel anzuregen. EMIL MAYER.

10) **Gherardo Ferreri. Betrachtungen über die Schwebelaryngoskopie und Casuistik. (Considerazioni sulla laringoscopia in sospensione e casistica.)** *Atti della clinica oto-rino laringoiatrica di Roma. Anno XI. 1914.*

Verf. bekennt sich als einen warmen Fürsprecher der Schwebelaryngoskopie. Er hat in zwei Fällen von diffusen Papillomen des Larynx und der Trachea die völlige Ausräumung der Tumoren in Schwebelaryngoskopie vornehmen können. Er sieht in ihr die Methode der Wahl bei Kindern. Verf. bedient sich, besonders

für die in der Tiefe der Trachea sitzenden Papillome mit Vortheil eines Instrumentes, das — ähnlich wie der alte Grätenfänger — geschlossen in die Tiefe eingeführt, dann entfaltet wird und beim Zurückziehen das Lumen des Larynx und der Trachea von den papillomatösen Massen säubert. Verf. berichtet ferner über 10 Fälle von Larynxtumoren, die wegen ihres Sitzes schwer zugänglich waren, oder bei denen sich wegen ihrer Grösse die Entfernung unter Leitung des Spiegels nicht empfahl. Bei den ganz grossen Larynxpolypen („Riesentumoren" Massei) und bei solchen, bei denen es sich namentlich um Angiome handelt, hat er sich mit Nutzen eines Polypenschnürers bedient. CALAMIDA.

11) **F. Chavanne. Die letzten Modificationen der Schwebelaryngoskopie. (Les dernières modifications de la laryngoscopie en suspension.)** *L'oto-rhino-laryngoscopie internat. April 1914.*

Verf. hat bei Anwendung des Killian'schen Spatels gefunden, dass die Untersuchung sich in einfacher Cocainanästhesie ausführen lässt und von den Patienten nicht als unangenehm empfunden wird. FINDER.

b) Nase und Nasenrachenraum.

12) **S. Mazza** (Buenos Aires). **Die Bakteriotherapie der Ozaena.** *Wiener klin. Wochenschr. No. 18. 1915.*

Verf. stellte eine polyvalente Vaccine von Coccobacillus ozaenae Perez her. Er injicirte zunächst Dosen von 100 Millionen pro 1 ccm subcutan, was reactionslos vertragen wurde. Die Dosen wurden alsdann bis 500 Millionen pro 1 ccm gesteigert. Das Resultat war, dass die Schleimhaut der unteren Muscheln activ congestionirt wurde, mitunter kleine Blutungen auftraten. Das Secret wurde flüssiger und reichlicher. Zwei im Zwischenraum von je einer Woche verabfolgte weitere Injectionen liessen auch eine Abnahme des Foetors wahrnehmen und es schwanden alle Symptome nach der 5. Einspritzung.

Während die erstgenannte Vaccine nur aus 3 Bacillenstämmen bestand, stellte Verf. eine zweite Vaccine aus 6 Bacillenstämmen dar, wovon 3 neue von ihm selbst isolirte Stämme und 3 der ersten Serie zur Anwendung kamen. Die Wirkung war noch deutlicher. Von den 25 mit wöchentlichen subcutanen Injectionen und hohen Dosen (bis auf 100 Millionen pro 1 ccm) behandelten Kranken waren nach wenigen Einspritzungen 8 geheilt und die anderen wesentlich gebessert.

Auch Dr. Maidana in Rivadia hatte mit der polyvalenten Aethervaccine von 40 Kranken 10 heilen können. HANSZEL.

13) **G. Hofer** (Wien). **Die Beziehung des Bacillus Perez zur genuinen Ozaena. (Zur Frage der Aetiologie der Stinknase.)** *Wiener klin. Wochenschr. No. 25. 1913.*

Mittheilung der eigenen Untersuchungen, die ergaben, dass der gefundene Bacillus in eine gewisse ätiologische Beziehung zur Ozaena gebracht werden muss.

HANSZEL.



14) **E. Pollatschek** (Budapest). **Die Vaccinetherapie der Ozaena.** *Orvosi hetilap. No. 14. 1915.*

Der Perez'sche Coccobacillus foetidus ozaenae ist bei dieser Krankheit als specifisch zu betrachten. Die Autovaccinetherapie bringt in vielen Fällen Heilung, in anderen Fällen wesentliche Besserung. Die Frühformen der Ozaena sollen erforscht werden, in verdächtigen Fällen ist die bakteriologische Untersuchung vorzunehmen. Die Athmungsstörungen der bereits geheilten Patienten sind durch Paraffininjectionen wesentlich zu verbessern.

POLYAK.

15) **Luigi Torrini. Beitrag zur Kenntniss der endonasalen Tuberculose; tuberculöses Granulom der mittleren Muschel. (Contributo alla conoscenza della tuberculosi endonasale; granuloma tubercolare del cornetto medio.)** *Arch. ital. di otologia. Fasc. I. 1915.*

Bericht über den Fall eines 21jähr. Mannes, vor 3 Jahren an rechtsseitiger Coxitis erkrankt, leidet seit einiger Zeit an Blutungen aus der rechten Nase und Verstopfung derselben. Die rechte Nasenhälfte ist fast ganz ausgefüllt von einem polypösen Tumor, der von der mittleren Muschel entspringt und bei leisester Berührung blutet. Pirquet positiv. Athemgeräusch über dem rechten Oberlappen abgeschwächt. Die mikroskopische Untersuchung des entfernten Tumors ergiebt, dass es sich um ein von der mittleren Muschel ausgehendes tuberculöses Granulom handelte. Verf. hat in der Literatur nur noch einen Fall gefunden (Ostino, Gazetta Medica di Torino 1899), in dem ein Tuberculom der Nase von der mittleren Muschel ausging.

CALAMIDA.

16) **H. Burckhardt** (Zürich). **Ueber die Mitbetheiligung des Gesichtsschädels bei Lues hereditaria tarda mit besonderer Berücksichtigung der Kiefer.** *Fränkel's Archiv. Bd. 29. H. 2. 1915.*

Zu den bisher bekannten 4 Fällen von syphilitischer Exostosenbildung am Schädel fügt Verf. einen fünften, in dem vom 8. Lebensjahre an eine zunehmende schmerzlose Auftreibung einzelner Knochen, der Tibiae und besonders des Gesichtsschädels sich entwickelte, wobei die letztere in Folge concentrischer Verengung der Nase zu starker Behinderung der Nasenathmung führte. Typische Veränderung an den Schneidezähnen, am Augenhintergrund, Anamnese und positiver Wassermann sicherten die Diagnose: hereditäre Lues. Unter entsprechender Behandlung bildete sich ein Theil der Veränderungen zurück, um an andern Stellen, wenn auch abgeschwächt, wieder aufzutreten. Für die Differentialdiagnose gegenüber der Leontiasis ossea, Rachitis, Akromegalie, Knochentumoren ist der Ausfall der Blutreaction maassgebend.

STURMANN.

17) **A. Onodi** (Budapest). **Nasennebenhöhlenkrankheiten in den ersten Lebensjahren.** *Orvosi hetilap. No. 2. 1915.*

Verf. giebt vorerst genaue Daten über Vorkommen und Ausdehnung der Nebenhöhlen vom 1. bis 9. Lebensjahre. Dann wird eine Statistik der in der Literatur enthaltenen 53 Fälle von Nebenhöhlenerkrankungen bis zu dem 10. Lebensjahre geliefert und die Klinik dieser Erkrankungen besprochen. Radicale Operationen sollen rechtzeitig ausgeführt werden. Von den erwähnten 53 Fällen

sind 37 geheilt. Radikaloperationen vom Säuglingsalter bis zum 5. Lebensjahre sind in 16 Fällen gemacht worden. POLYAK.

18) **Piffl** (Prag). **Kriegserkrankungen der Nasennebenhöhlen.** *Wiener klin. Wochenschr. No. 50. S. 1604. 1914.*

Verf. fand zwei Gruppen dieser Affectionen. Zu der leichteren katarrhalischen Form von Nebenhöhleneiterung kam es meist bei Schüssen in der nächsten Umgebung dieser Nebenhöhle, offenbar durch Blutung in sie hinein bedingt; diese Formen heilten unter conservativer Behandlung. Bei den schweren eitrigen Entzündungen der Nebenhöhlen mit hohem Fieber, starken Schmerzen und reichlicher Eiterung musste meist breit eröffnet werden. HANSZEL.

19) **Denker** (Tournai-Halle a S.). **Die chirurgische Behandlung der Nebenhöhleneiterungen nach Kriegsverletzungen.** *Münchener med. Wochenschr. Feldärztl. Beilage. No. 24. S. 821. 1915.*

Der vor der kriegsärztlichen Vereinigung in Lille gehaltene Vortrag bringt einen Ueberblick über die Diagnostik der Nebenhöhleneiterungen im Allgemeinen und erörtert deren Aetiologie und Pathogenese. Die Behandlung der acuten Nebenhöhleneiterungen ist, sagt Denker, im Allgemeinen eine conservative, während die chronischen Formen meist operative Eingriffe erfordern. In sehr ausführlicher Weise wird dann die Methode der radicalen Eröffnung der Kieferhöhle beschrieben, für die sich in der Rhinologie des Verf.'s Name eingebürgert hat. Die Nebenhöhlenempyeme des Krieges kommen fast ausschliesslich durch traumatische Läsionen in der Gegend des Oberkiefers, der Augenhöhle und der Stirn zu Stande; sie pflegen gleich nach ihrer Entstehung den Charakter der chronischen Eiternng zu zeigen, wonach sich die Therapie zu richten hat. Am Schluss räth Denker, derartige Verletzungen von vornherein dem Rhinochirurgen zuzuführen. KOTZ.

20) **Grünwald. Schussverletzungen der pneumatischen Schädelhöhlen.** Aus dem Vereinslazarett Schlösser-München. *Münchener med. Wochenschr. No. 24. 1915. Feldärztl. Beilage. S. 823.*

Fall 1. Schuss durch beide Kieferhöhlen, ausser Nasenblutung keine Symptome.

Fall 2. Schuss durch Jochbogen, Kieferhöhle und Gaumen der gleichen Seite.

Fall 3. Einschuss an der Vorderseite der linken Kieferhöhle, Ausschuss unter dem Hinterhauptbein, Defect des unteren Orbitalrandes.

Fall 4. Zertrümmerung der knöchernen Vorderwand der Kieferhöhle, Eiterung, operative Herstellung einer Kommunikation nach der Nase.

Fall 5. Siebbeineiterung im Anschluss an Verletzung durch ein Gewehrgeschoss, das am rechten Jochbogen eingedrungen war und ausgedehnte Zerstörungen der Kieferhöhle und des Gaumens verursachte. Ausräumung des Siebbeins, operative Verkleinerung des Gaumendefectes.

Fall 6. Grosse Wunde der linken Gesichtsseite, die in die Kieferhöhle führt. Deckung des äusseren Defects durch Plastik, Schaffung einer Kommunikation nach der Nase.

Fall 7. Eiterung der Kieferhöhle, bedingt durch Splitterverletzung der Vorderwand. Eröffnung von der facialen Wand aus.

Fall 8. Schuss durch den hinteren Theil der Augenhöhle, durch die beiderseitigen präsphenoidalen Siebbeinräume und linke Kieferhöhle.

Fall 9. Schrapnellkugel in einer hinteren Siebbeinzelle, endonasale Entfernung.

Im Anschluss an den letzten Fall erwähnt Verf. eine früher von ihm beobachtete, in der linken Keilbeinhöhle sitzende Revolverkugel. KOTZ.

21) **E. v. Paulikovits** (Budapest). **Aus der Kieferhöhle entferntes Geschoss.** Sitzungsbericht. *Orvosi hetilap. No. 12. 1915.*

Die Kugel lag 2 Monate in der Kieferhöhle. POLYAK.

22) **E. Pollatsek** (Budapest). **Ueber die Indication der Kieferhöhlenoperationen.** *Orvosi hetilap. No. 15. 1915.*

Verf. wählt gewöhnlich die Sturmann'sche Operation, ist der Sinus aber gross und die Mucosa stark degenerirt, dann kann die Operation in derselben Sitzung zu einer Denker'schen Operation ergänzt werden. POLYAK.

c) Mundrachenhöhle.

23) **Jeanneret** (Loele). **Die bösartigen Rachengeschwülste beim Kinde. (Les tumeurs malignes du pharynx chez l'enfant.)** *Baseler Dissert. Verlag Gounoltron, Bordeaux.*

Diese Geschwülste sind beim Kinde sehr selten. Ausgangspunkte derselben sind hauptsächlich die Mandeln, seltener der weiche Gaumen und am seltensten die Rachenwandungen.

Das Sarkom ist die häufigste Form derselben, das Carcinom selten.

Verf. schildert klinisch und histologisch eine eigene Beobachtung von congenitalem Alveolarsarkom bei einem 6 Monate alten Kinde.

Alle die Geschwülste entwickeln sich sehr rasch, sind deshalb inoperabel und von schlechtester Prognose. JONQUIÈRE.

24) **Filippo Auriti. Ueber acute Glossitiden mit besonderer Berücksichtigung der Pathogenese. (Delle glossiti acute suppurate con speciale riguardo alla patogenesi.)** *Atti di clinica oto-rino-laringoiatrica delle R. università di Roma. XI. 1914.*

Verf. berichtet über mehrere Fälle von acuten eitrigen Glossitiden und kommt auf Grund seiner Erwägungen zu der Schlussfolgerung, dass die Hemiglossitis in directer Abhängigkeit steht von einem Reiz, den, wenn nicht in absoluter, so doch in vorwiegender Weise, die katabolischen Producte und die Toxine auf den N. lingualis einer Seite ausüben. Werden beide Nerventerritorien in Mitleidenschaft gezogen, so erfolgt eine Schwellung der ganzen Zunge.

Verf. erörtert ferner die Symptomatologie, Diagnose und Therapie der Zungenabscesse. CALAMIDA.

25) **Frank C. Raynov. Parenchymatöse Glossitis nach submucöser Septumresection. (Parenchymatous glossitis following submucous resection of the septum.)** *The Laryngoscope. April 1915.*

Die sehr schwere Infection der Zunge folgte auf die Nasenoperation, ohne dass eine sichtliche Betheiligung des Pharynx vorhanden war. Da aber sonst keine Gründe auffindbar waren, so denkt Verf. an einen causalen Zusammenhang. Fünf Tage nach Auftreten der Zungeninfection folgte ein schweres Gesichtserysipel; auffallend war, dass bei dem Bestehen dieser Streptokokkenerkrankung im Blut nur Staphylokokken nachweisbar waren. EMIL MAYER.

26) **R. Hahn. Solitärer Cysticercus der Zunge. (Cisticerco solitario della lingua.)** *Arch. ital. di otologia. IV. 1913.*

Verf. berichtet über einen Fall, der einen 28jährigen Mann betraf, der vor 7—8 Jahren eine kleine harte indolente erbsengrosse Schwellung am linken Zungenrand bemerkte, die keine Beschwerden machte. Seit 6 Monaten langsames Wachsthum des Tumors; er hatte jetzt die Grösse einer grossen Nuss, war glatt und von normaler Schleimhaut überzogen. Keine Drüsen. Mittels Messer und Scheere lässt sich leicht der elastische Tumor herausschälen. Die mikroskopische Untersuchung ergab, dass es sich um einen Cysticercus cellulosae handelte. Verf. hat nur noch einen Fall von solitärem Cysticercus der Zunge in der Literatur gefunden (Gaetano, Ital. Gesellschaft f. Chirurgie. Rom 1904). CALAMIDA.

27) **R. Lewy** (Breslau). **Lymphocytäre Tumoren der Zunge.** *Deutsche med. Wochenschr. No. 16. S. 484. 1915.*

Zwei ältere Männer wiesen solitäre Tumoren in der Zungensubstanz auf, die ohne Schmerzen bis über Kirschgrösse rasch gewachsen waren. Heilung durch Excision. Histologisch lymphocytäre Gebilde ohne centrale Nekrosen und ohne Riesenzellen. Infiltration der umgebenden Zungenmusculatur. Schleimhaut intact. Tuberculose und Lues mit Sicherheit auszuschliessen. Das histologische Bild zeigt Aehnlichkeit mit Rundzellensarkom, welches aber typisch am Zungengrund sitzt. R. HOFFMANN.

28) **Allen J. Smith, Wm. S. Middleton, M. J. Barrett. Die Tonsillen als Wohnstätte für Entaemöben. (The tonsils as a habitat of oral entamebes.)** *Journal american medical association. November 1914.*

Verff. kommen auf Grund ihrer Beobachtungen zu der Annahme, dass Entaemöben in der Mundhöhle in vielen Fällen durch Allgemeinintoxication zur Entstehung von Anämie oder Arthritis führen. Eine Rolle spielen dabei auch die gleichzeitig vorhandenen in der Mundhöhle vegetirenden Bakterien; es besteht sicher zwischen den Amöben und Bakterien eine Beziehung in Gestalt einer Art von Phagocytose, durch welche Endotoxine freigemacht werden. Zweifellos spielen bei der Entstehung der Allgemeinkrankheiten die so entstehenden Bakterienendotoxine eine wichtigere Rolle als die von den Amöben herstammenden Toxine.

EMIL MAYER.



29) **A. B. Middleton. Rundwurm in einer Tonsille. (Roundworm within the body of a tonsil.)** *Journal american medical association. 20. Februar 1915.*

Achtjähriges Mädchen; beide Tonsillen vergrössert und eingebettet; die rechte ist blasser als die linke. Als in der gewöhnlichen Weise die Enucleation in Narkose gemacht wird, reisst die rechte Tonsille, als sie von der Schlinge gefasst ist, entzwei und man sieht in ihr eine Höhle, in der etwas Weisses sich befindet, das man zuerst für ein Concrement hielt; die Höhle, in der der Wurm vermuthlich schon seit Jahren sich befand, war ausgekleidet mit einer glycerinähnlichen Substanz. Unter der Linse erwies sich, dass es sich um einen weiblichen Ascaris lumbricoides handelte. EMIL MAYER.

30) **Dunbar Roy. Partielle Gaumensegellähmung nach Entfernung der Tonsillen und Adenoiden. (Partial paralysis of the soft palate following removal of tonsil and adenoids.)** *The Laryngoscope. Juni 1915.*

Verf. erklärt die Lähmung als eine Folge des Traumas, durch welches die Function der Gaumenmuskeln behindert wurde. Er benutzt die Gelegenheit, um sich gegen die allzu häufigen und besonders allzu radicalen Tonsillektomien zu wenden. EMIL MAYER.

31) **Brauer** (Hamburg). **Chronischer Mediastinalabscess nach Tonsillitis.** *Deutsche med. Wochenschr. No. 16. S. 483. 1915.*

Derselbe hatte sich direct im Anschluss an eine schwere eitrige Tonsillitis entwickelt, war nach viele Monate langem Bestehen eines Tages in die oberen Luftwege und zwar anscheinend in die obersten Trachealabschnitte durchgebrochen und wurde schliesslich durch Resection der zweiten bis vierten Rippe, eines Theils des Sternums und vorsichtiges Zurückklappen der Pleuraumschlagstelle entleert und vollkommen geheilt. R. HOFFMANN.

d) Diphtherie und Croup.

32) **J. Steinhardt** (Nürnberg). **Casuistisches über Diphtherie.** *Berliner klin. Wochenschr. No. 28. S. 1342. 1914.*

Drei Diphtherietodesfälle. Infection von Seiten zweier Bacillenträger in einer Schulklasse. Diese durften erst dann wieder am Unterricht theilnehmen, als sie keine Bacillen mehr beherbergten. So wurden weitere Infectionen verhütet.

Die Furcht vor Anaphylaxieerscheinungen soll von der Immunisirung nicht abstehen lassen. Man soll mit dem Serum wechseln, zur Immunisirung Rinder-, zur Therapie Pferdeserum benutzen. Man soll die Eltern von der Art des verwandten Serums unterrichten, falls bei späterer Erkrankung ein anderer College zugezogen wird. R. HOFFMANN.

33) **Tompakow. Ueber den Werth der neuen Conradi'schen Verfahren für die Diphtheriediagnose (Pentan-Tellur-Verfahren).** *Arch. f. Hyg. Bd. 83. H. 1 u. 2.*

Verf. prüfte das Conradi'sche Verfahren in 117 Fällen von Diphtherieverdacht an Rachen-, Nasen-, Conjunctiva- und Harnblasenmaterial nach. Verf. fand dabei, dass Diphtherie und Pseudodiphtherie sich auf der Tellurplatte unter-

scheiden, indem die Diphtheriekolonien im Gegensatz zu den Pseudodiphtheriekolonien schwarz erscheinen. Letztere sind hellgrau bis weisslich. Erschwerend für den praktischen Gebrauch ist der Umstand, dass die Schwarzfärbung der Diphtherie in etwa 30 pCt. der Fälle nach 20—24 Stunden noch nicht deutlich ist. Viele Kokkenkolonien wuchsen ebenfalls schwarz — eine Behinderung für die Diphtheriediagnose, welche aber zum Theil durch das Pentanverfahren aufgehoben wird. Beide Verfahren aber, die Tellurplatte und das Pentanverfahren, sind zu complicirt und nehmen viel Zeit in Anspruch, so dass die geringe Mehrleistung in der Auffindung von Diphtheriekolonien kaum wettgemacht werden kann. Die Herstellung der Platten ist zudem mehr als doppelt so theuer. FINDER.

34) **Seidel** (Jena). **Zur Therapie der Diphtherie.** *Berliner klin. Wochenschr. No. 30. S. 802. 1915.*

S. empfiehlt erstens: Möglichst frühzeitig zu injiciren. Zweitens: Hohe Dosen anzuwenden. Drittens: Intravenöse Injection gleichzeitig mit intramusculärer zu verbinden und berichtet über seine Erfahrungen an der Diphtheriestation der medicinischen Klinik zu Jena:

1. Kinder, die bis zum dritten Tage nach dem Auftreten der ersten Erscheinungen (nicht gemeint ist der Belag, sondern die ersten Krankheitserscheinungen überhaupt) injicirt wurden, blieben alle am Leben, die nach dem dritten Tage starben alle.

2. Das combinirte Verfahren der Injection bewirkte im Gegensatz zu dem alleinigen intramusculären oder subcutanen Abfall des Fiebers zur Norm fast stets am Tage der Injection. Auch die Beläge heilten schneller. Bei subcutaner Injection tritt das Maximum der Resorption in die Blutbahn erst nach 70 Stunden ein, sie ist zu verwerfen.

3. Stets ist die tiefe Tracheotomie auszuführen. HOFFMANN.

e I) Kehlkopf und Luftröhre.

35) **A. Réthi. Zur Technik der sagittalen Kehlkopf-Röntgenaufnahmen.** *Zeitschrift f. Laryng. Bd. 7. S. 555. 1915.*

Empfehlung und Abbildung eines Filmhalters: Metallplatte, auf die der nur in schwarzes Papier eingehüllte Film zu liegen kommt; am obern Rande der Platte eine Uhrfeder, mittels welcher die Platte nach vorheriger gründlicher Cocainisirung leicht in den Hypopharynx hinunter geschoben werden kann. Fabrikation in drei Grössen durch die Firma Garay (Budapest). OPPIKOFER.

36) **R. Hoffmann. Ueber ein bei Recurrensparalyse zuweilen zu beobachtendes Phänomen.** *Zeitschr. f. Laryng. Bd. 7. S. 547. 1915.*

Es sind Fälle von einseitiger Recurrenslähmung in der Literatur beobachtet und auch Verf. hat solche gesehen, bei denen die Stimme durch Kopfneigen nach der gesunden oder durch Kopfdrehen nach der kranken Seite hin momentan besser wird. Es besteht bei diesen Patienten eine Niveaudifferenz der Stimmlippe in Folge Functionsausfall des M. cricothyreoideus der gelähmten Seite; diese Niveaudifferenz kann nun durch Veränderung der Kopfhaltung ausgeglichen werden. Solchen

Patienten wäre eventuell das Tragen einer Pelotte zu empfehlen, wie dies bereits Finder (Verhandlungen der deutschen laryngologischen Gesellschaft, 1911) vorgeschlagen hat. Wenn nach Brünings die Paraffininjection in die gelähmte Stimmlippe die Stimme bessert, so ist dieser Erfolg zum Theil auf den Ausgleich der Niveaudifferenz der beiden Stimmlippen zurückzuführen. An Thierversuchen sollte studirt werden, ob bei einseitiger Recurrenslähmung durch operative Annäherung der betreffenden vorderen Parthie des Ringknorpels an den Schildknorpel die Stimme dauernd gebessert werden kann.

OPPIKOFER.

37) **George W. Shambaugh** und **Dean Lewis. Kehlkopfdivertikel. (Laryngeal diverticula.)** *Annals of surgery. Bd. 61. No. 1. S. 41.*

Wirkliche Kehlkopfdivertikel sind sehr selten. In vielen als solche beschriebenen Fällen handelt es sich in Wahrheit um Cysten des Duct. thyreoglossus, Struma vascularis oder locales Emphysem. Larrey beschrieb diesen Zustand zuerst; er sah ihn in Egypten bei den Tempelrufern. Die Geschwülste haben ihren Sitz vorn am Halse, seitlich vom Kehlkopf und wenn sie wachsen und ausgedehnt werden, so verlieren die Patienten die Fähigkeit zu sprechen. Der Appendix des Ventrikels, die Laryngocele ventricularis Virchow's, liegt innerhalb des Lig. ary-epiglotticum zwischen diesem und dem Schildknorpel. Ihre Oeffnung ist ein länglicher Spalt am vorderen und äusseren Theil der oberen Ventrikelwand. Die extralaryngeale Tasche liegt hinter dem M. thyreo-hyoid. und steht in Verbindung mit dem Appendix des Ventrikels durch einen dünnen Stiel, der durch die Membrana thyreo-hyoidea hindurchgeht.

Es werden drei Typen unterschieden: 1. Extralaryngeal. Der Kehlkopf erscheint bei Untersuchung normal; die Schwellung entwickelt sich plötzlich ohne Heiserkeit oder Beeinträchtigung der Athmung. Der Sack kann freigelegt und leicht abgebunden werden. 2. Combinirt extra- und intralaryngeal. Es besteht Heiserkeit und ein Gefühl von Fülle im Halse mit profuser und fast constanter Absonderung faulig riechenden Eiters. Der Eiter kann durch Druck auf den Tumor ausgepresst werden. Bei laryngoskopischer Untersuchung sieht man eine Schwellung. 3. Intralaryngeal. Es besteht Heiserkeit und eine Schwellung in der ary-epiglottischen Falte. Es besteht Beeinträchtigung der Athmung besonders bei körperlicher Anstrengung. In manchen Fällen besteht die Wand des Sacks aus tuberculösem Gewebe.

Verff. kommen zu folgenden Schlussergebnissen: Die plötzliche Bildung von Divertikeln und das frühe Alter, in dem die Symptome sich zeigen, sprechen dafür, dass es sich um congenitale Bildungen handelt, analog den Säcken bei Brüllaffen. Die wahren Divertikel sind constant in ihrer Lage; sie sind extra- oder intralaryngeal oder eine Combination von beiden. Die intralaryngealen und combinirten Fälle werden am besten mit Excision behandelt. Wenn der intralaryngeale Sack nach Incision der Membrana hyo-thyreoidea nicht enucleirt werden kann, so kann man den Schildknorpel vor dem oberen Horn longitudinal spalten.

EMIL MAYER.

38) **E. Germonig. Larynxtuberculose bei einem zweijährigen Kinde.** *Wiener klin. Wochenschr. No. 24. 1915.*

Bei einem 22 Monate alten Kind Ulcera tuberculosa des Gaumens und In-

filtration der Epiglottis. In pulmonibus nichts Specifisches wahrnehmbar. Histologische Bestätigung der Diagnose. HANSZEL.

39) **Henri Lavielle. Neue Methode der Behandlung für Kehlkopftuberculose. (Nouvelle méthode de traitement de la tuberculose laryngée.)** *Rev. hebdom. de laryng. No. 48. 1913.*

Verf. hat gemeinsam mit seinem Chef Moure einen röhrenförmigen Apparat construirt, der dazu dienen soll, den Larynx direct mit Sonnenstrahlen zu behandeln. Es handelt sich um ein Rohr, dessen distales in die Rachenhöhle eingeführtes Ende mit einem weichen Polster versehen ist, und gegen die hintere Pharynxwand stösst und dort fixirt bleibt. An der oberen Circumferenz befindet sich eine Art Visier, mittels dessen der Arzt controlliren kann, ob die Sonnenstrahlen die Rohrachse durchlaufen und die zu behandelnde Region erreichen. Verf. ist mittels seines Apparates im Stande, die ganze Sonnenstrahlung direct auszunutzen, wodurch der therapeutische Werth der Bestrahlung erheblich vermehrt wird. Moure hat noch einen zweiten Apparat construirt, den der Patient allein, ohne Hülfe des Arztes, anwenden kann — ein im rechten Winkel abgeknicktes Rohr, das im Innern, an der Stelle des Winkels, einen Concavspiegel trägt. Mittels dieses Apparates kommen die ultravioletten Strahlen nicht zur Geltung; er ist nur bestimmt, von dem Patienten benutzt zu werden in der Zeit zwischen den durch den Specialisten erfolgenden Behandlungen mittels des ersten Apparates.

FINDER.

40) **Nadoleczny. Ueber Schussverletzungen des Kehlkopfes.** *Münchener med. Wochenschr. No. 24. S. 826—828. 1915.*

Mittheilung von fünf Fällen, die gut ausgingen, wie überhaupt die Prognose besser zu sein scheint als früher und die Tracheotomie seltener nöthig wird. Abgesehen von der Wundbehandlung ist es nöthig, die Stimme wieder herzustellen. Dazu dienen uns Behandlungsmethoden, die wir bei functionellen Stimmstörungen und bei Lähmungen verwenden. Druck von aussen, der die unbewegliche Stimmlippe der beweglichen nähert, elektrischer Strom im Augenblick des Stimmeinsatzes, wodurch die bei der Phonation schon vorhandene Spannung durch Muskelcontraction vermehrt wird. Zur activen Gymnastik (Phonation) tritt die passive durch den Stromstoss. Die Uebungen müssen innerhalb der Sprechstimmlage (Bruststimme) vorgenommen werden. Erzielt man zuerst andere Töne, dann muss man durch Uebung die Töne A—d zu erreichen suchen. Die Dauer der Behandlung ist verschieden, die Prognose bezüglich der Erzielung der Stimmung ist besser als man annimmt. Die Therapie muss von phonetischen Gesichtspunkten ausgehen, die Beobachtungen während der Behandlung erlauben Schlüsse auf psychologische und physiologische Vorgänge bei der musikalischen Stimmgebung. Das Ergebniss der Behandlung ist die ursprüngliche oder auch eine neue Stimme bzw. Stimmlage. (Autoreferat.)

41) **Chiari** (Wien). **Ueber die circuläre Resection und Naht der Trachea und die plastische Reconstruction grösserer Defecte der Trachea.** *Monatsschr. f. Ohrenheilk. Bd. 49. S. 337. 1915.*

Mittheilung eines Falles von Resection der Trachea wegen Sarkoms. 30 Jahre

alte Frau. In Cocainanästhesie Hautschnitt vom Schildknorpel bis zum Jugulum, Bildung eines grösseren linken und eines kleineren rechten thürflügelförmigen Hautlappens, Resection des Isthmus der Schilddrüse, Spaltung der Trachea in der Medianlinie vom 2. Ring nach unten, bis Tumor sichtbar wurde und dann weiter bis zum 10. Ring, wo der Tumor aufhörte. Freipräpariren der linken und hinteren Luftröhrenwand, an der der Tumor sass, vom peritrachealen Bindegewebe und vom Oesophagus. Ausschneiden der linken Halbröhre der Trachea vom 5. bis zum 9. Trachealring. Annähen des linken Hautlappens an den hinteren und des rechten Hautlappens an den vorderen Schnittrand der Trachea durch Haut-Schleimhautnähte. Nach Ausheilung langes und weit offenes Tracheostoma, durch welches Patientin ohne Canüle frei athmet. 3 Monate nach Operation willkürlicher Verschluss des Tracheostomas möglich durch Action des M. sternohyoidei und sternothyreoidei, sowie der Sternalportion des Kopfnickers; beim Sprechen also willkürlicher luftdichter Verschluss möglich, deshalb plastische Operation durch Patientin abgelehnt.

In diesem Falle handelt es sich also gleich wie in dem Falle von v. Bruns um Entfernen eines Theiles der Trachealwand wegen malignen Tumors. Verf. erwähnt nun auch die Fälle aus der Literatur, bei denen die Resection der Luftröhre mit circulärer Naht der beiden Lumina wegen Verletzung, Diphtheriestenose, Neubildung ausgeführt wurde. Ist der Trachealdefect zu gross, so wird man die plastische Operation von Gluck zu Hülfe nehmen. Die circuläre Resection mit nachfolgender Naht hat nicht selten den Nachtheil, dass an der Stelle der Narbe allmählich eine Verengerung sich bildet. Es ist deshalb vorsichtiger $^1/_2$ oder wenigstens $^1/_4$ der Trachea zu erhalten und den resecirten Theil durch den eingestülpten Hautlappen zu ersetzen. Ist die circuläre Resection, wie z. B. bei circulärem Neoplasma unbedingt nothwendig, so würde Verf. statt der einfachen circulären Naht lieber die plastische Reconstruction des fehlenden Trachealstückes durch Gluck'sche zweizeitige Transplantation von Haut- und Hautknochenlappen vornehmen.

OPPIKOFER.

42) **L. Bellucci** und **F. Nasalti. Versuche über Ausschliessung der Trachea. (Esperienze di esclusione della trachea.)** *Atti di R. accademia fisiocritici di Siena. Fasc. 8—10. 1914.*

Verff. haben Versuche angestellt, um zu ermitteln, ob es möglich sei, in die Lungen eine genügende Menge Luft durch eine Bronchial- oder Bronchopulmonalfistel einzuführen, nachdem die Trachea functionell oder chirurgisch ausgeschlossen ist. Sie kommen zu folgender allgemeiner Schlussfolgerung: Nachdem die unvermeidlichen Schwierigkeiten der operativen Technik überstanden sind, ist es möglich, das Leben der Versuchsthiere durch eine Bronchialfistel 2 bis 3 Tage zu unterhalten.

CALAMIDA.

e II) Stimme und Sprache.

43) **Elders. Die Heilung des Stotterns in Einzelfällen, Lehrgängen und Sonderklassen.** *Zeitschr. f. Kinderforschung. December 1914. Band 20.*

In kurzen Kursen von einigen Wochen kann Stottern nicht dauernd geheilt

werden. Der Stotterer muss sich nach gesanglichen Grundsätzen selber heilen. Die sogenannte Methode von Elders (vergl. das Referat aus der Stimme) soll auch im Schulunterricht beim einzelnen Stotterer Anwendung finden. Der Stotterlehrer soll sie von Klasse zu Klasse gehend in Gegenwart von Lehrer und Schülern vornehmen. Keine besonderen Kurse, lieber Sonderklassen wie in Hamburg!

NADOLECZNY.

44) **E. Fröschels. Zum Artikel „Neues Verfahren in der Stotterheilung" von A. Elders-Crefeld.** *Stimme. VIII. H. 10. Juli 1914.*

F. hat sich der Mühe unterzogen, grundlegende Fehler obiger Arbeit nachzuweisen, so z. B., dass der „offene Klang" das Stottern beseitige. Die Kritik der Arbeit geschah auf Wunsch der Redaction der Stimme!!!

NADOLECZNY.

45) **E. Hopmann. Zum Artikel „Neues Verfahren in der Stotterheilung" von A. Elders-Crefeld.** *Stimme. VIII. H. 11. August 1914.*

H. thut obigem Artikel ebenfalls die unverdiente Ehre der Erwiderung an und weist nach, dass das Verfahren nicht neu, nicht richtig begründet und auch nicht besser ist als andere, insbesondere als das von Gutzmann.

NADOLECZNY.

46) **E. Fröschels. Zur Pathologie des Stotterns.** *Arch. f. exp. u. klin. Phonetik. Bd. 1. H. 4. S. 372.*

Verf. gelang es graphisch Stotterbewegungen bei einzelnen stimmlosen Lauten festzustellen (z. B. T und K). Hierdurch scheint ihm die Definition Kussmaul's als Dysarthria syllabaris für das Stottern widerlegt und eine theoretische Forderung erfüllt, um das entwickelte Stottern als Sprechangst erklären zu dürfen.

NADOLECZNY.

47) **Fröschels** (Wien). **Ueber Aphasien.** *Wiener klin. Wochenschr. No. 52. S. 1650. 1914.*

Vorstellung von 5 Fällen von Aphasie nach Kriegsverwundungen in der k. k. Gesellschaft der Aerzte in Wien. Besprechung der Uebungstherapie. Warnung vor sicherer Stellung der Prognose.

HANSZEL.

f) Schilddrüse.

48) **Campbell. Kropf und Lebensversicherung. (Goitre and life insurance.)** *Lancet clinic. 15. August 1914.*

Verf. hat an die grösseren Lebensversicherungsgesellschaften in den vereinigten Staaten ein Schreiben gerichtet über die Frage des Einflusses von Kropf und Lebensversicherung. Die verschiedenen Fragen lauteten: Unter welchen Umständen wurden an Struma leidende Antragsteller angenommen? Wie oft nach Operation einer einfachen Struma und — wenn überhaupt — nach Operation einer Basedowstruma? Es wurde auch nach der Mortalität der operirten und nicht operirten Fälle nachgeforscht. Die meisten Antworten lauteten dahin, dass die Gesellschaft den Antragsteller aufnimmt, wenn es sich um einen kleinen Kropf

handelt, der in den letzten paar Jahren nicht gewachsen ist und wenn keine Drucksymptome vorhanden sind. Fälle von einfachem Kropf werden 2 bis 5 Jahre nach der Operation angenommen, wenn in der Zwischenzeit keine Symptome aufgetreten sind. Basedowkranke werden, ob operirt oder nicht, in der Regel abgewiesen. Ueber die Mortalität konnte keine Statistik erlangt werden.

EMIL MAYER.

49) **v. Sinner** (Bern). **Ueber kautschukartiges Hyalin in Strumen und serösen Höhlen.** *Berner Dissert. Berlin 1915. Verlag Georg Reimer.*

Die Bezeichnung des Kautschukcolloids rührt von Langhans her; diese Arbeit stammt aus dem pathologischen Institut der Universität Bern. 10 Fälle bei Kropfadenomen. Derbe Consistenz, Schnittfläche hellbräunlich speckiges, etwas transparentes Aussehen, abwechselnd mit Zonen weisslich durchscheinenden Bindegewebes. Centrum stark durchscheinendes braunes elastisches Gewebe.

Zwei Fälle von Kropfsarkom, eine Pleuraschwarte.

Hyaline Massen von Kautschukhärte finden sich namentlich in hämorrhagischen Adenomen. Sie bestehen aus hämatogenem Hyalin, wobei das Fibrin in hyaline Massen umgewandelt zu werden scheint. In Adenomen der Schilddrüse bilden sich häufig grosse cavernöse Bluträume, in denen das Kautschukcolloid entsteht.

JONQUIÈRE.

g) Oesophagus.

50) **A. Orlandini. Beitrag zur Oesophageskopie. (Contributo all' esofagescopia.)** *Bollet. della mal. dell' orecchio, della gola e del naso. Mai 1915.*

7jähr. Mädchen, das eine Metallscheibe von 2 cm Umfang verschluckt hatte, die mit Spitzen versehen war; es war eine jener Scheiben, wie sie zum Befestigen von Nachtlichten dienen. Röntgenaufnahme zeigte den Fremdkörper unmittelbar hinter dem Ringknorpel. Die Entfernung machte grosse Schwierigkeiten, mit dem Oesophagoskop war es nicht möglich, und es gelang schliesslich mittels der Weiss'schen Zange. Eine Woche nach der Entfernung bestand noch starkes Oedem der hinteren Rachenwand. Das Oesophagoskop hatte in diesem Fall seine Aufgabe nur insofern erfüllt, als es mittels desselben gelang, den Fremdkörper zu localisiren, bei der Entfernung hat es versagt.

CALAMIDA.

51) **W. Sternberg. Die Secretentfernung bei der Oesophagoskopie.** *Münchener med. Wochenschr. No. 14. S. 468. 1915.*

Verf. empfiehlt ausser Darreichung von warmem Wasser, Atropin und Anwendung von Tupfern folgende Mittel: 1. Luftaufblähung des Oesophagus. Nachtheil: Würgen und Aufstossen. 2. Die vom Verf. angegebene Position in Bauchlage. 3. Der hierbei erfolgende spontane Secretabfluss kann durch Anwendung der Saugpumpe unterstützt werden. 4. Abfliessenlassen des Secrets durch einen Magenschlauch. 5. Anschluss eines Gebläses an die Magensonde oder Saugenresp. Blasenlassen am Magenschlauch durch den Patienten selbst.

KOTZ.

II. Kritiken und Gesellschaftsberichte.

a) Berliner Laryngologische Gesellschaft.

Sitzung vom 19. Juni 1914.

Heinemann: Geheilter Fall von Lupus syphiliticus.

Richard Landsberger a. G.: Ueber die Aetiologie des hohen Gaumens.

Verf. hat bereits vor zwei Jahren über Thierversuche berichtet, die er angestellt hat, um die Einwirkung der Zähne auf die Entwicklung der Zähne zu studiren. Er entfernte gleich nach der Geburt bei Hunden auf der einen Seite die Zahnkeime des Oberkiefers, nach weiteren drei Monaten entfernte er die Zahnkeime der bleibenden Zähne aus dem Kiefer und liess die Thiere ein Jahr lang leben. Es zeigte sich am skelettirten Schädel, dass an der Seite, wo die Zähne geblieben waren, ein normales kräftiges Breitenwachsthum stattgefunden hatte, während auf der Seite, wo die Zähne entfernt waren, vollständige Degeneration des Schädels eingetreten war; weitere Versuche zeigten, dass auch das Längenwachsthum von hinten nach vorn durch die Zähne beeinflusst wird.

Es war also anzunehmen, dass das Breitenwachsthum des Schädels durch das Wachsthum der Zähne bedingt ist. Um dies beweisen zu können, brachte er an einem Hunde, der bereits die Milchzähne hatte, oberhalb derselben ein kleines Fenster an, d. h. er trug von dem Oberkiefer die Knochenwand ab. Er machte nach kurzer Zeit die Wahrnehmung, dass die bleibenden Zähne in horizontaler Richtung zum Durchbruch kamen, so dass der Kiefer sozusagen zwei Etagen von Zähnen hatte, die Milchzähne unterhalb und die bleibenden Zähne oberhalb. Daraus schloss er, dass thatsächlich in den Zähnen die Tendenz nach einem centrifugalen Wachsthum liegt, und dass sich diese Tendenz auch auf das Wachsthum des Kiefers überträgt, so dass die Zähne eigentlich das Breitenwachsthum des Kiefers bedingen. Er machte aber noch eine andere Wahrnehmung. Es fehlte nämlich der Alveolarfortsatz vollständig. Daraus war auch zu schliessen, dass durch die Zähne erst der Alveolarfortsatz erzeugt wird, und dass es ohne Zähne keinen Alveolarfortsatz giebt.

Das Experiment, das er an Thieren gemacht hatte, konnte er klinisch an zwei Fällen bestätigen, an zwei Brüdern von 27 und 28 Jahren, die nur zwei und drei Milchzähne und sonst nie Zähne besessen hatten.

Dass die Zähne auch auf den inneren Bau der Nase Einfluss haben, wurde experimentell erwiesen, indem bei einem Hunde auf der einen Seite die Zahnreihe direct nach der Geburt, dann die Zahnkeime der bleibenden Zähne entfernt wurden. Nach einem Jahre wurde der Schädel skelettirt und ein Frontalschnitt gemacht. Auf der Seite, wo die Zähne fehlten, war der Nasenboden im Wachsthum zurückgeblieben, d. h. er war nicht nach unten gerückt wie auf der anderen Seite, sondern um ca. 3 mm zurückgeblieben. Es erklärt sich dies dadurch, dass die Lagerung der Zahnkeime in der Weise statthat, dass sie oberhalb des Nasenbodens liegen und unterhalb der unteren Muschel. Das Wachsthum entwickelt sich nun so, dass die Zähne nach aussen und unten streben. Gleichzeitig wächst aber der Theil zwischen Muschel und Nasenboden mit, so dass durch das Wachs-

thum der Zähne das Nachuntenrücken des Nasenbodens bedingt ist. Deshalb bleibt beim Hunde auf der Seite, wo die Zähne fehlen, auch der Nasenboden zurück, d. h. er ist nicht mit heruntergegangen.

Auch beim Erwachsenen sieht man, wie der Zahn mit der Wurzel bis an den Nasenboden ragt, wie er mit seinem Wachsthum den Bogen des Gaumens bedingt und auch nach unten den Alveolarfortsatz. Im Gegensatz dazu sehen wir, dass z. B. die Entfernung der Zahnwurzel vom Nasenboden am hohen Gaumen ca. 1 cm beträgt. Wir kommen dadurch zu der Annahme, dass der hohe Gaumen möglicherweise dadurch zustande kommen könnte, dass die Lagerung der Zahnkeime sich nicht oberhalb des Nasenbodens befindet, sondern unterhalb, dass also der Zahn, wenn er sich entwickelt, den Nasenboden nicht mit nach unten nehmen kann. Schon beim Embryo kann man die Lagerung der Zahnkeime unterhalb des Nasenbodens und die starke Wölbung des Gaumens sehen. Verf. demonstrirt am Bilde auch schon bei einem acht Monate alten Kinde den hohen Gaumen, auch hier die beträchtliche Entfernung vom Zahn zum Nasenboden und die hohe Wölbung des Gaumens. Es bestätigt sich also die Annahme, dass der hohe Gaumen durch eine zu tiefe Lagerung der Zahnkeime bedingt und bereits beim Embryo vorhanden ist Die Annahme, dass es einen hohen Gaumen giebt, ist insofern richtig, als der Nasenboden nicht vollständig nach unten rückt. Aber das eigentliche Problem liegt doch im Alveolarfortsatz; wir haben eigentlich keinen hohen Gaumen, sondern nur einen verlängerten Alveolarfortsatz. Es ist interessant, dass einem verlängerten Alveolarfortsatz des Oberkiefers auch ein verlängerter Alveolarfortsatz des Unterkiefers entspricht.

Wenn wir uns nun denken, dass beim hohen Gaumen der Alveolarfortsatz des Unterkiefers in seiner verticalen Richtung verlängert ist und ebenso der Alveolarfortsatz des Oberkiefers, ferner dass bei diesem hohen Gaumen auch die enge Nase vorhanden ist, so kommen wir zu der Idee, dass dadurch die Leptoprosopie möglicherweise erklärt sein könnte. Es ist interessant, dass thatsächlich den Völkerschaften, die zur Leptoprosopie neigen, meistens den nordischen Völkerschaften, die Resonanz der Nase fehlt oder bei ihnen nicht so entwickelt ist wie bei den Südländern, wo mehr das Breitenwachsthum vorhanden ist.

Nun ist bekannt, dass, wo ein hoher Gaumen und enge Nase ist, auch meist Adenoidenwucherungen vorhanden sind. Verf. kam daher auf die Idee, ob vielleicht die Aetiologie der Adenoiden möglicherweise dadurch erklärt werden könnte, dass die Nase nicht genügend Luft hat und die betreffenden Personen zur Mundathmung gezwungen sind, so dass im Nasenrachenraum dadurch ein luftverdünnter Raum entsteht; man könnte annehmen, dass dieser luftverdünnte Raum eine Saugwirkung ausübt, und diese Saugwirkung würde durch die Hyperämie, die entsteht, die Adenoiden zur Erscheinung kommen lassen.

Verf. hat einem Hund die Nase zugenäht. Es war eine schwere Operation, weil die Hunde an der Wand die Nähte immer wieder aufreissen. Es ist ihm aber gelungen, einen Hund elf Monate mit verschlossener Nase zu halten. Als der Hund plötzlich starb und er den Schädel skelettirte, fand er die Nase kolossal erweitert. Die Muscheln fehlten, der hintere Gaumentheil war etwas nach unten gedrängt, wahrscheinlich durch das Streben des Hundes, bei der Exspiration die Luft durch

die Nase nach aussen zu pressen. Die ganze Nase war erweitert. Interessant ist eben, dass die Muschel fehlt.

Zur Dehnung des Gaumens hat L. eine Schraube construirt nach dem Vorgang von Eysel und Schröder in Kassel. Er geht von dem Gedanken aus, dass die Sutura palatina gedehnt und die Nase dadurch erweitert wird. Er hat festgestellt, dass der Oberkiefer bei der kieferorthopädischen Behandlung dehnend auch auf den Unterkiefer wirkt. Es wird durch die Dehnung des Oberkiefers nicht nur die Nase gedehnt und die Nasenathmung wieder hergestellt, sondern es geht auch ein trophischer Reiz über den ganzen Schädel, wodurch die verengten Stellen im Gaumen usw. erweitert werden und eine freiere Circulation im ganzen Schädelgefüge hervorgerufen wird.

Gutzmann geht auf einige Nebenbemerkungen des Redners ein, die sich auf sprachliche und gesangliche Probleme beziehen.

Peyser sieht das Wesentliche des Vortrages darin, dass der Versuch gemacht wurde, nachzuweisen, ob der hohe Gaumen eine angeborene oder erworbene Eigenschaft ist. P. steht auf dem Standpunkt, dass es sich um eine angeborene Eigenschaft handelt. Dies kann man auch durch Familienforschung nachzuweisen versuchen. P. hat häufig feststellen können, dass hochgradig enger, spitzbogenförmiger Gaumen sich bei mehreren Generationen derselben Familie nachweisen lässt.

Gutzmann meint, der bleibende hohe Gaumen der Adenoidenträger dürfte wohl auch dadurch mitentstehen, dass die alte Gewohnheit, den Unterkiefer herabhängen zu lassen, nicht ohne weiteres verschwindet; es treten dadurch auch Veränderungen der Muskulatur ein. G. hat versucht, die Activität des Kindes dadurch zu wecken, dass er ihm einen kleinen Stift in den Mund gab, der mit verschiedenen Gewichten belastet werden konnte und nun mit der Schliessmuskulatur des Mundes immer längere Zeit gehalten werden konnte.

Stolte geht auf den vom Vortragenden gemachten Versuch ein, Hunden die Nase zuzunähen. Er erinnert an Experimente, die in derselben Richtung Brown in Amerika gemacht hat. In den ersten Wochen traten keine Ernährungsstörungen ein; nach dem dritten Monat zeigten sich deutliche Ernährungsstörungen; die Hunde schrumpften und blieben im Wachsthum zurück und im sechsten Monat gingen sämmtliche Versuchsthiere an Inanition zu Grunde. Ferner hat Brown ebenfalls bei jungen Hunden Versuche durch Zusammendrücken des Kiefers gemacht; es stellte sich heraus, dass nach kurzer Zeit bereits die Nasenweite, wie durch Messung festgestellt wurde, um 3—4 mm abnahm. Es trat in allen Fällen eine Deviation des Septums ein, es bildete sich eine Crista septi, das Septum bog sich nach einer Seite um.

Killian: Ich bin nicht vollständig überzeugt von der Richtigkeit der Folgerungen in Bezug auf den Verlust der Zähne. Auch kann das eine Präparat von einem menschlichen Embryo nicht beweisen, dass der hohe Gaumen angeboren vorkommt. Es wäre eine Thatsache, die unsere Anschauungen vollständig auf den Kopf stellen würde. Wir haben uns bisher immer vorgestellt, dass der hohe Gaumen erworben wird.

Dann möchte ich auf das eingehen, was Herr Peyser gesagt hat. Wenn Veränderungen wie hoher Gaumen in bestimmten Familien häufiger vorkommen, so ist es durchaus nicht nothwendig, dass die Deformität als solche vererbt ist, es kann die Anlage zur Hypertrophie der Rachentonsille ererbt sein. Zu dieser Frage möchte ich nur bemerken, dass ich bei meinen früheren Untersuchungen von Neugeborenen gefunden habe, dass manche mit stärker entwickelter Rachentonsille auf die Welt kommen. In manchen Familien sind alle Kinder mit Adenoiden behaftet. Da ist die Schlussfolgerung durchaus berechtigt, dass der hohe Gaumen erst später erworben wird.

West: Resultate der intranasalen Eröffnung des Thränensackes (Rhino-Dacryocystotomie).

In den letzten $2^1/_2$ Jahren hat W. über 500 Fälle von verschiedenen Erkrankungen des Thränenapparates untersucht und hat bei Dacryostenose über 220 intranasale Eröffnungen des Thränensackes ausgeführt; es waren darunter 13 Phlegmonen, 14 Fisteln, 2 Phlegmonen mit Fistelbildung, 17 Ectasien. In einer Reihe der Fälle hat er beide Thränensäcke in einer Sitzung eröffnet. Der jüngste Patient war 6 Jahre, der älteste 73 Jahre alt. Alle Fistelfälle mit einer Ausnahme wurden gleich geheilt; dieser einzige Misserfolg war auf einen technischen Fehler zurückzuführen. Gegenüber der bisherigen Behandlung der Thränensackphlegmone, die in einer Incision von aussen besteht, mit nachherigem Tamponiren auf 2—3 Wochen mit dem Endresultat, dass manchmal eine Thränenfistel bleibt, die lange mit Durchspülungen usw. behandelt werden muss, bietet die Methode der intranasalen Behandlung der Fisteln, die in 2—3 Tagen zum Ziele führt, grosse Vortheile.

W. wendet sich dann gegen eine Bemerkung Polyak's, dass der vereinte Canaliculus im unteren Drittel oder höchstens in der Mitte des Sackes münde. Wenn dies der Fall wäre, dann würden alle die vom Redner in Abbildungen demonstrirten Fisteln, Phlegmonen und Ectasien oberhalb der horizontalen Achse des Auges liegen. Dies ist aber nicht der Fall, vielmehr macht eine Thränensackerkrankung, die bis an die Haut kommt, ihre Haupterscheinung unterhalb der horizontalen Achse. Gerade hierdurch macht man eine Differentialdiagnose zwischen einer Thränensack- und einer Siebbeinerkrankung (z. B. Mucocele). Thränensackerkrankungen machen Hauterscheinungen unterhalb des Lig. mediale, dagegen aber zeigt sich eine Siebbeinerkrankung, die bis an die Haut kommt, oberhalb des Lig. mediale.

W. hat sich auch mit der Bacteriologie der Dacryocystitis beschäftigt. Er hat bacteriologische Culturen einen Tag vor und einen Tag nach der Operation gemacht; er hat gefunden, dass die pathogenen Bacterien gewöhnlich einen oder zwei Tage nach der Operation vollkommen verschwunden sind; sehr wichtig ist dies besonders für die Fälle, in denen später eine intrabulbäre Operation (z. B. bei Star) gemacht werden muss.

Halle hat in 82 Fällen die intranasale Thränensackoperation ausgeführt mit durchweg glänzendem Resultat.

West hält die von Halle angegebene Bildung eines perforirten Lappens für unzweckmässig; er bildet vielmehr mit überkreuzten Incisionen einen Lappen. Der erste, der von Lappenbildung zu Beleuchtungszwecken gesprochen hat, ist Bryan, der aber die Hauptsache bei der Lappenbildung nicht erwähnt hat, dass nämlich der vordere Rand des Lappens der Apertura pyriformis entsprechen soll.

Sitzung vom 17. Juli 1914.

Graeffner: Homolaterale Recurrenslähmung bei Gehirntumor.

Demonstration eines Falles, bei dem in der linken Fronto-Parietalgegend eine ellipsenförmige Narbe besteht, welche eine mächtige Hervorragung umgrenzt. Dieser Hervorragung entspricht ein Defect der Knochen, welcher anlässlich der Exstirpation eines Gehirntumors gesetzt ist. Es besteht rechtsseitige Hemiplegie. Im Kehlkopf findet man eine Störung des linken Recurrens. Das Stimmband steht etwas höher und ist kürzer als das bewegliche rechte. Sieht man aber genau hin, so constatirt man immerhin eine gewisse Mitbewegung der gesammten linken Kehlkopfhälfte, was besonders deutlich in die Erscheinung tritt, wenn man nur die Aryknorpel zur Besichtigung einstellt. G. hat vor 3 Jahren zwei ähnliche Fälle, doch mit anderer Anamnese vorgestellt.

Killian: Die linke Stimmlippe bewegt sich etwas, es kann sich also um keine complete Recurrenslähmung handeln. Es ist nicht recht zu verstehen, weshalb der Patient auf der rechten Seite hemiplegisch ist und die Stimmbandlähmung links ist. Nach den Untersuchungen von Semon und Horsley ist der Kehlkopf doppelseitig — in jeder dritten Stirnwindung — localisirt, sodass, wenn das Centrum einer Seite ausfällt, überhaupt keine Störungen im Kehlkopf sich bemerklich machen können, in unserem Falle also keine einseitige Recurrenslähmung möglich wäre. K. glaubt, dass es sich hier um ein zufälliges Zusammentreffen handelt; wir wissen ja nicht, ob nicht schon vorher Störungen in der Bewegung des linken Stimmbandes vorhanden waren.

Killian: 1. Eine eigenthümliche Erscheinung bei der Recurrenslähmung.

Bei der Patientin fällt Folgendes auf: Sie hat, wenn sie nur leicht phonirt, die Erscheinung, dass die gelähmte Stimmlippe in Kadaverstellung steht, excavirt ist und dass die gesunde Stimmlippe leicht über die Mittellinie geht. Wenn sie kräftig phonirt, so geht die gesunde noch eine Strecke weiter über die Mittellinie und man hat den Eindruck, als drückte sie die gelähmte ein wenig nach aussen. Etwas derartiges hat K. noch nicht gesehen. Ausserdem ist sehr sonderbar, dass bei der leisen Phonation die Excavation nur den gewöhnlichen Grad besitzt; wenn die Patientin aber stark phonirt, so wird die Excavation colossal. Offenbar ist der Druck der gesunden Stimmlippe mit daran schuld. Ausserdem scheint aber auch der Druck der Exspirationsluft die schlotternde linke Stimmlippe stark nach aussen auszubuchten.

2. Ein unter Schwebelaryngoskopie extrahirtes, von einem zehn Monate alten Kinde aspirirtes Knochenstück.

Das Kind hatte mit seinen beiden Schneidezähnchen ein Stück von der

Spongiosa eines Schweinsknochens abgenagt und es aspirirt. Es bekam Husten und einen Erstickungsanfall. Temperatursteigerungen waren mässig. Röntgenaufnahme zeigte eine Verdichtung des Lungengewebes in der rechten Hilusgegend. Das Kind wurde chloroformirt, in Schwebe gebracht und dann die Bronchoskopie ausgeführt. K. betrachtet sich neuerdings zuerst den subglottischen Raum in der Schwebe und wählt dann das passende Rohr. Bei diesem 68 cm grossen Kinde konnte das Rohr No. 5, das eigentlich für Kinder von 71—85 cm bestimmt ist und einen Durchmesser von 6 cm hat, unbedenklich benutzt werden. Mit diesem Rohr wurde erst in den linken Bronchialbaum eingegangen, der völlig frei gefunden wurde; dann ging K. in den rechten Bronchus und sah ungefähr $1^1/_2$ cm von der Bifurcation entfernt einen weissen Fremdkörper. Mit einer feinen Zange, die gerade für die Kinderrohre construirt ist, wurde der Fremdkörper gefasst und herausgezogen. Das Kind war bereits nach 2 Stunden völlig munter.

3. Ein unter Schwebelaryngoskopie entfernter grosser subglottischer Tumor.

Es handelte sich um einen 39jährigen Russen, der mir von Herrn Brühl überwiesen wurde. Man sah mit dem Kehlkopfspiegel im subglottischen Raum einen Tumor, etwas röthlich, von verhältnissmässig glatter Oberfläche, von der vorderen Wand ausgehend und etwas von der rechten Seite. Der Tumor war so gross, dass er den subglottischen Raum mindestens zu zwei Dritteln ausfüllte. Der Fall schien besonders geeignet für eine Behandlung in Schwebelaryngoskopie.

Es war nicht schwer, mit einer kalten Schlinge um das ganze Ding herumzugehen. Es bestand nur die Gefahr, dass das abgeschnittene Stück aspirirt werden könnte. Deswegen wurde der Tumor gleichzeitig mit einer feinen Zange gefasst, also mit beiden Händen im Kehlkopf gearbeitet. Die Basis wurde ausgekratzt. Der Tumor war sehr weich.

Die mikroskopische Untersuchung ergab, dass es sich um ein Fibrosarkom handelte; K. ist jedoch nach dem klinischen Bilde geneigt, den Tumor für gutartig zu halten.

Weingärtner: Ein latentes Osteom der Stirnhöhle.

42jähriger Mann, der seit etwa $^1/_2$—$^3/_4$ Jahr Kopfschmerzen in mässigem Grade in beiden Stirnhöhlen hat. Wegen dieser Beschwerden ist er in die Nervenklinik gekommen und von da zu uns geschickt worden zwecks Erhebung eines genauen Nasenbefundes. Wir fanden in der Nase nichts Besonderes, vor allem keine Zeichen von Erkrankung der Nebenhöhlen. Nur bei der Diaphanoskopie fiel uns auf, dass ein schwacher Schatten in der Stirnhöhle war. Infolgedessen haben wir die Röntgenaufnahme gemacht, die uns sofort die Diagnose sicherte. Man sieht in der Stirnhöhlengegend einen sehr dichten, scharf begrenzten Tumorschatten, der seiner ganzen Configuration und Schattendichte nach wohl nichts anderes sein kann als ein Osteom. Um sicher zu gehen, dass es sich wirklich um einen Tumor in der Stirnhöhle handelt, haben wir noch zwei stereoskopische Aufnahmen gemacht, und zwar in occipitofrontaler und in transversaler Richtung. Danach handelt es sich um ein Osteom der Stirnhöhle, das die Grenzen derselben noch nicht überschritten hat. Unter den bis jetzt veröffentlichten Fällen ist ein derartiger Fall, soweit meine Kenntnisse reichen, nicht vorhanden; es sind

meistens schon Verdrängungserscheinungen, die der Tumor auf die Umgebung der Stirnhöhlen ausgeübt hat, vorhanden gewesen, während bei unserem Patienten die Diagnose nur auf Grund des Röntgenbildes zu stellen war. Ich hoffe, Ihnen bald über das Ergebniss der Operation berichten zu können.

H. Gutzmann: Vorstellung eines Patienten mit Störungen der Stimme und Sprache mit infantiler Pseudobulbärparalyse.

21 jähriger Patient, kann den Laut R nicht richtig sprechen; er setzt dafür eine Art J oder G ein. Ganz besonders stark tritt dies hervor, wenn er Doppelconsonanten, z. B. br, dr, gr usw. sprechen muss. Zwischen dem Verbindungslaut und dem J, das er für R spricht, setzt er einen unbestimmten Vocal ein. Ausserdem besteht noch Rhinolalia aperta; das Velum ist paretisch. Man findet, wenn man solche Patienten in der Kindheit zur Beobachtung bekommt, neben auffallend schwerfälligem Sprechenlernen meist auch Dysphagie, Verschlucken, Festsetzen der Speisen in den Backentaschen. So ergiebt sich ein Bild, das G. als eine geringste Form der infantilen Pseudobulbärparalyse anspricht, ein Symptomenbild, das Oppenheim zuerst aus den vielgestaltigen Formen der cerebralen Kinderlähmung abgesondert hat. Die Fälle, welche die geringsten Symptome haben, findet man nun vorwiegend bei Erwachsenen. Man darf nicht vergessen, dass Symptome der infantilen Pseudobulbärparalyse, die zu Anfang bei dem Kinde sehr stark sind, z. B. Dysphagie, im Laufe des Lebens verschwinden, indem die Patienten allmählich lernen, die Pharynxmuskulatur beim Schluckact vicariirend einzusetzen, so dass sie die Bissen leichter herunterbekommen. Es bleibt schliesslich oft nur eine Störung nachweisbar, das ist die Störung der feinsten Coordination, nämlich der Sprache. Gutzmann.

---

b) Oto-Laryngologischer Verein in Kristiania.

April 1915.

Vorsitzender: Uchermann.
Schriftführer: Galtung.

Galtung führte aus der Poliklinik des „Rikshospitalet“ eine 36 Jahre alte Dame vor, die, an Tuberculosis pulmonum leidend, zwei Jahre lang in einem Sanatorium mit Erfolg behandelt worden war. Während der letzten drei bis vier Monate entwickelte sich Heiserkeit, kein Husten oder Dysphagie. Bei der Untersuchung erweist sich der Larynxeingang als normal. Die Stimmbänder ein wenig injicirt und etwas geschwollen, normal beweglich. Vorn auf der linken Seite, dicht bei der Commissura ant. sieht man einen reichlich 1 cm langen, spitzen, an der Basis $1/2$ cm breiten, zapfenförmigen Tumor von Schleimhautfarbe. Er zeigt mit seiner Spitze nach innen zu und rückwärts und ist sicherlich die eigentliche Ursache der Heiserkeit. Eine Ulceration ist nicht zu entdecken, ist aber vermuthlich vorhanden. Es handelt sich wahrscheinlich um ein Tuberkulom. Pat. kehrt zwecks Entfernung des Tumors nach 14 Tagen zurück. (28. 5. Die Geschwulst ist entfernt, der Ausgangspunkt geätzt. Eine mikroskopische Untersuchung erfolgte leider nicht, da das Präparat fortkam.)

Uchermann stellte ein 22 Jahre altes Mädchen vor, bei dem vor bzw. 5 und 2 Jahren wegen purulenter Schleimhautentzündung und retrobulbärer Opticusneuritis eine partielle Resection der Ethmoidalzellen vorgenommen wurde, sowie eine Erweiterung der Oeffnung zur Sphenoidalhöhle, und zwar zunächst auf der linken Seite und drei Jahre später auf der rechten. Das Ergebniss war beide Male ein befriedigendes, denn die Neuritis ging zurück und die Sehkraft gestaltete sich normal. Vor 14 Tagen wurde sie während einer Erkältung schwindlig, was besonders beim Liegen zu Tage trat. Sie glaubte auch auf dem linken Auge schlechter zu sehen und befürchtete ein Recidiv des alten Leidens (doch zeigte sich kein Skotom), weshalb sie ins Krankenhaus kam. Ihre Befürchtung war jedoch ohne Grund. Es fanden sich keine Zeichen eines Opticusleidens vor und in der Nase nur etwas Hypertrophie sowie ein linksseitiger Katarrh um die Concha media, der nach Beseitigung der Hypertrophie sofort gehoben wurde. Dagegen ist Nystagmus vorhanden, in den ersten Tagen nur vertical, verbunden mit Schwindelgefühl beim Blick nach oben, später Nystagmus beim Blick nach allen Richtungen, nur nicht beim Blick geradeaus. Pat. klagt auch über Doppelbilder beim Blick nach links (linksseitige Abducensparese). Inwiefern diese vor ihrer Ankunft vorhanden war, kann sie nicht angeben; jedenfalls wurde die Parese im Krankenhaus (oder in der Augenabtheilung) nicht vor Verlauf einiger Tage beobachtet. Beim Schliessen der Augen lässt der Schwindel nach. Gehör durchaus normal, kein Sausen. Sie leidet an einer Mitralinsufficienz, ist aber sonst gesund. Kein Zeichen von Hysterie.

Hier liegt also ein Fall von Vertigo mit Nystagmus vor, der seinen Ausgangspunkt nicht im Ohre hat, der aber, in Verbindung mit der Abducensparese betrachtet, muthmasslich centralen Ursprungs sein muss. Eine Affection des Abducenskernes, z. B. bei einer Blutung (Embolie), wird die Parese erklären und gleichzeitig auch den Spasmus durch eine secundäre Reizung der anderen naheliegenden Kerne der Augenmuskelnerven. (2. 6. 1915: Laut Briefes befindet sie sich wohl. Kein Schwindel. Immer noch etwas Abducensparese.)

U. machte Mittheilungen über einen Patienten, der seit vier Tagen an einer acuten suppurativen Sinusitis frontalis litt mit pyämischem Fieber und starker Schwellung des linken oberen Augenlids. Vier Tage vorher eine gewöhnliche Erkältung mit Schnupfen. Die Nase ist bei der Ankunft normal. Es wurde deshalb aussen eine ungefähr 10 Oere (etwa ein silbernes 20 Pfennigstück) grosse Oeffnung an der üblichen Stelle gemacht (dicht über dem oberen Ende des Os lacrymale). Ein Theelöffel voll weissen, dicken, nicht stinkenden Eiters wurde entleert. Die Höhle ist von mittlerer Grösse. Eine Sonde kann nicht in die Nase hinabgeführt werden. Drei Wochen später ist die Höhle trocken und die Oeffnung geschlossen.

U. erwähnte ferner einen Fall von Cancer palati duri dextri (Recidiv) und einen Fall von Zungenkrebs, wo sein Laryngotom sich als sehr zweckmässig erwiesen hatte (Laryngotomie, Tamponade von Kehlkopf und Rachen während der Operation). Ferner wurde nach der Tonsillectomie Tamponade der Wunde mit antiseptischer Gaze anempfohlen, wenn erforderlich unterstützt durch eine Sutur von Gaumenband. Uchermann.

c) Rumänische Oto-Rhino-Laryngologische Gesellschaft.

Sitzung vom 2. December 1914.

Costiniu: Fremdkörper in der Trachea.

Zehnjähriges Mädchen, hat vor drei Wochen einen Kürbissamen aspirirt; es traten sofort Athemstörungen auf, Heiserkeit und Einziehungen. Seit drei Tagen hat sich der Zustand verschlechtert; die Einziehungen sind sehr stark geworden.

Oberhalb der Bifurcation sieht man in der Trachea den Fremdkörper. Es wird für den nächsten Morgen die präventive Tracheotomie beschlossen.

P. S. In derselben Nacht hatte sich der Fremdkörper spontan mobilisirt; es kam zu einem Erstickungsanfall und, bevor Hülfe gebracht werden konnte, trat der Tod ein.

Mayersohn: Speichelstein im Whartonschen Kanal.

Der Stein hatte die Grösse eines Maiskorns. Der 28jährige Patient bemerkte seit zwei Monaten eine Schwellung in der linken Regio submaxillaris während des Kauactes. Seit einem Monat Schmerzen unterhalb der Zunge. M. entfernte den Stein nach Incision.

Felix: Halbseitige Gaumen - Kehlkopflähmung bei einem Tabiker.

43jähriger Mann, hatte vor 22 Jahren Syphilis und wurde von Anfang an mit Hg behandelt. Vor zwei Jahren Gürtelschmerzen; es wurde Tabes festgestellt. Darauf langdauernde Hg-Behandlung: er erhielt auch sechs Injectionen von Neosalvarsan.

F. sah den Patienten zuerst im October 1914. Bei der Phonation kontrahirt sich nur die rechte Hälfte des Gaumensegels und die Uvula wird nach dieser Seite verzogen. Die linke Stimmlippe steht unbeweglich in Medianstellung. Das rechte Stimmband legt sich bei der Phonation an die linke an. Die Sensibilität des Pharynx und Larynx ist erhalten. Der Avellis'sche Symptomencomplex ist bei Tabikern ziemlich selten. Patient wird einer gemischten Behandlung mit Jod und Hg unterworfen.

Mayersohn.

---

d) Schottische Oto-Laryngologische Gesellschaft.

Sitzung vom 31. Mai 1913.

Vorsitzender: Dr. Brown Kelly.

Brown Kelly: Demonstration einer Methode, die Temperatur der Athmungsluft im Nasenrachenraum zu messen.

Galbraith Connal: Entzündung und Beweglichkeitsbeschränkung des rechten Stimmbandes.

42jähriger Mann, heiser seit 15 Monaten, keine Schmerzen. Wassermann positiv. Ist vier Monate lang ohne jedes Resultat antiluetisch behandelt worden.



J. Adam: Chronische oberflächliche Entzündung und Ulceration der Kehlkopf- und Rachenschleimhaut von zweifelhaftem Ursprung und mehrjähriger Dauer mit ähnlicher Hautaffection.

33jähriger Mann, der vor vier Jahren Schwierigkeit beim Schlucken fester Speisen empfand: diese Schwierigkeit nahm langsam zu, hat aber in den letzten zwei Jahren keine Fortschritte gemacht und ist keine absolute. Ulceration in der Mundhöhle, die zuerst vor zwei Jahren constatirt wurde, hat seitdem persistirt. In der Anamnese spricht nichts für Syphilis. Vor 17 Jahren tuberculöse Knieerkrankung. Auf dem harten und weichen Gaumen, der Rachenhinterwand, Epiglottis, oberflächliche ulcerirte Flecken und zwar sind die am Gaumen nicht beständig, sondern kommen und gehen, die am Pharynx sind persistent. Die ganze Schleimhaut ist congestionirt, die der Epiglottis, der Arygegend und Taschenbänder ist verdickt, die Stimmbänder scheinen nicht erkrankt. Leichte Röthung an Schläfen und Wangen, die in letzter Zeit bräunliche Farbe annahm, dazwischen gestreut weisse atrophische Herde. Die Flecken im Rachen enthalten hauptsächlich Staphylococcus albus, einige Streptokokken und Pneumokokken, Wasserman zweifelhaft positiv. Hg und Salvarsan ergab keine Besserung.

Patterson würde die Affection für specifisch halten, wenn nicht die lange Krankengeschichte dagegen sprechen würde; möglicherweise handelt es sich auch um eine Pneumokokkeninfection.

Brown Kelly denkt an die Möglichkeit eines Pemphigus oder Erythema multiforme.

Sitzung vom 22. November 1913.

Vorsitzender: J. D. Lithgow.

A. Philp. Mitchell: Die ätiologischen Beziehungen zwischen den Gaumenmandeln und der tuberculösen Cervicaladenitis bei Kindern.

Bei der tuberculösen Erkrankung der oberen tiefen Cervicaldrüsen haben die Gaumenmandeln eine bisher nicht hinlänglich gewürdigte Bedeutung. Die Lage der Tonsillen am Eingang zum Verdauungstractus begünstigt mehr eine Infection durch die Nahrung als durch die eingeathmete Luft, eine Thatsache, die von grosser Bedeutung ist, wenn man die Häufigkeit bedenkt, mit welcher die Cervicaldrüsen bei Kindern den Tuberkelbacillus vom Typus bovinus beherbergen. Ferner erklärt der ganz directe und kurze Weg zwischen den Tonsillen und den tonsillaren Lymphdrüsen die Häufigkeit, mit der ausgesprochene Tuberculose dieser Drüsen secundär zu einem kleinen Herd in den Tonsillen hinzutritt.

M. hat die Gaumentonsillen in 64 Fällen von Kindern untersucht, die an Tuberculose der oberen tiefen Cervicaldrüsen leiden; er fand bei 24 (37,5 pCt.) derselben histologische Kennzeichen von Tuberculose der Tonsillen. Es giebt keine klinischen Zeichen, an denen der Zustand erkannt werden kann. In der Mehrzahl der Fälle bewahrt die Tonsille ihr normales Aussehen, ihre Oberfläche zeigt keine Ulceration. Die Hauptstellen für tuberculöse Veränderungen in den Tonsillen sind: 1. Rings um die tieferen Partien der Crypten, besonders die Supra-

tonsillargruppe. 2. Unmittelbar unter der Schleimhaut nahe den Cryptenmündungen. 3. Tief in der Tonsille dicht an der hinteren Kapsel. Die Veränderungen können localisirt oder verallgemeinert sein. Experimentelle Impfung von Meerschweinchen und Kaninchen mit Stücken des Tonsillargewebes ergab in 19 (30 pCt.) Fällen positive Resultate und zwar war der Typus bovinus in 12, der Typus humanus in 3 Fällen anwesend. M. hat ferner die hypertrophirten Gaumenmandeln von 90 Kindern untersucht, bei denen die Cervicaldrüsen keine klinischen Zeichen von tuberculöser Erkrankung zeigten; 6 (6,5 pCt.) ergaben histologisch Tuberculose, während 9 (10 pCt.) bei Impfung von Meerschweinchen positive Resultate gaben. Der bovine Bacillus fand sich in 3 Fällen, der Typus humanus in einem Fall.

Die hauptsächliche Folgerung. die Verf. für die Praxis aus seinen Untersuchungen zieht, ist, dass in allen Fällen von tuberculöser Cervicaladenitis die Entfernung der Tonsillen eine absolute Nothwendigkeit darstellt. Die hypertrophirte Gaumentonsille kommt als primärer Sitz der Tuberculose nur selten in Betracht im Vergleich zu den Tonsillen bei Fällen von tuberculöser Cervicaladenitis.

Syme bemerkt, dass die Resultate erzielt worden sind von enucleirten Tonsillen, während die früher publicirten Resultate sich auf Tonsillen bezogen, die durch Tonsillotomie gewonnen waren. Das Verhältniss der Fälle, bei welchen Tuberculose gefunden wurde, war weit grösser in den durch Enucleation entfernten Tonsillen.

Turner erinnert daran, dass nach Meinung mancher Autoren die Mehrzahl der Fälle von Lungentuberculose in Folge von Infection durch die Schleimhäute und Cervicaldrüsen entstehen soll. Er fragt, ob Mitchell gefunden hat, dass die unteren Cervicaldrüsen der Spitzenpleura adhärent waren. Diese Frage ist von mehr als einem Untersucher nach Obductionsuntersuchungen negativ beantwortet worden. Ihm ist es stets aus anatomischen Gründen schwer gefallen zu verstehen, wie eine directe Infection der Lunge von der Cervicaldrüsenkette aus entstehen sollte. Bei 50 Untersuchungen an Kinderleichen hat er keine Anzeichen für das Vorhandensein eines Lymphweges von den Cervicaldrüsen zu der Lungenspitze gefunden. Die Supraclaviculardrüsen sind bei Kindern sehr selten vergrössert, viel seltener als bei Erwachsenen. Nur bei zwei von 72 Fällen von Vergrösserung der Cervicaldrüsen bei Kindern waren die Supraclaviculardrüsen vergrössert.

Mitchell giebt noch Auskunft über die Methode, die er bei seinen Untersuchungen anwandte. Eine Hauptschwierigkeit bei den Thierimpfungen bestand darin, die verunreinigenden Mikroorganismen loszuwerden; nach einem Verfahren, das Twort bei der Untersuchung von Lepra in der Nase angewandt hat, benutzte M. eine 2proc. wässrige Ericolinlösung zu diesem Zweck, in welcher die Stücke zwei Stunden lang im Thermostaten liegen gelassen wurden. Dies Verfahren erwies sich als sehr gut. Es ist interessant, dass M. im Verlauf seiner Tonsillaruntersuchungen gefunden hat, dass bei 72 Kindern mit Tuberculose der oberen tiefen Cervicaldrüsen der Typus bovinus in 65 (90 pCt.) Fällen, der Typus humanus in 7 (10 pCt.) Fällen sich fand. Diese Thatsache erklärt M. damit, dass in

Schottland fast allgemein die Kinder von der Geburt an mit unsterilisirter Kuhmilch ernährt werden und dass die Ueberwachung der Milchversorgung in England, speciell aber in Schottland, sehr unzulänglich ist.

III. Briefkasten.

Eröffnung der Universitätsklinik für Ohren-, Nasen- und Kehlkopfkrankheiten in Halle.

Am 25. September wurde die neuerbaute Universitätsklinik für Ohren-, Nasen- und Kehlkopfkrankheiten eröffnet und von dem Universitätscurator, Herrn Geh. Ober-Regierungsrath Dr. Meyer dem Director, Herrn Geh. Med.-Rath Prof. Dr. Denker übergeben.

Die Klinik ist ausgerüstet mit 42 Betten, musste aber unter Benutzung der Tagesräume, um für Verwundete Platz zu schaffen, mit 56 Betten belegt werden. Sie ist ausgestattet mit allen Räumen, Apparaten und Hülfsmitteln, die für eine moderne Ohren- und Kehlkopfklinik gefordert werden müssen.

Im Erdgeschoss enthält sie neben einem mit 54 Sitzplätzen versehenen und mit einem Projectionsapparat ausgestatteten Hörsaal, die Pförtnerwohnung, die Bibliothek, ein Empfangszimmer für den Director nebst Behandlungsraum, die Sammlung, ein Röntgenlaboratorium mit mikrophotographischem Apparat und zwei Räume für makroskopische und mikroskopische Untersuchungen.

Im ersten Stock ist der Operationssaal mit Vorbereitungszimmer und Sterilisationsraum und ein kleiner Behandlungsraum für klinische Patienten untergebracht. Ausserdem befindet sich hier die Männerstation der Klinik.

Im zweiten Stockwerk sind in dem westlichen Theil die Wohnungen für die Assistenzärzte und die Schwestern untergebracht und an der Südfront die Räume für die Frauenstation.

Im Kellergeschoss liegt die Leichenkammer, Räume für die Unterbringung von Thieren, Waschküche und sonstiges Zubehör zu einem modernen Krankenhause.

Die Poliklinik ist getrennt von der Klinik und liegt ihr auf dem Krankenhausterrain schräg gegenüber. Sie enthält neben einem grossen Wartesaal einen Behandlungsraum mit 12 Arbeitsplätzen. In diesem Raum wird zugleich der technische Untersuchungskursus für die Studirenden abgehalten.

Neben dem Behandlungsraum ist ein kleineres Zimmer mit Arbeitsplätzen für den Director und den Oberarzt der Klinik. Darauf folgt ein Operationszimmer für kleinere Eingriffe, ein Inhalatorium und ein schallsicheres Zimmer.

Eine genauere Beschreibung wird demnächst in dem Archiv für Ohren-, Nasen- und Kehlkopfheilkunde erfolgen.

Für die Redaction verantwortlich Prof. Dr. G. Finder, Charlottenburg, Augsburger Str. 38.
Druck von L. Schumacher, Berlin N. 4.

Internationales Centralblatt

für

Laryngologie, Rhinologie

und verwandte Wissenschaften.

Jahrgang XXXI. Berlin, November. 1915. No. 11.

I. Referate.

a) Allgemeines, obere Luftwege, Medicamente.

1) **v. Korczynski** (Sarajevo). **Affectionen der oberen Luftwege bei Rückfallfieber.** *Med. Klinik. No. 38. 1915.*

Unter 75 Fällen von Recurrens fanden sich verschiedenartige Affectionen der oberen Luftwege: Rhinitis und Pharyngitis, zumeist nur mässigen Grades, bei 9 Fällen = 12 pCt., die Hyperämie der Nasenschleimhaut war in 5 Fällen derart bedeutend, dass dadurch ausgiebige Nasenblutungen bedingt wurden. Leichte Angina haben vier Kranke gezeigt, Rachendiphtherie wurde einmal beobachtet.

SEIFERT.

2) **E. Paul** (Innsbruck). **Zur Casuistik der Fremdkörper in den Luftwegen.** *Wiener klin. Wochenschr. No. 28. 1914.*

Ein fünfjähriges Kind aspirirte die „Stimme" einer Lockpfeife. Bei jeder Inspiration hoher pfeifender Ton. Radiologisch in der Höhe der 7. Rippe links nachweisbar. Tracheotomia inferior. Entfernung des Fremdkörpers auf endoskopischem Wege durch Prof. v. Haberer. Heilung.

HANSZEL.

3) **Stephan** (Berlin). **Behandlung des Asthma bronchiale mit dem Endobronchialspray.** *Deutsche med. Wochenschr. No. 51. S. 2115. 1914.*

Empfehlung des Endobronchialsprays bei Asthma bronchiale wegen sehr guter Erfolge und zweifelloser Dauerheilungen. Bisher zehn Kranke behandelt. Voraussetzung ist sorgfältige Auswahl der Fälle. Asthma nasale besonders ist auszuschalten. Erprobt wurden 5—10 ccm einer Lösung von $^1/_2$—1 pCt. Novocain mit 6—20 Tropfen Adrenalin 1:1000. Zunächst Entfernung der Schleimmassen durch das Bronchoskop, dann Einführung des Zerstäubers (der Ephraim'sche ist unzweckmässig, weil die Entfernung von Schleim und Secret bei seiner Anwendung nicht möglich ist) bis an die Lumina der Bronchien höherer Ordnung.

R. HOFFMANN.

4) **Riese** (Karlsruhe i. B.). **Zur Wirkung des Hypophysenextractes bei Asthma bronchiale und zur Asthmatheorie.** *Berliner klin. Wochenschr. No. 29. S. 768. 1915.*

Nach der Theorie des Verf.'s beruht das Asthma bronchiale nicht auf einem Krampf, sondern auf einer Paralyse oder Parese der Bronchialmuskeln. Der Hypophysenextract (Asthmolysin, Pituglandol, Pituitrin) wirkt in der Weise, dass er die gelähmten Bronchialmuskeln wieder zur Zusammenziehung bringt, indem er die Nerven derselben erregt und so ihren Tonus wiederherstellt. Da der Hypophysenextract ebenso wie das Adrenalin electiv auf sympathische Nerven wirkt, nimmt der Verf. an, dass die Bronchialmuskeln entgegen der herrschenden Anschauung nicht nur von autonomen, sondern auch von sympathischen Fasern versorgt werden, die vielleicht im Vagus verlaufen.

R. HOFFMANN.

5) **E. W. Andrews. Chondrectomie oder operative Behandlung des Bronchialasthma. (Chondrectomy or operative treatment of bronchial asthma.)** *Journ. american medical association. 26. September 1914.*

Verf. macht auf folgende von Garra, Tuffier u. a. gefundene Thatsachen hin, die darauf hinweisen, dass die Resection des ersten Rippenknorpels für die Behandlung des Bronchialasthmas vielversprechend sein dürfte: Die mangelhafte Entwicklung oder Ossification des ersten Rippenknorpels verursacht verringerte Beweglichkeit der oberen Brustapertur. Die daraus folgende Zusammenpressung der Bronchien verursacht Katarrh und begünstigt das Zustandekommen von Tuberculose der Bronchialschleimhaut. Es tritt oft eine Furche an der Stelle auf, wo die erste Rippe die Lungenspitze kreuzt, was auf einen hier ausgeübten Druck schliessen lässt. Es tritt bisweilen spontane Heilung bei Spitzenaffectionen ein, wenn eine natürliche Pseudarthrose der ersten Rippe sich bildet.

EMIL MAYER.

6) **Marc. Paunz. Ueber den Durchbruch tuberculöser Tracheobronchialdrüsen in dio Luftwege bei Kindern.** *Jahrb. f. Kinderh. No. 30. 1915.*

Verf. bringt in eingehender Beschreibung drei Fälle von Perforation tuberculöser Drüsen in die Luftwege. Für die Symptomatologie der stattgehabten Perforation erscheint besonders wichtig das „Anschlagegeräusch", die Entleerung käsiger Massen unter schweren Erstickungsanfällen neben den übrigen diagnostischen Befunden, insbesondere dem Radiogramm; endlich als unentbehrlich für die Diagnostik die directe Tracheobronchoskopie. Therapeutisch ist für die Fälle einfacher Compression der Luftwege durch Drüsenpakete abwartendes Verhalten zu empfehlen, bei Erwachsenen und grösseren Kindern event. Mediastinotomie, falls Lebensgefahr besteht. Ist die Diagnose eines Durchbruchs gesichert, dann muss die Fremdkörpertherapie in ihr Recht treten, d. h. sofortige Tracheotomie mit nachfolgender unterer Tracheobronchoskopie. Die Prognose der behandelten Perforation ist quoad vitam gut, fällt im übrigen mit der der Tuberculose überhaupt zusammen.

FINDER.

7) **J. v. Bókay** (Budapest). **Die O' Dwyer'sche Intubation als diagnostisches Mittel.** *Orvosi hetilap. No. 9. 1915.*

Die diagnostische Intubation ist wichtig in Fällen, wo andere Untersuchungen (Percussion, Auscultation, Kehlkopfspiegel, Röntgen usw.) keine ge-

nügende Aufklärung geben, ob z. B. eine Stenose der infanitilen oberen Luftwege durch Thymushyperplasie oder Stridor inspiratorius congenitus verursacht wurde; oder wenn die Untersuchung nicht entscheiden kann, ob eine Dyspnoe durch Vergrösserung oder Abscedirung der peribronchialen Drüsen oder durch einen unbemerkt in den Hauptbronchus eingekeilten Fremdkörper verursacht wird im Gegensatz zu einer Affection des Larynx resp. des oberen Trachealabschnittes.

POLYAK.

8) **Seifert. Ueber Chlorcalciumcompressen. Vorläufige Mittheilung.** *Münchener med. Wochenschr. No. 27. S. 912. 1915.*

Da Verf. die Erfahrung machte, dass das von ihm nach Emmerich-Löw bei Heufieber und nervösem Schnupfen gegebene wassergelöste Calcium chlor. cryst. wegen des schlechten Geschmackes und event. Magenbeschwerden ungern genommen wird, veranlasste er die Firma Merck-Darmstadt „Compressen" (Ersatz für ausländische Tablettenfabrikate) herzustellen, die 0,1 g Calc. chlor. enthalten und völlig geschmacklos sind. Er verabreicht 8—10—20 Stück pro die.

KOTZ.

9) **Wolfheim** (Res.-Laz. Friedberg). **Ueber die Anwendung von trichlorbutylfettsaurem Ammonium als Hustenmittel.** *Fortschr. d. Med. No. 52. 1915.*

Das tertiäre trichlorbutylfettsaure Ammonium, in Tabletten à 0,1 mit Zusatz von 0,3 Milchzucker im Handel, wird als Hustenmittel bei Bronchialkatarrhen, Lungentuberculose und nervösem Reizhusten, für Kinder mit Sirup vermischt bei Keuchhusten empfohlen. Dreimal täglich zwei Tabletten in etwas Wasser (am besten heissem Wasser) gelöst.

SEIFERT.

10) **A. Hartmann** (Heidenheim). **Der Salmiator.** *Deutsche med. Wochenschr. No. 30. S. 88. 1915.*

H. hat seinen bekannten Salmiakinhaler durch diesen neuen Apparat bedeutend vereinfacht.

R. HOFFMANN.

b) Nase und Nasenrachenraum.

11) **Vincenzo Montesano. Rhinitis bei Cementarbeitern mit nachfolgender Sycosis der Oberlippe. (Rinite da cemento; consecutiva follicolite sicotica del labbro superiore.)** *Atti della clinica oto-rino-laringoiatrica di Roma. Anno XI. 1914.*

Verf. hat öfter bei Cementarbeitern nach der als Berufsarbeit aufzufassenden Rhinitis eine Sykose der Oberlippe auftreten sehen. Der Cement entwickelt in Folge seiner hygroskopischen Eigenschaft eine Aetzwirkung auf Haut und Schleimhaut. Eine Heilung der Rhinitis und damit auch der Affection an der Oberlippe ist nur dadurch zu erzielen, dass der Patient nichts mehr mit Cement zu thun hat.

CALAMIDA.

12) **K. Kassel. Fall von Rhinitis vasomotoria, verursacht durch Spulwurm.** *Zeitschr. f. Laryng. Bd. 7. S. 559. 1915.*

Die mehrjährige verschiedener örtlicher Behandlung renitente Rhinitis vasomotoria verschwand sofort dauernd, als ein Spulwurm erbrochen wurde.

OPPIKOFER.

13) J. L. Goodale. **Vorläufige Mittheilung über die anaphylactische Hautreaction, hervorgerufen durch Pollen verschiedener Pflanzenarten bei Heufieberpatienten. (Preliminary notes on the anaphylactic skin reaction excited in hay fever subjects by the pollen of various spices of plantes.)** *Boston medical and surgical journal. 5. September 1914.*

Es wurde durch Eintauchen der Pollen in Alkohol ein Extract hergestellt, der auf die vorher sterilisirte Haut des Armes gebracht und dort eingerieben wurde. Ist die Reaction positiv, so tritt sie in 5—10 Minuten auf in Form einer Schwellung, die 1—3 Stunden lang bestehen bleibt. Es wurden mit Gräsern und verschiedenen Pflanzen Versuche gemacht und für jede die Reaction festgestellt.

EMIL MAYER.

14) R. Emmerich und O. Loew. **Weitere Mittheilungen über erfolgreiche Behandlungen des Heufiebers.** *Münchener med. Wochenschr. No. 2. S. 43. 1915.*

Bericht über eine grössere Anzahl von Heufiebererkrankungen, die durch Chlorcalciumkur äusserst günstig beeinflusst wurden. Bei fünf Patienten reicht die Beobachtung schon über zwei Sommer zurück, in denen die Erscheinungen ganz oder bis auf einzelne unbedeutende Symptome ausblieben. Die Chlorcalciumzufuhr soll während des ganzen Jahres nicht unterbrochen werden, kann aber in den Monaten October bis Februar bis auf die Hälfte der Dosis verringert werden. Dabei sind reichlich Gaben von Gemüse und Obst geboten. Eine Schädigung, auch eine solche der Nieren, ist nach Ansicht der Autoren ausgeschlossen.

KOTZ.

15) K. Schmidt. **Ein Versuch, den Heuschnupfen durch Röntgenstrahlen zu beeinflussen.** *Münchener med. Wochenschr. No. 23. S. 773. 1915.*

Es gelang dem Verf., eine Patientin, bei der der Heuschnupfen bereits ausgebrochen war, durch zweimalige Röntgenbestrahlung des Naseneingangs für die Dauer des ganzen Sommers zu heilen. Aehnlich günstige Erfahrungen machte er an sich selbst. Er empfiehlt zwei- oder dreimalige Bestrahlung in 14tägigen Abständen, je ein Drittel Erythemdosis nach Sabouraud-Noiré.

KOTZ.

16) E. J. Manning. **Heufieber; seine Behandlung mittels Injection einer Lösung von Pollen der Ambrosia. (Hay fever; its treatment by injection of a solution of raywood pollen.)** *Journal american medical association. 20. Februar 1915.*

Die Pflanzen (Ambrosia artemisifolia) werden gepflückt und über Nacht in einem Raum, in dem die Luft nicht bewegt ist, in Wasser gestellt; dann werden mit einer Kameelhaarbürste die feinen gelben Pollenkörner in eine Schüssel gebürstet. Verf. benutzte zwei Sorten, die gewöhnliche Ambrosia artemisifolia und die Ambrosia trifida, die an sumpfigen Plätzen wächst. 10 mg Pollen von jeder Sorte werden mit sterilem Silicium in einem Achatmörser zerrieben. Es werden dann 20 ccm einer Kochsalzlösung, die zehnmal stärker ist als physiologische Kochsalzlösung, allmählich hinzugesetzt und gründlich geschüttelt. Die Suspension wird 24 Stunden lang in den Thermostaten gestellt, wieder geschüttelt, centrifugirt und die überstehende Flüssigkeit abpipettirt. Diese Flüssigkeit ist eine Lösung von 1:1000; sie stellt die Stammlösung dar. Sie wird zehnmal mit

sterilem destillirtem Wasser verdünnt und 0,25 pCt. Acid. carbol. hinzugefügt. Die Salzlösung ist nun eine physiologische und hat die Stärke von 1:10000. Diese Lösung ist schlecht haltbar; die Stammlösung von 1:1000 hält sich ca. 3 Wochen auf Eis. Verf. hat als Pollentoxineinheit die Proteinmenge angenommen, die in ein Milliontel Gramm oder in 1 ccm einer Lösung von 1:1000000 enthalten ist.

Verf. behandelte 21 Fälle: 14 wurden objectiv und subjectiv gebessert; in den anderen 7 war die Behandlung aus irgendwelchem Grunde nicht vollständig.

EMIL MAYER.

17) **Ruppel** (Eisenach). **Zur Heufieberbehandlung.** *Med. Klinik. No. 27. 1914.*

Das als Gramonervin bezeichnete Mittel besteht in der Hauptsache aus Butylchloralhydrat und Calcium glycerinophosphoricum. In 0,2 drei bis viermal pro Tag zu geben.

SEIFERT.

18) **Andrea Rossi-Marcelli. Ueber zwei Fälle von Tuberculosis vegetans der Nase und des Nasenrachenraums. (Su due casi di tuberculosi vegetante del naso e del cavo naso-faringeo.)** *Rendiconto dell' anno scolastico clinica oto-rino-laring. di Napoli. 1914.*

In dem einen Fall waren vegetirende Massen am vorderen Theil des Septums links vorhanden, kleinere und flachere Massen auch rechts; es bestand an dieser Stelle Perforation des Septums. Nasenrachenraum normal, nur in der rechten Choane eine diese verlegende granulirende Masse. Untersuchung der Lungen ergab völlig negatives Ergebniss; am Kieferwinkel rechts Drüsen. Pirquet positiv; Sputumuntersuchung negativ. Die Geschwulstmassen wurden entfernt; ihre Untersuchung gab das Bild der Tuberculose; es wurden auch Tuberkelbacillen in den Schnitten gefunden. Nach 5 Monaten kein locales Recidiv.

Im zweiten Fall fanden sich in beiden Nasenhöhlen im oberen Theil, besonders rechts, einzelne blasse, leicht blutende Granulationen. Mittels des Hays-schen Rhino-Pharyngoskops entdeckte man an der hinteren Wand des Nasenrachenraums Vegetationen von blassrosa Farbe. Pirquet positiv: Untersuchung der Lungen negativ. Es wird von Massei die Curettage des Nasenrachenraums mittels der gewöhnlichen Löwenberg'schen Zange und der Heryng'schen Curette gemacht. Histologische Untersuchung der entfernten Massen ergiebt an einigen Stellen das gewöhnliche Bild der adenoiden Vegetationen, an anderen Schnitten tuberculös infiltrirte Adenoide und schliesslich findet sich an einigen Stellen eine Form von Infiltration, Zerstörung und Proliferation des Deckepithels, die an den Befund erinnert, wie man ihn beim Nasenlupus hat.

CALAMIDA.

19) **Luzzati. Ueber einen Fall von frühzeitiger Tertiärerkrankung der Nase. (Sopra un caso di terziarismo nasale precoce.)** *Arch. ital. di otologia. I. 1915.*

In dem mitgetheilten Fall zeigte sich bereits wenige Monate nach der Infection und gleichzeitig mit der Anwesenheit von rein secundären Erscheinungen eitrige Secretion aus der Nase und bald darauf Ausstossung von Knochensequestern; 16 Monate nach der Infection war das knöcherne Septum fast völlig verloren. Bemerkenswerth ist ferner, dass das knorplige Septum dagegen erhalten blieb; ferner ist auffallend, dass trotz der ausgedehnten Knochenzerstörung jede äussere Entstellung fehlte.

CALAMIDA.

20) **König** (Marburg). **Ueber Nasenplastik.** *Berliner klin. Wochenschr. No. 17. S. 815. 1914.*

K. berichtet über das Verfahren bei seiner partiellen Rhinoplastik und 47 nach diesem operirte Fälle (25 gut geheilt, 22 Misserfolge). Für die totale Rhinoplastik hat er ein Verfahren ersonnen, das dadurch gekennzeichnet ist, dass die zur Nase nothwendige Stütze für Nasenrücken, Septum und Nasenflügel in einem Stück dem Sternum und zwei Rippen entnommen wird. Bei zwei Patienten, deren Operation ein Jahr zurück liegt, ist die Nase fest geworden und auch der Nasensteg.

R. HOFFMANN.

21) **Arthur Fritzsche. Nasendeformationen und ihre Correctionen.** *Inaug.-Dissert. Würzburg 1915.*

Verf. giebt eine Uebersicht über die verschiedenen Methoden der Correctionen und Rhinoplastik. Er führt einen Fall von totaler Rhinoplastik nach der indischen Methode aus der Seifert'schen Klinik an, der die vielen Schwierigkeiten und unvorhergesehenen Möglichkeiten beleuchtet, die durch anormalen Heilungsverlauf entstehen können. Es werden ferner einige Fälle mitgetheilt von Nasenverlust nach Lupus und Lues, bei denen durch Anwendung des von Salomon zur Prothesenbildung empfohlenen Verfahrens (Med. Klinik. 1914) gute Resultate erzielt wurden. Es wurden jedoch im Verlauf der Versuche mehrfach Aenderungen in der Technik des ursprünglichen Verfahrens vorgenommen.

FINDER.

22) **Lee Cohen. Corrective Rhinoplastik. (Corrective rhinoplasty.)** *The Laryngoscope. Juni 1914.*

Verf. beschreibt die Correction von Mopsnasen, Hypertrophie der Nase, seitlichen Verkrümmungen.

EMIL MAYER.

23) **E. Eitner** (Wien). **Ueber Sattelnasencorrecturen.** *Deutsche med. Wochenschrift. No. 31. S. 917. 1915.*

E. benutzt zur Correctur von Sattelnasen Elfenbein als Einlagematerial und hält diese Methode für die schonungsvollste Correcturmethode für den Patienten, die auch an Leistungsfähigkeit und Sicherheit des Erfolges alle anderen Methoden weit übertreffe.

R. HOFFMANN.

24) **Harmon Smith. Die Correction von Nasendeformitäten durch Injection von Paraffin. (The correction of nasal deformities by the injection of paraffin.)** *New York state journal of medicine. September 1914.*

In Fällen von Syphilis, wo noch der geringste Verdacht besteht, dass der Process noch activ sein könnte, ist Paraffininjection ebenso wie jeder andere operative Eingriff absolut contraindicirt. Auch wo das Nasenseptum zerstört, der Nasenrücken schwach und die Nase nach unten und aussen abgeplattet ist, würde durch die Injection nur die Breite und Abplattung der Nase deutlicher werden. Wenn durch Narbengewebe die Haut über dem Nasenrücken straff mit diesem verbunden ist, würde das Paraffin nur zeitweilig die abgeplatteten Theile aufrichten, denn es würde durch den Druck des sich retrahirenden Narbengewebes nach unten und aussen gedrängt werden an Stellen, wo weniger Druck vorhanden ist. Pa-

raffin ist ferner aus demselben Grunde contraindicirt in den Fällen von traumatischer Deformation, wo durch das den Nasenrücken treffende Trauma in Folge von Narbenbildung, Haut, Unterhautzellgewebe und Periost fest miteinander verbunden sind. Dies trifft natürlich nicht zu für die Fälle, wo nur ein paar Narbenstränge vorhanden sind. Bei Diabetikern, Nephritikern und Phthisikern ist es nicht rathsam, grössere Mengen von Paraffin einzuspritzen. EMIL MAYER.

25) **O. Levinstein** (Berlin). **Die „Entenschnabelnase" als Folge der submucösen Septumresection.** *Zeitschr. f. Laryng. Bd. 7. S. 9. 1914.*

Septumresection bei 24jähriger Patientin. Bei Fassen mit der Brüningsschen Zange brach wider Willen des Operateurs auch die obere verknöcherte Partie der Cartilago quadrangularis ab. Folgezustand: Geringes Einsinken der unteren Hälfte des Nasenrückens und zudem Verbreiterung der Nasenspitze, in deren Mitte eine längs verlaufende Furche sich einstellte. L. bildet diese Deformation ab und giebt derselben die Bezeichnung Entenschnabelnase.

OPPIKOFER.

26) **H. Martin Berry. Röntgenverfahren bei Nebenhöhlenerkrankungen. (Radiography in diseases of the accessory nasal sinuses.)** *Archives of the Röntgen ray. Juni 1915.*

Verf. giebt Anweisungen über die bei Schädelaufnahmen zu befolgende Technik und über die Deutung der Bilder bei Nebenhöhlenerkrankungen.

EMIL MAYER.

27) **Diebold** (Zürich). **Zur Diagnose und Behandlung der Nasenhöhlenentzündungen.** Nach einem Vortrag in der Aerztegesellschaft der Stadt Zürich. *Corresp.-Blatt f. Schweizer Aerzte. No. 33. 1915.*

Verf. empfiehlt nach genauer Aufzählung aller diagnostischen Methoden für den Herkunftsnachweis der verschiedenartigen entzündlichen Nasenhöhlensecrete, z. B. Sondirung, Ausspritzung, Durchblasung, Punction, Durchleuchtung der Nebenhöhlen, Abdrängung oder Resection der mittleren Nasenmuschel, Abdämmungsverfahren der Secrete, welche oft schwierig und sehr zeitraubend sind und nicht selten fehlschlagen, mit grosser Befriedigung die Farbenmethode mittelst Hexäthylviolett nach Bresgen. Es ist eine feste Substanz und kann an eine Sonde angeschmolzen in die fraglichen Ostien eingeführt werden, wodurch sich die Secrete vor ihrer Entfernung von ihrem Ursprung färben müssen. Diese Methode ist auch für die Erkenntniss der Herkunft der Ozaena wichtig. Das Hexäthyl hat auch den Vortheil, die kranken Schleimhäute der Ostien heilend zu beeinflussen, so dass sie abschwellen. Diese Färbemethode ist ganz besonders wichtig bei Nebenhöhlenerkrankungen mit geringem Secret, die trotzdem starke Belästigung der Patienten bedingen können. JONQUIÈRE.

28) **Franz Bruck** (Berlin-Charlottenburg). **Der Werth des Feldbausch-Roth'schen Nasenöffners im Kriege beim Ansaugen der Nasenflügel.** Mit 2 Abb. *Münchener med. Wochenschr. No. 39. 1914. Feldärztl. Beilage. No. 8.*

B. macht auf die schädlichen Folgen der Mundathmung für die oberen und tieferen Luftwege aufmerksam, weist auf die zahlreichen Fälle von inspiratorischem

Ansaugen der Nasenflügel hin und räth für das Feld in geeigneten Fällen den Feldbausch-Roth'schen Nasenöffner ausgiebigst zu verwenden. Kurze, praktische Hinweise sollen dem Feldarzte ermöglichen, von Fall zu Fall über die Möglichkeit zu entscheiden, ob durch Anwendung eines Nasenöffners eine normale Athmung wieder in die Wege geleitet werden kann. HECHT.

29) **J. C. Henkes** (Middelburg). **Die Beziehung der Lage des Sinus transversus zur Form der Nasenrachenhöhle.** *Nederl. Tijdschr. v. Geneesk. II. No. 3. S. 191. 1914.*

Verf. vertheidigt die Ergebnisse seiner Untersuchungen (cfr. Nederl. Tijdschr. v. Geneesk. 1912) de Flines gegenüber (cfr. ebenda. I. No. 26. 1914). Zum Referat nicht geeignete Polemik. VAN GILSE.

30) **Louis G. Kaempfer. Die Rachentonsille bei Erwachsenen. (The pharyngeal tonsil in the adult.)** *Medical Record. 11. Juli 1914.*

Verf. macht auf die Fälle aufmerksam, bei denen eine Rachentonsille beim Erwachsenen persistirt und die Ursache bildet für chronische Entzündungen der Schleimhaut in Nase und Nasenrachenraum mit hypertrophischen Veränderungen der Schleimhaut und gesteigerter Secretion. In vielen dieser Fälle giebt die Anamnese dieser Fälle keinen Hinweis darauf, dass in der Kindheit adenoide Vegetationen vorhanden waren, und die Patienten zeigen nicht die Symptome, die man bei chronischen Mundathmern findet; in diesen Fällen waren die Tonsillen nicht sehr gross, liessen die Choanen frei und beeinträchtigten nicht die Athmung, ihre offenen Crypten, aus denen ständig Absonderung erfolgt, bilden jedoch eine ständige Quelle der Infection. EMIL MAYER.

31) **Lang** (Prag). **Ueber acute eitrige Mittelohrentzündung nach der Entfernung der Nasenrachentumoren mittels der galvanocaustischen Schlinge.** *Monatsschrift f. Ohrenheilk. Bd. 49. S. 289. 1915.*

In den Jahren 1892—1912 wurden 56 Fälle von Nasenrachenfibrom operirt, und zwar geschah die Entfernung mit der galvanokaustischen Schlinge. Bei 14 Fällen trat eine acute eitrige Mittelohrentzündung auf; bei 4 dieser Fälle war die Aufmeisselung nothwendig. Die galvanokaustische Schlinge führt also in Folge starker entzündlicher Reaction im Nasenrachenraum ziemlich häufig, in 25 pCt. der Fälle, zu acuter Mittelohrentzündung. Trotzdem möchte L. das galvanokaustische Verfahren zum Entfernen von Nasenrachentumoren nicht aufgeben, da er diese Art der Entfernung als am einfachsten und als am wenigsten gefährlich betrachtet. OPPIKOFER.

c) Mundrachenhöhle.

32) **Tièche** (Zürich). **Einige Bemerkungen über einen Fall von recidivirendem Herpes (Aphthen) der Mundschleimhaut.** *Corresp.-Blatt f. Schweizer Aerzte. No. 33. 1915.*

Nachdem bei diesem Falle alle therapeutischen Versuche localer und allgemeiner Art, z. B. auch mit Arsen, fehlgeschlagen hatten, zeigte erst eine vorübergehende Verabreichung von Atophan eine deutliche Abschwächung der beständig

auftretenden, schmerzhaften und ernährungsstörenden Recidive. Eine später folgende consequentere Behandlung mit Atophan ergab wirklich, dass dasselbe diese Herpeseruptionen weitaus am günstigsten beeinflusste. Verf. vermuthet, dass es vielleicht als ausserordentlich wirksames Gichtmittel auf den Gesammtstoffwechsel überhaupt mächtigen Einfluss habe und dass hierdurch die günstigen Wirkungen des Atophans zu erklären sein dürften.

JONQUIÈRE.

33) **Nathan Barlow. Tropische infectiöse Stomatitis. (Tropical infectious stomatitis.)** *American journal of tropical diseases and preventive medicine. October 1914.*

Verf. beschreibt eine in Mexico und Centralamerika als Mal de boca bekannte Krankheit, die durch directe oder indirecte Uebertragung weiter verbreitet wird. Alle Personen sind dafür empfänglich, jedoch kommen die schwereren Formen nur bei schon geschwächten Individuen vor. Eine Spirochäte wird vom Verf. als wahrscheinliche Ursache betrachtet. Die Krankheit betrifft gewöhnlich zuerst das Zahnfleisch, welches anschwillt und mit einer zarten weissen Haut bedeckt wird. Dann werden häufig die Wangen, Lippen und Gaumen befallen. Es bleibt eine erodirte Oberfläche zurück und die Erosion wird allmählich tiefer. In vorgeschrittenen Fällen besteht in Folge der Schmerzen und Unfähigkeit zu essen grosse Schwäche. In diesen Fällen bestand das einzig wirksame Mittel in stündlichen Pinselungen mit einer starken Lösung eines organischen Silbersalzes.

EMIL MAYER.

34) **Anton Sticker** (Berlin). **Radiumbehandlung des Mundhöhlenkrebses.** *Deutsche med. Wochenschr. No. 26. S. 781. 1915.*

St. giebt der Radiumbehandlung vor der chirurgischen den Vorzug, weil sie keine Verstümmelungen schafft, weil sie eine active Immunisirung auf autolytischem Wege erzeugt, während die Exstirpation zu einer Scwächung der Schutzstoffproduction führt, weil endlich die Recidive ihre Schrecken verlieren, da sie ebenfalls mit Radium geheilt werden können. Die Strahlenwirkung des Radiums auf den krebskranken Menschen ist zu vergleichen mit der des Sonnenlichts auf eine von Parasiten befallene Pflanze.

Die Discussion stellte sich den Ausführungen des Verf.'s ablehnend gegenüber.

R. HOFFMANN.

35) **Charles B. Burke. Cyste des Ductus thyreoglossus. (Thyreoglossal cyste.)** *New York medical record. 19. Juni 1915.*

Verf. giebt eine Uebersicht über die klinischen Erscheinungen, aus denen man das Vorhandensein einer Cyste des Ductus thyreoglossus diagnosticiren kann, ferner die differentialdiagnostischen Merkmale besonders gegenüber den Dermoidcysten und den Talgcysten. Die Prognose hängt von der Vollständigkeit der Entfernung ab. Ist die Cyste fest mit dem Zungenbein verwachsen, so muss eventuell zur gründlichen Entfernung der Knochen durchtrennt werden. Wird ein Theil der Cystenwand zurückgelassen, so muss man eines Recidivs gewärtig sein.

Als differentielldiagnostisches Zeichen gegenüber den soliden Tumoren und den Dermoidcysten giebt Verf. an, dass, wenn man eine gewöhnliche Stirnlampe

in einem dunklen Raum fest gegen die eine Halsseite drückt und von der anderen Seite her die Tumormasse untersucht, kein Schatten am Hals zu sehen ist.

EMIL MAYER.

36) **Fahm** (Basel). **Ueber einige Fälle schwerer Sepsis im Gefolge von Halsentzündung, meist Angina tonsillaris.** *Corresp.-Blatt f. Schweizer Aerzte. No. 36. 1915.*

Das Gemeinsame bei diesen sechs Fällen bestand darin, dass kurze Zeit nach überstandener Halsentzündung, zum Theil schon während derselben, Erscheinungen von Sepsis auftraten; in zwei Fällen mit vorwiegendem Befallensein von Gelenken, auch Gelenkeiterungen, Befallensein der Pleura, des Peritoneums, des Mediastinalraums; Hautblutungen, Cornealblutungen, multiple Abscesse. In den Exsudaten wurden Staphylo-, Strepto-, Diplo- und Pneumokokken nachgewiesen. Prognosis dubia quoad vitam, infausta quoad restitutionem integram.

JONQUIÈRE.

37) **Ernst Germonig. Rachen- und Kehlkopftuberculose bei einem 22 Monate alten Kinde.** *Wiener klin. Wochenschr. No. 24. 1915.*

In der Ascendenz kein Fall von Tuberculose; das Kind hat öfter rohe Milch genossen. Die Krankheit soll nach Aussage der Mutter bereits begonnen haben, als das Kind 16 Monate alt war. Haselnussgrosse Drüsen aussen am Halse bis zur Fossa supraclavicularis reichend. Röntgenbild ergiebt am Hilus der rechten Lunge eine dunkle Zone; scharfes rauhes Athmen hinten unten beiderseits. Bei der Inspection des Rachens fand man Geschwüre an der Uvula, am harten Gaumen, beiderseits an den Arcus pharyngo-glossi und pharyngo-palatini. Beim Herunterdrücken der Zunge erscheint die Epiglottis als ein dicker Wulst. Das Kind schluckt schwer, wird ausschliesslich mit Milch und Kaffee ernährt. Ein Stück der Uvula wird mit der Schlinge entfernt und mikroskopisch untersucht; es ergiebt sich das typische Bild der Tuberculose. Untersuchung des Rachensecrets auf Tuberkelbacillen fällt negativ aus.

HANSZEL.

38) **Curtis C. Eves. Teratom des Pharynx. (Teratoma of the pharynx.)** *The Laryngoscope. September 1914.*

Es handelt sich um ein männliches Kind von 14 Monaten. Mittels der gewöhnlichen Untersuchung konnte in Mundhöhle und Rachen nichts Besonderes gesehen werden. Es wurde der Mund mittels eines Mundsperrers offen gehalten und nun konnte man mit dem Zeigefinger fühlen, wie eine fingergleiche Geschwulst in die Höhe kam. Nachdem das distale Ende der Geschwulst frei gemacht war, schoss sie in die Mundhöhle und ragte nun über die Lippen hervor. Sie war dunkelroth und von Gestalt und Grösse wie der Mittelfinger des Kindes. Sie sass mittels eines Stieles auf der rechten seitlichen Pharynxwand fest, gerade hinter dem hinteren Gaumenbogen. Wurde der Mundsperrer entfernt, so verschluckte das Kind die Geschwulst und augenscheinlich hing dann deren Haupttheil in den Oesophagus; sie erschien erst wieder, wenn man das Kind zum Würgen brachte.

Die mikroskopische Untersuchung der entfernten Geschwulst ergab normal entwickelte Haut mit subcutanem Bindegewebe; das Centrum der Geschwulst bestand aus subcutanem Fett.

EMIL MAYER.

39) **David Marine. Epitheliom der Pharynxschleimhaut bei einem Huhn. (Epithelioma of the pharyngeal mucosa in a fowl.)** *The Cleveland med. journal. Februar 1915.*

Interessanter Beitrag zur vergleichenden Pathologie. Von der linken Seitenwand und vom Rachendach sprang eine circumscripte Tumormasse hervor, die im antero-posterioren Durchmesser 4 cm, im seitlichen Durchmesser 3 cm maass und nach vorne bis fast zum linken Winkel des Schnabels reichte. Der Kehlkopf war nach rechts verdrängt. Der Tumor war den Kieferknochen auf der linken Seite fest adhärent. Morphologisch handelte es sich um ein Carcinom und zwar weist Verf. nach, dass es sich hier um ein wirkliches Carcinom und nicht etwa um eine ungewöhnliche Form des sogenannten „Epithelioma contagiosum der Nägel" handelt.

EMIL MAYER.

d) Diphtherie und Croup.

40) **Burkhardt** (Basel). **Diphtherie.** *Schweiz. Rundschau. No. 20. 1915.*

Kurze Erwähnung in der medicinischen Gesellschaft Basel.

Löfflerplatte mit Neisserfärbung giebt in frischen Fällen von Rachendiphtherie sehr zuverlässige Resultate. Die neuen Conradi'schen Verfahren sind um nichts besser. Der Thierversuch ist manchmal nicht zu umgehen.

Demonstration der cutanen Virulenzprüfung nach Römer-Neisser.

JONQUIÈRE.

41) **Wittmaack** (Jena). **Studien an Diphtheriebacillenträgern.** *Beitr. z. Klinik d. Infectionskrankh. Bd. 4. H. 2.*

Bezüglich der Entwicklung des Bacillenträgerthums kommt Verf. auf Grund seiner Studien zu dem Resultat, dass für Fälle mit gewissen chronischen Veränderungen in den oberen Luftwegen, die zur Anhäufung von abgestorbenem organischen Material führen, die Möglichkeit einer einfachen Absetzung der Bacillen an der Oberfläche und Fortentwicklung auf dieser zuzugeben ist, dass das Bacillenträgerthum der übrigen, solche Veränderungen nicht aufweisenden Fälle in der Regel bedingt ist durch vorhergegangene acute Entzündungsprocesse der Schleimhäute im Bereich des in die Tonsille abführenden Lymphnetzes und beruht auf einem Eindringen der Bacillen in die oberflächlichen Lymphbahnen, mit Anhäufung im Tonsillargewebe und reactiver Auswerfung durch die Schleimhaut an die Oberfläche.

Für die Therapie erscheint erforderlich, chronisch entzündliche Processe der Nase und des Nasenrachenraums local zu beeinflussen, bei den Tonsillenträgern durch Gurgelwasser die an die Oberfläche tretenden Bakterien unschädlich zu machen und die Tonsillenkrypten gründlich zu reinigen.

SEIFERT.

42) **K. Alber. Zur Behandlung der Diphtherie mittels intravenöser Seruminjection.** *Jahrb. f. Kinderheilk. No. 30. 1914.*

Ueber 50 Fälle von intravenöser Heilseruminjection während der Bremer

Diphtherieepidemie 1913. Injicirt wurden bei Kindern bis zu 5000, bei Erwachsenen bis zu 8000 I.-E. Ort der Injection: Cubitalvene, bei kleineren Kindern und Säuglingen eventuell Temporalvene. Nur bei einem intravenös Injicirten kam es zu Serumkrankheit und Beeinträchtigung des Allgemeinbefindens. Obwohl nur schwere Fälle intravenös behandelt wurden, war die Mortalität sehr gering. Erweichung und Abstossung der Beläge und Entfieberung erfolgt rascher. Die Temperaturcurve stellt eine jäh abstürzende Linie dar, die schon am 1. bis 2. Tag die Norm erreicht. Auch die Pulscurve fällt rascher als bei intramusculärer Applicationsweise. Pulsverschlechterung wurde nie beobachtet. Häufig trat nach der raschen Entfieberung eine Apathie ein. Es kommt der intravenösen Injection eine raschere und zuverlässigere Heilwirkung als der intramusculären zu. FINDER.

43) **Fahr. Postdiphtherische Hirnalteration.** Aerztlicher Verein Hamburg. Sitzung vom 23. März 1915. *Deutsche med. Wochenschr. No. 32. S. 963. 1915.*

In beiden Fällen — einmal waren am 2., einmal am 3. Krankheitstage 6000 I.-E. Diphtherieheilserum injicirt worden — rasches Abklingen der localen Erscheinungen im Rachen, dafür sehr rasch schwere Herzstörungen mit starker Dilatation des linken Ventrikels und ausgedehnter wandständiger Thrombenbildung daselbst. Durch Embolie in dem einen Fall Verschluss der Art. basilaris. Tod nach einigen Stunden. In dem anderen Embolisirung kleinerer Aeste mit Erweichungsherden in den linksseitigen grossen Ganglien und consecutiver Lähmung der rechten Körperhälfte. Tod nach drei Wochen unter zunehmender Herzschwäche. Lähmungen blieben bis zum Tode bestehen. R. HOFFMANN.

44) **E. Lesné. Wirkungslosigkeit der antidiphtherischen Serotherapie auf digestivem Wege.** *Bull. et mém. soc. méd. des hôp. 14. Februar 1913.*

Die (klinisch) völlige Wirkungslosigkeit dieser Applicationsart des Diphtherieserums ist experimentell leicht zu demonstriren: selbst in starken Dosen in den Magen oder in das Rectum von Kaninchen, auf einmal oder mehrere Tage hintereinander injicirt, bleibt das Serum absolut ohne Wirkung. Unter dem Einfluss der Verdauungssäfte, des Pankreassaftes im Besonderen, und auch durch Leberwirkung ist das Antitoxin inactiv geworden. Allein wirksam ist die subcutane Einführung.

Im Anschluss hieran sagt L. Martin, dass dank der Serumtherapie Frankreich und die Stadt Paris es sind, welche die beste Diphtheriestatistik aufweisen. Was Paris angeht, so gab es in den 14 Vorserumjahren (von 1880—1893) pro Jahr im Mittel 1721 Todesfälle, während in den 15 folgenden Jahren der jährliche Durchschnitt 348 Todesfälle war. Bei einem Vergleich der Stadt Paris mit den wichtigsten Hauptstädten fällt das Ergebniss nach M. durchaus zu Gunsten von Paris aus für die Jahre 1880—1909. Während das Maximum der Mortalität für Paris 27,7 auf 100000 Einwohner beträgt, war es in Frankfurt 29,6, in London 62,5, in Berlin 60,1, in Petersburg 162,8, in Wien 47,5. Das Minimum von Paris ist 6,4, von Frankfurt, der günstigsten Stadt, 7,7. FINDER.

e I) Kehlkopf und Luftröhre.

45) **Réthi. Eine indirecte Untersuchungsmethode des Kehlkopfes.** Aus der königl. Universitätsklinik für Kehlkopf- und Nasenkrankheiten (Director: Prof. Onodi). *Archiv f. Ohren-, Nasen- und Kehlkopfheilk. Bd. 98. H. 2 u. 3. S. 131.*

Verf. hat einen Larynxdistractor construirt, welcher zur Erleichterung kleiner, endolaryngealer Eingriffe mit seinen drei ungleich langen, den anatomischen Verhältnissen angepassten Branchen in den Kehlkopf einzuführen ist. Er rühmt ihm ausserordentlich grosse Vortheile nach: die Glottis wird ad maximum erweitert, die Stimmbänder fixirt und angespannt, die Zunge braucht nicht gehalten zu werden, der Mund wird fixirt und offen gehalten. Auf diese Weise sei das endolaryngeale Arbeiten so leicht wie am künstlichen Phantom. KOTZ.

46) **Tietze** (Breslau). **Kehlkopfexstirpation — Oesophagoplastik.** *Berliner klin. Wochenschr. No. 25. S. 1197. 1914.*

Fall von Totalexstirpation wegen Carcinom. Entgegen dem Verfahren von Gluck wurde die Speiseröhre nicht völlig vernäht, sondern vorn eine Hautschleimhautlippenfistel gebildet, die später plastisch geschlossen wurde. Dies Verfahren hält T. dann immer für sicherer, wenn auch Theile der Speiseröhre fortgenommen werden müssen. Die nachträgliche Plastik ist meist nicht schwierig.

R. HOFFMANN.

47) **Dan Mackenzie. Laryngectomie nach Tracheotomie bei Kehlkopfepitheliom. (Laryngectomie après trachéetomie pour épithélioma du larynx.)** *Arch. de Laryng. No. 1. 1914.*

Die typische Laryngectomie, wie sie Gluck ausführt, hat nach dem Verf. zwei Mängel: Der erste besteht darin, dass die Nähte, welche die Trachea an der Haut festhalten, oft schon in der ersten Woche nach der Operation wegen der häufigen Hustenstösse durchschneiden. Die Folge ist, dass die Trachea sich retrahirt. Auch ziehen manche Chirurgen die Operation in zwei Zeiten vor, d. h. sie machen die Tracheotomie einige Wochen vor dem grossen Eingriff; hier entsteht aber die Schwierigkeit, dass der Raum, über den der Chirurg nach der tiefen Tracheotomie verfügt, nicht gestattet, die Trachea leicht hervorzuziehen. In dem vom Verf. hier mitgetheilten Fall ging er dieser Schwierigkeit dadurch aus dem Weg, dass er den oberen Theil der Trachea durch Nähte verschloss, während in der Tracheotomiewunde die Canüle liegen blieb, mit anderen Worten: er versuchte nicht, die Trachea nach vorn zu bringen und liess die Athmung durch deren oberen Theil sich erst mehrere Tage nach der Operation herstellen. Das Resultat war gut.

Der einzige Einwand, der nach Ansicht des Verf.'s gegen dies Verfahren gemacht werden könnte, besteht darin, dass man gezwungen ist, den unteren Theil der Incision granuliren zu lassen; es kommt dadurch zur Bildung reichlichen Narbengewebes um die Trachealöffnung, das sich stark retrahirt und die Athmungsöffnung reducirt, wodurch der Kranke gezwungen wird, ständig eine Canüle zu tragen. LAUTMANN.



48) **Otto J. Stein. Carcinom des Larynx. (Carcinoma localized within the larynx.)** *Annals of otology, rhinology and laryngology. März 1915.*

Verf. berichtet über einen Fall, in dem er absolute Anästhesie des Larynx erzielte durch Infiltration beider N. laryngei superiores. Er konnte die Operation zu Ende führen, ohne durch Reflexe seitens des Patienten gestört zu werden. Seine Technik bei der Operation wich insofern von der sonst von ihm geübten ab, als er den Schnitt sehr hoch hinaufführte.

EMIL MAYER.

49) **Harmon Smith. Kehlkopfkrebs. (Laryngeal cancer.)** *New York medical journal. 2. Mai 1914.*

In dem Fall des Verf.'s sprach das laryngoskopische Bild für Syphilis, die mikroskopischen Präparate sprachen zuerst für Papillom, auf Grund der weiteren Untersuchung konnte aber die Diagnose Carcinom gestellt werden. Verf. erörtert im Anschluss an seinen Fall die Frage, ob Allgemeinnarkose oder Localanästhesie vorzuziehen sei, ferner stellt er Betrachtungen an über die Wirksamkeit der Radiumtherapie in diesen Fällen.

EMIL MAYER.

50) **Alfredo Bevacqua. Zwei Laryngectomien wegen Neubildung nach dem Verfahren von Durante. (Due laringectomie per neoplasma col processo di Durante.)** *Il Policlinico. No. 8. 1914.*

Mittheilung zweier Krankengeschichten. Verf. legt Werth darauf zu zeigen, dass auch bei diesem Verfahren die Gefahr der Bronchopneumonie völlig ausgeschlossen ist.

CALAMDIA.

51) **C. Hart** (Berlin). **Ueber die Perforation des Aortenaneurysmas in die Trachea.** *Berliner klin. Wochenschr. No. 37. S. 977. 1915.*

Die Perforation des Aortenaneurysmas in die Trachea wird begünstigt nach den Untersuchungen des Verf.'s durch Blutungen in die Schleimhaut der letzteren, wie solche Folge sind der Hemmung des venösen Abflusses durch Compression des Tracheobronchialbaums. Solche Stauungsblutungen setzen die Resistenz der durch das Aortenaneurysma ohnehin verdünnten, gedehnten Trachealwand noch mehr herab. Zur Beschleunigung der Perforation ist es nicht erst noch erforderlich, dass sich Geschwüre auf der Schleimhaut der verdünnten Trachealwand bilden (Zahn, Selter), solche konnte H. niemals beobachten. Als Stauungsblutungen sind auch die prämonitorischen Blutungen aus den Luftwegen bei Aortenaneurysma anzusehen. Sie sind nicht bedingt durch Risse der Trachealwand.

R. HOFFMANN.

52) **Hörhammer. Ueber isolirte subcutane Trachealrupturen.** Aus der chir. Klinik in Leipzig (Director: Geh. Rath Payr). *Münchener med. Wochenschr. No. 27. S. 911. 1915.*

Isolirte Trachealverletzungen sind an sich schon eine Seltenheit. Fälle, in denen die Ruptur der Luftröhrenwand durch eine Erhöhung des intratrachealen Druckes auftritt, waren bisher nur drei bekannt (Lefferts, Scharf, Andres); sie werden in Kürze angeführt. Verf. fügt einen weiteren Fall an: Elfjähriger Knabe, der sich beim Stabspringen die Stange in die linke Halsseite gestossen

hatte und im Anschluss daran, ohne eine äussere Verletzung aufzuweisen, ein mächtig grosses Emphysem bekam. Die Freilegung der Trachea zeigte einen 4 cm grossen Längsriss an der Ansatzstelle der Pars membranacea an die Trachealringe. Nirgends Blutaustritt oder Gewebszertrümmerung. Naht, Heilung. H. erklärt das Zustandekommen der Verletzung so, dass der Sprung nach vorhergehender tiefer Inspiration mit geschlossenem Munde ausgeführt wurde. Der Stoss traf die unter erhöhtem Druck stehende Luftsäule in der Trachea. Er empfiehlt für diese Art von Verletzungen die Bezeichnung „Berstungsrupturen". KOTZ.

53) **Stanton A. Friedberg. Obere Bronchoskopie wegen eines Fremdkörpers bei einem drei Monate alten Kinde. (Upper bronchoscopy for a foreign body in an infant three months old.)** *Journal of the american medical association. 15. Mai 1915.*

Es handelte sich um eine geschlossene Sicherheitsnadel; man sah nach Einführung des Rohrs, dass die Nadel im unteren Theil der Trachea sass und in den rechten Hauptbronchus hineinragte. Die Nadel wurde mit dem Tubus zusammen herausgezogen; ein Anästheticum wurde nicht gebraucht.

Verf. führt diesen Fall an, um zu zeigen, dass die Tracheotomie zur Entfernung von Fremdkörpern bei Säuglingen und kleinen Kindern nicht nöthig ist.

EMIL MAYER.

e II) Stimme und Sprache.

54) **Karl Cornelius Rothe. Sonder-Elementarklassen für sprachkranke Kinder.** *München 1914.* (F. Seybold.) 48 S. Preis 1 M.

Populäre Einführung in die Lehre von den wichtigsten Sprachfehlern und Beschreibung des Schülermaterials seiner Sonderklasse, die offenbar ähnlich der Hamburger Einrichtung ist. Er stellt acht Thesen auf zur Begründung der Nothwendigkeit der Einführung von Sonderklassen, bespricht die Grundsätze für die Aufnahme in dieselben, die Uebungstherapie und die pädagogische Behandlung. Dabei bricht er mit Recht eine Lanze gegen das Disciplinhusarenthum, wozu Ref. bemerken möchte, dass die Disciplin doch eine sehr gute Sache ist und nur die pädagogischen Fehler bei ihrer Erzielung gemeint sind. NADOLECZNY.

55) **Th. S. Flatau. Zum Studium der sichtbaren Sprechbewegungen.** *Stimme. VIII. H. 9. Juni 1914.*

Verf. hat die Sprachbewegungen kinematographisch untersucht in Seiten-, Front- und Dreiviertelprofilstellung. Er bestreitet auf Grund seiner Untersuchungen das Vorkommen von Mundbodenbewegungen beim L und bei den Stosslauten des zweiten und dritten Articulationsbezirks, sowie Unterkieferbewegungen beim Zungenlippen-W. Es lassen sich verschiedene Sprechtypen unterscheiden, z. B. Lippensprecher mit geringer Unterkieferöffnung, während bei wenig deutlicher Lippenbewegung die Unterkieferöffnung mehr hervortritt. Methodik: Vermessung der in Reihenaufnahmen markirten Punkte, wobei sich auch fremdartig wirkende Zwischenstufen neben den bekannteren Anfangs- und Endstellungen ergeben. Die Reihenaufnahmen lassen sich bei geringer optischer Aufmerksamkeit Ertaubter auch heilpädagogisch verwerthen. NADOLECZNY.

56) L. Réthi. **Studien über die Nasenresonanz und über die Schalleitung im Kehlkopf und Schädel.** XXXVIII. Mittheilung der Phonogramm-Archivscommission der Kaiserl. Academie der Wissenschaften in Wien. Sitzungsberichte der Kaiserl. Academie der Wissenschaften in Wien. Mathemat. Naturwissenschaftl. Klasse. Abth. III. Bd. 124. H. 1—5. 1915.

R. untersuchte die Vibrationen in der Nasenhöhle mit der König'schen Kapsel. Alle Vocale und auch r und ch ergaben sowohl bei offener wie bei geschlossener Gaumenklappe die erwarteten Veränderungen des Flammenbildes und zwar stärker bei offener Gaumenklappe (gesenktem Gaumensegel). Der Mundhöhle von aussen zugeleitete Töne führen aber nur bei offener Gaumenklappe zu Vibrationen in der Nasenhöhle, die in der Nase enthaltene Luft geräth also nicht auf dem Weg durch den harten Gaumen in Vibration. Die Schalleitung im Kehlkopf und Schädel wurde mit einer elektrischen Stimmgabel von 460 Schwingungen und dem Exner'schen Mikrophon untersucht: Im Kehlkopf erzeugte Schallwellen der Luft passiren die Knochen und Weichtheile der Sprachorgane gegen die Nasenhöhle nicht in nachweisbarem Maasse. Dagegen pflanzen sich die Erschütterungen der Stimmlippenvibration in den festen und weichen Theilen der Sprachorgane auf die Umhüllung der Nasenhöhle so fort, dass die dort entstandenen Lufterschütterungen nachgewiesen werden können und zwar nicht nur durch Knorpel und Knochen, sondern auch durch Weichtheile und Knochen. NADOLECZNY.

57) **R. Sokolowsky** und **A. Blohmke. Ueber Stimmstörungen bei Taubstummen.** *Archiv f. exp. u. klin. Phonetik. Bd. 1. H. 4. S. 334.*

Es wurden 10 Taubstumme ohne Hörreste untersucht, deren Stimme Störungen aufwies. Athemcurven, Sprechtonhöhe, Druckprobe nach Gutzmann, A—I-Probe und Befund der oberen Luftwege wurden aufgenommen. Es ergaben sich Zeichen typischer Phonasthenie: leichte Veränderungen im Larynx, verschiedenartige Motilitätsstörungen (Insufficienzen, Hyperkinesen) und stark positive Druckprobe. Hierfür machen die Autoren in der Hauptsache die unzweckmässige Athmung und die allzu hohe Sprechtonlage verantwortlich und erheben neuerdings die Forderung, dass hier nach den Vorschlägen von Gutzmann, Katzenstein, Ott und Stern im Taubstummenunterricht bessernd eingegriffen werden soll. Eine Athempause am Schluss der Sprechathmung, ehe die normale Ruheathmung wieder eintritt, erklären sie als „Erschöpfungspause". Da sie aber doch recht häufig beobachtet wird, möchte Ref. sie eher als eine Aufmerksamkeitsstörung der Athmung am Versuchsschluss auffassen. NADOLECZNY.

f) Schilddrüse.

58) **J. A. Wyath. Die Behandlung des Kropfes mittels Einspritzung von kochendem Wasser in die Substanz der vergrösserten Schilddrüse. (The cure of goitre by the injection of boiling water into the substance of the enlarged thyroid.)** *New York medical record. 29. Mai 1915.*

Die Haut und die zu injicirende Region werden mittels Novocain anästhetisch gemacht. Dann wird eine Stahlspritze mit kochendem Wasser gefüllt und

das Wasser in die Substanz des Kropfes injicirt. Um eine Verbrühung der Haut zu verhüten, wird die Oberfläche mit Tüchern bedeckt und nur die Stelle der Injection frei gelassen. Es wird eine kleine Menge (1—2 ccm) an einer Stelle injicirt, dann eine neue Stelle zur Injection gesucht und so im Ganzen in einer Sitzung 3—4 Injectionen gemacht. Diese Sitzungen werden so oft wie nöthig wiederholt, in Intervallen von 1—2 Wochen, bis der Tumor verschwindet. In dem einen vom Verf. mitgetheilten Fall wurden im Laufe von 10 Wochen 5 Injectionen gemacht und in 3 Monaten war die Geschwulst vollständig verschwunden. Wichtige Gefässe und Nerven, sowie die Trachea sollen natürlich vermieden werden, auch ist es nicht rathsam, die Nadel unmittelbar unter die Haut zu stechen, da durch die Hitze leicht Nekrose hervorgerufen werden kann. Es ist nöthig, einen Bunsenbrenner oder eine Spirituslampe unter die Spritze halten zu lassen, wenn die Nadel eingestochen werden soll, damit das einzuspritzende Wasser seine hohe Temperatur behält. Verf. hat das Verfahren in den letzten 15 Jahren bei einer grossen Anzahl von Gefässkröpfen mit Erfolg angewandt. EMIL MAYER.

g) Oesophagus.

59) **Richmond Mc. Kinney. Einfache entzündliche Stenose des Oesophagus. (Simple inflammatory stenosis of the esophagus.)** *The Laryngoscope. Juni 1915.*

Das gewöhnlichste Symptom, über das die Patienten bei dieser Erkrankung klagen, ist das bei allen Formen der Oesophagusstenose beobachtete: das Regurgitiren der Nahrung; manchmal tritt dies mehrere Stunden nach der Mahlzeit ein. Es bestehen keinerlei Schmerzen, und wenn auch die Deglutition schwierig ist, so ist doch die einzige Empfindung die, dass es nicht möglich ist, die Nahrung herunterzubringen. Wenn die Strictur lange genug besteht, so kommt es natürlich zu etwas Gewichtsverlust, doch vergehen oft Monate, ehe dieser einigermaassen bemerkbar ist; denn die Ernährung ist gewöhnlich ausreichend, indem die Nahrung allmählich durch die verengte Partie hindurchgeht.

Verf. berichtet über zwei Fälle, die er mit allmählicher Dilatation behandelt hat. Verf. hat die Dilatation durch das Oesophagoskop hindurch gemacht. Anästhesie war dazu nicht nöthig. Zuerst soll die Dilatation täglich gemacht werden, dann alle zwei Tage und später je nach den Fortschritten, die der Fall macht, in steigenden Intervallen. EMIL MAYER.

60) **Mantelli. Ueber die Intubation des Oesophagus. (L'intubazione dell' esofago.)** *Accad. med. di Torino. Juni 1914.*

Verf. berichtet über zwei Fälle von spastischer Contraction der Cardia, die er mit Intubation des Oesophagus erfolgreich behandelte. Er kommt zu dem Schluss, dass die Intubation des Oesophagus in der von Guisez vorgeschlagenen Form eine sehr nützliche und ungefährliche Anwendungsweise darstellt.

CALAMIDA.

61) **Girard** (Genf). **Zwei klinische Fälle, vorgestellt der Aerztegesellschaft von Genf.** *Corr.-Blatt f. Schweizer Aerzte. No. 33. 1915.*

1. Eine durch idiopathische Stenose der Speiseröhre verursachte Dysphagie.

Die Operation wurde wie in früheren ähnlichen erfolgreich operirten Fällen dieses ausgezeichneten Chirurgen folgenderweise ausgeführt. Nach Aufklappung der Rippenknorpel wird der Oesophagus von der Cardia aus längsgespalten und in die Spalte ein Streifen vom Epiploon eingenäht, um die Muskeln an einer Wiederbildung der Stenose zu verhindern. Nahezu vollkommener Erfolg.

2. Stenose des Oesophagus in Folge Verschluckens einer Lösung von Kalilauge. Unmöglichkeit irgend etwas zu verschlucken. Ernährung durch eine Magenfistel. Der Fall war schon zweimal erfolglos operirt worden. G. hat die Absicht, diesen Fall nach Roux und Wulstein zu operiren. JONQUIÈRE.

II. Kritiken und Gesellschaftsberichte.

American Laryngological, Rhinological and Otological Society.

Jahresversammlung in Atlantic City am 19. und 20. Juni 1914.

Discussion über: Stenosen des Oesophagus.

Harris P. Mosher (Boston): Anatomie, Anomalien, Instrumente und Technik.

Nach kurzer Erörterung über die vergleichende Anatomie des Oesophagus betrachtet Verf. den menschlichen Oesophagus unter folgenden Gesichtspunkten: 1. Angeborene Anomalien; Anatomie, Lymphwege; Lage, Verlaufsrichtung, Durchmesser, Länge, Dehnbarkeit; der subphrenische Theil; Bewegungen; Aussehen des normalen Oesophagus. 2. Physiologie; Function, peristaltische Wirkung, respiratorische Bewegungen; Innervation.

Redner bespricht dann die Contraindicationen der Oesophagoskopie. Die einzigen Contraindicationen gegen die Vornahme der Oesophagoskopie sind: acute Entzündungen, wie nach dem Trinken von Aetzflüssigkeit, und Aneurysma der Aorta. Die Hauptgefahr beim Passiren des Oesophagoskops ist Ruptur des Oesophagus, die fast stets zu Infection des Mediastinum posticum und Tod führt. Diese Gefahr kann leicht vermieden werden durch Wahl eines Rohres von passender Grösse und Befolgung der Hauptregel für alle Oesophagusuntersuchungen, nämlich dass das Rohr niemals vorgeschoben werden darf, bevor das Auge nicht den offenen Oesophagus durch das Rohr vor sich sieht. Es soll auch daran gedacht werden, dass bei alten Leuten die Speiseröhrenwandung so dünn sein kann, dass sie von selbst reisst, so dass bei ihnen dünnere Tuben und grössere Vorsicht nöthig ist. Es hat sich herausgestellt, dass Manipulationen im Oesophagus eine grössere Shockwirkung nach sich ziehen, als solche in Trachea und Bronchien. Kinder ertragen Oesophagusuntersuchungen weniger gut als Erwachsene. Bei schlecht ernährten Patienten, besonders bei solchen, die sich in Folge von Strictur auf dem Punkte der Inanition befinden, ist es besser, bevor man sie einer langen Untersuchung unterwirft, eine Gastrostomie zu machen und den Patienten durch die Magenfistel zu ernähren, bis seine Widerstandskraft hergestellt ist.

Redner befürwortet bei Oesophagusuntersuchungen aufs wärmste die Allgemeinnarkose, und zwar wendet er meist Aether an.

Vor Ausführung der Oesophagoskopie muss eine allgemeine physikalische Untersuchung vorgenommen werden. So ist in vielen Fällen eine Röntgenplatte nothwendig. Sie zeigt metallische Fremdkörper, Knochenstücke, Knöpfe usw., Vergrösserungen des Aortenbogens und der Mediastinaldrüsen, ferner — combinirt mit Wismuthdarreichung — die Lage von Stricturen, Grösse und Localisation der Divertikel und Grösse von Dilatationen.

Redner giebt dann eine detaillirte Beschreibung der Oesophagoskopie in Local- und Allgemeinanästhesie.

Chevalier Jackson (Pittsburg): Ursachen, Symptome, Pathologie, Diagnose und Behandlung.

Stenosen des Oesophagus werden eingetheilt in: entzündliche, durch Neubildungen, durch Compression bedingte, spastische und angioneurotische.

Die entzündlichen Stenosen können ödematöse oder Narbenstenosen sein, die neoplastischen sind gutartige oder bösartige; bei den Compressionen kann es sich um bösartige, gutartige oder entzündliche — periösophageale — oder um Vergrösserung des linken Herzohrs handeln. Compressionsstenose wird auch häufig verursacht durch ein Pulsionsdivertikel des Oesophagus selbst, wenn die Tasche mit Blut gefüllt ist. Spastische Stenosen sieht man gewöhnlich in Höhe des Ringknorpels als Folge von spastischer Contraction der Constrictores inferiores, besonders der Ringfasern zugleich mit der Ringmusculatur der Oesophaguswand. Die nächsthäufige spastische Contractur findet sich am Hiatus, die Contraction wird bedingt durch den Zug der Zwerchfellmusculatur und der kleinen Faserbündel, die vom Zwerchfell abgegeben werden und sich am Oesophagus anheften. Schwere Stenose des Oesophagus in Folge von angioneurotischem Oedem hat Arrowsmith beobachtet.

Die Aetiologie variirt je nach dem Charakter der Stenose. Entzündliche Stenosen werden am häufigsten verursacht durch das Verschlucken von Aetzflüssigkeiten, sie können aber auch verursacht werden durch die Stauung der Nahrung bei spastischer Contractur. Andere Ursachen sind die Traumen durch Fremdkörper, ferner die Mischinfectionen bei Lues und bei Tuberculose der Oesophaguswand.

Die spastische Stenose kann locat oder allgemein sein. Die localisirte Stenose ist oft das Resultat eines Circulus vitiosus, ausgehend von hastigem Essen und dem damit verbundenen Verschlingen schlecht zerkauter Bissen, worauf Stauung der Nahrung, Entzündung und Erosion folgt, was dann wieder reflectorisch zur Erregung häufiger und langdauernder Spasmen führt. Die allgemeine Ursache der spastischen Stenosen hängt von allgemeiner nervöser Störung ab und ist wahrscheinlich mehr functionell als organisch.

Das Pulsionsdivertikel wird, wie Killian gezeigt hat, hauptsächlich verursacht durch mangelhafte Stütze der Oesophaguswand zwischen den Fasern des Constrictor inferior.

Eine ausführliche Besprechung der Symptomatologie ist überflüssig, da jede abnorme Sensation, die auf den Oesophagus zu beziehen ist, eine Indication für die Oesophagoskopie abgiebt, mittels welcher die Diagnose zu stellen ist. Ein auf



andere Weise nicht erklärbarer Husten, „Globus hystericus“ und die Füllung der Sinus pyriformes mit Secret bis zum Ueberfliessen, sind einige der Symptome, die zur Diagnose der Speiseröhrenverengerung führen können.

Radioskopie ist für die Demonstration von Grösse und Ausdehnung der Dilatationen und Divertikel von grösstem Nutzen, ebenso aber auch als Hülfsmittel für die Diagnose ihres Vorhandenseins. Die Betrachtung auf dem Fluorescenzschirm ist ein wichtiges Hülfsmittel zur Bestimmung der functionellen Thätigkeit des Oesophagus während des Schluckactes; für sich allein jedoch kann sie zu Irrthümern Anlass geben.

Die blind eingeführte Bougie hat keinen Nutzen für diagnostische Zwecke. Die Differentialdiagnose zwischen Lues, Tuberculose und Bösartigkeit wird per exclusionem und durch Biopsie gestellt. Die anderen Typen der Stenose werden mittels charakteristischer Symptome diagnosticirt, die durch den Redner im Detail besprochen werden.

Niemals soll eine Behandlung eingeleitet werden, solange der Patient sich im Zustande der Wasserinanition befindet. Es soll sofort mit Enteroclysmen oder Hypodermoclysmen angefangen werden. Wenn der Patient seit vier Tagen wenig oder gar kein Wasser mehr zu sich genommen hat, soll sofort durch den Chirurgen die Gastrostomie — am besten in Localanästhesie — vorgenommen werden.

Oedematöse entzündliche Stenosen werden am besten mittels Darreichung kleiner Dosen von Wismuth mit etwas Calomel behandelt, beides trocken auf die Zunge gelegt.

Narbenstenosen werden nach des Redners Erfahrungen am zweckmässigsten behandelt, indem filiforme Seidenbougies in den Oesophagus eingeführt werden.

Gutartige und endoösophageale Geschwülste sind wahrscheinlich leicht zu entfernen, obwohl sie so selten sind, dass genauere Angaben darüber fehlen.

Maligne Oesophagusstenosen werden von den Chirurgen als inoperabel betrachtet. Es besteht jedoch Grund zu der Hoffnung, dass, wenn eine frühzeitige Diagnose möglich ist, die transthoracale Oesophagusresection ein zu rechtfertigender Eingriff ist.

Für die Behandlung der spastischen Stenosen hat sich dem Redner am besten die Anwendung eines mechanischen Divulsors, z. B. des Mosher'schen, bewährt, der unter Leitung des Auges durch das Oesophagoskop eingeführt wird.

Die Behandlung der Compressionsstenosen hängt von der Natur der comprimirenden Masse ab.

Bei Pulsionsdivertikeln, die ständig an Grösse zunehmen und zu schweren Symptomen führen, ist die Amputation des Sackes mittels Operation vom Halse aus indicirt. Die Operation mit Hülfe des Oesophagoskops, die Dr. Otto C. Gaub empfohlen hat, ist vom Redner in zwei Fällen mit Erfolg gemacht worden.

Discussion:

Ross Hall Skillern (Philadelphia) empfiehlt die Schwebelaryngoskopie, welche mittels des dazu angegebenen Apparates technisch so einfach sei, wie die Einführung eines Nasopharyngoskops in die Nase. Der obere Theil des Larynx

und die Sinus pyriformes können damit vollständig besichtigt werden. Das Rohr wird dann hinter dem Ringknorpel in die Tiefe geführt. Kinder vertragen in der Regel die Oesophagoskopie schlecht; unter dem Schwebeapparat halten sie jedoch so lange als es nöthig ist; er hat kein Kind gesehen, das diese Methode schlecht vertragen hätte.

Sidney Yankauer (New York) theilt eine Erfahrung mit, die eine Strictur des cardialen Endes des Magens betraf. Patient litt seit vielen Jahren an Cardiospasmus und es waren zahlreiche Versuche gemacht worden, die Cardia zu dilatiren, alles ohne den geringsten Effect auf den Cardiospasmus. Der Mann konnte nur Flüssigkeiten schlucken und auch davon kam das meiste wieder in den Mund zurück. Er kam schliesslich in Behandlung von Dr. Willy Meyer, der den Thorax eröffnete, die dilatirte Partie des Thorax aufsuchte, mittels Faltenbildung corrigirte, jedoch ohne Besserung. Es wurde dann eine Operation ähnlich der Mikulicz'schen Pyloroplastik an der Cardia durch die Brustwand hindurch ausgeführt. Auch diese Operation hat nicht die geringste Besserung des Schluckvermögens oder des Cardiospasmus zur Folge. Dr. Mayer machte nun die Oesophagoskopie. Es konnten dabei die von der Faltung herrührenden Narben gesehen werden, die am vorderen lateralen Theil der Cardia Erhabenheiten bildeten; jenseits davon war an der Cardia eine Verkrümmung des Lumens vorhanden, die es unmöglich machte, mit dem Rohr zu passiren. Das Lumen der Cardia stellte nur einen Schlitz dar. Die Aufgabe bestand darin, das Gewebe gerade zu richten, um durch das Lumen hindurch zu kommen. Redner construirte für diesen Zweck eine Stahlsonde, die aus kleinen mittels Gelenken verbundenen Gliedern bestand und so construirt war, dass sie in einer Richtung gebogen werden, aber nicht in eine gerade Linie zurückkehren konnte. Seine Idee war, mit dem gebogenen Theil um die Erhabenheit herumzukommen und so die Sonde in den Magen zu führen. Es gelang ihm schliesslich, den Vorsprung auszugleichen und ein dünnes Rohr über ihn fortzuführen. Er sah nun, dass etwas wie ein Faden aus dem Lumen der Cardia hervorkam; es stellte sich heraus, dass es eine Seidennaht war, die von der plastischen Operation an der Cardia herstammte. Nachher fand er noch eine Naht, die er abschnitt und entfernte. Nach Entfernung dieser beiden Nähte wurde das Narbengewebe erheblich weicher, so dass das Gastroskop eingeführt werden konnte. Patient konnte jetzt Flüssigkeiten und auch etwas halbfeste Nahrung ohne Schwierigkeit schlucken.

Samuel Iglauer (Cincinnati) beschreibt ein Verfahren, das er bei einer completen Stenose des Oesophagus nach Typhus bei einem zehnjährigen Knaben angewandt hat. Es wurde eine Gastrostomie gemacht, mittels welcher der Patient eine Reihe von Jahren ernährt wurde. Um den Umfang der Stenose festzustellen, wurde ein Bougie mit olivenförmiger Spitze vom Magen aus in den Oesophagus eingeführt und dann der Abstand zwischen den beiden Oliven mittels Röntgenaufnahme gemessen. Die Oesophagoskopie vom oralen und stomachalen Ende des Oesophagus ergab keinerlei Fistelgang, der durch die Stenose hindurchgeführt hätte. Ein paar Tage später wurde zusammen mit Dr. Murphy in Cincinnati ein Versuch

gemacht, die Stenose mittels einer originalen Methode zu untersuchen. Ein Oesophagoskop wurde vom Magenende des Oesophagus und ein zweites gleichzeitig durch das orale Ende eingeführt. Beide Oesophagoskope wurden bis zur Stenose geführt und durch jedes Rohr sah ein Beobachter. Wurde das Licht in dem einen Instrument ausgedreht, so konnte der Lichtschein des anderen, der die Stenose durchleuchtete, wahrgenommen werden. Es wurde nun ein Versuch gemacht, das durchleuchtete Diaphragma von oben her mittels eines Galvanocauters zu durchbrennen. Nach der Caustik wurde eine schmale Bougie eingeführt, die anscheinend hindurchging; Digitaluntersuchung zeigte jedoch, dass die Bougie sich unter der Schleimhaut im Magen befand. Ein paar Tage darauf wurde der Patient entgegen ärztlichem Rath aus dem Hospital fortgenommen. Auf der Heimreise begann er in normaler Weise zu schlucken und dies blieb so bis zu seinem drei Wochen später erfolgenden Tode. Augenscheinlich hatte sich das Lumen des Oesophagus wieder hergestellt und wenn dem oben auseinandergesetzten Verfahren eine sorgfältige Nachbehandlung hätte folgen können, wäre es wahrscheinlich von grösserem Erfolge gewesen.

George F. Cott (Buffalo) berichtet über einen Fall, in dem das Oesophagoskop in Aethernarkose nicht eingeführt werden konnte. Es stellte sich heraus, dass eine Anchylose der Halswirbelsäule in Folge Lues vorlag.

Hudson Makuen (Philadelphia) fragt, ob die Coley'sche Flüssigkeit (gemischte Toxine von Bacillus prodigiosus und Streptococcus erysipelatosus) bei malignen Oesophaguserkrankungen versucht worden sei. Es sind zahlreiche Fälle wunderbarer Heilung nicht nur durch Coley selbst, sondern auch von anderen hervorragenden Chirurgen in Amerika und im Ausland berichtet worden; es scheint, dass seine Anwendung, falls nicht besondere Contraindicationen bestehen, dieselbe, wenn nicht grössere Wirkung giebt, als andere empfohlene Methoden, einschliesslich des Radiums. Redner hat kürzlich mit Dr. Coley über Herstellung und Anwendung der Flüssigkeit gesprochen; er hofft, dass sie sich bei den in Frage stehenden Erkrankungen als nützlich erweisen könne.

Robert Levy (Denver) sagt, dass das Symptom, von dem Jackson gesprochen hat, die Secretanhäufung im Sinus pyriformis, in Fällen von Tuberculose mit Schluckschmerzen beobachtet worden ist. Er hat Fälle gesehen, in denen die Sinus völlig mit Secret gefüllt waren.

R. H. Craig (Montreal) empfiehlt die Anwendung der Hochfrequenzfulguration für die Behandlung der inoperablen Fälle. Er führt einen Fall an, in dem die Schmerzen völlig verschwanden und die Geschwulst erheblich verkleinert wurde. Patient starb jedoch sechs Monate später. Auch in einem Fall von maligner Erkrankung des Keilbeins und des Nasenrachenraums hat die Methode sich als wirkungsvoll erwiesen.

Joseph C. Beck (Chicago) fragt, ob Jackson die Abderhalden'sche Reaction für Carcinom angewandt hat; er fragt ihn ferner, was er unter „kleinen

Mengen Radium" verstehe. Er selbst hat 19 mg von dem Salz oder 10 mg des reinen Radiumelements angewandt.

Mosher hat die Schwebeösophagoskopie angewandt und sie hat sich ihm für die Untersuchung des oberen Theils des Oesophagus sehr bewährt. Vor einigen Jahren hat er dasselbe Verfahren angewandt, wie Dr. Iglauer in seinem Fall. Es war eine absolute Oesophagusstenose vorhanden und diese wurde von oben und von unten her in Angriff genommen.

Jackson erklärt die Frage der Anästhesie als eine Sache persönlicher Ansicht. Man sollte die Instrumente so wählen, wie sie für seine Bedürfnisse am besten passen und ebenso verhält es sich mit der Anästhesie. Es sollte die Methode angewandt werden, die den Anforderungen der Operateure in dem betreffenden Falle am besten entspricht. Redner meint, der von Dr. Yankauer mitgetheilte Fall eröffne neue Aussichten. In einem Fall, den Jackson zusammen mit Dr. Brennemann behandelte, führte er ein Rohr ein und auf diesem schnitt Dr. Brenneman von dem eröffneten Magen aus die Narbe durch. Solch Verfahren ist natürlich nur in Fällen von impermeabler Strictur nöthig. Wenn überhaupt ein Lumen besteht, so kann durch die endoskopischen Methoden Heilung herbeigeführt werden. Was die Coley'sche Flüssigkeit anbetrifft, so hält er die Methode für anwendbar bei Sarkom, bei diesem giebt auch Radium die besten Resultate, während es bei Carcinom weniger wirkt. Beide Methoden können bei demselben Patienten angewandt werden. In den von Dr. Levy erwähnten Fällen von Füllung des Sinus pyriformis mit Secret kann es sich möglicherweise um einen Spasmus des Musculus cricopharyngeus handeln, der zeitweise Stenose bewirkt oder in anderen Fällen um Angst vor dem Schlucken wegen der bestehenden Dysphagie. In anderen Fällen kann auch eine organische Oesophagusstenose in Folge tuberculöser Infiltration der Wandung vorhanden sein. Mit Fulguration und Kohlensäureschnee hat J. keine Erfahrung; er hat auch die Abderhalden'sche Reaction nicht versucht, meint aber, man solle alle diagnostischen Hülfsmittel heranziehen. Was die Dosirung des Radium anbetrifft, so wirkt eine kleine Dosis von 10 mg als Reizmittel, weil es nicht lange genug im Oesophagus gelassen werden kann. Gewöhnlich sind 100 mg, die eine Stunde oder länger liegen gelassen werden, erforderlich.

Robert Levy (Denver): Schwebelaryngoskopie bei Kindern.

Seit Killian's Originalmittheilung, die seit Erfindung des Kehlkopfspiegels durch Garcia das interessanteste Capitel in der Geschichte der Laryngoskopie darstellt, ist die Methode ausgearbeitet, ihre Grenzen und Vortheile sind sorgfältig geprüft worden. Es ist allgemein zugegeben worden, dass bei Erwachsenen die Grenzen der Methode grösser sind als bei Kindern.

Die Schwebemethode besitzt viele Vorzüge vor der gewöhnlichen Endoskopie. Diese sind: Das ganze Gebiet und seine Umgebung liegt klar vor dem Untersucher; beide Hände sind frei; die Gefahr der Asphyxie ist gleich Null; es kann ein sehr klarer Ueberblick über die vordere Commissur des Larynx und die Trachea erzielt



werden. Die Nachwirkungen der Schwebelaryngoskopie sind nicht ernstlicher anzuschlagen als die der einfachsten laryngoskopischen Manipulation.

Die Technik des Verfahrens differirt nur wenig von dem bei Erwachsenen. Es kann gesagt werden, dass es etwas leichter ist. Die Zunge braucht nicht vorgezogen zu werden; es braucht ihr nur wenig Aufmerksamkeit zugewandt zu werden, ausser dass sie in der Medianlinie gehalten werden muss. Der Kopf braucht nicht weit über den Tisch zu hängen; wenn ein Kissen unter die Schultern geschoben wird, kann der Kopf sogar auf dem Tisch ruhen. In vielen Fällen, besonders bei Untersuchung des Oesophagus und Operiren in diesem, braucht der Spatel nicht über die Epiglottis geschoben zu werden, sondern es genügt, wenn er auf der Zungenbasis ruht, um die Theile gut zu Gesicht zu bringen.

Die Frage der Anästhesie ist bei Kindern sehr wichtig. In der Regel giebt die Localanästhesie kein ganz befriedigendes Resultat. Im Ganzen hat die Allgemeinnarkose, zumal mit Chloroform, dem Redner die besten Ergebnisse gegeben.

L. giebt eine kurze Uebersicht über die Indicationen der Schwebelaryngoskopie und berichtet über sechs Fälle, in denen er sie angewendet hat.

Sidney Yankauer (New York) hat eine Anzahl von Operationen mittels der Methode ausgeführt. In einem Fall war in Folge mehrerer durch Chirurgen ausgeführter Operationen das Lumen des Larynx durch Narbenbildung so verengt, dass kaum eine Sonde hindurchgeführt werden konnte. Die Aryknorpel waren der Epiglottis so adhärent, dass mittels der gewöhnlichen Methoden das Lumen nicht gesehen werden konnte, mittels der Schwebelaryngoskopie jedoch gelang es. Auf die Durchführung der ersten Sonde folgte eine stärkere und schliesslich konnte er eine Uterussonde durchführen. Mit einem Uterusdilatator konnte er den Larynx genügend dehnen, so dass ein Gummirohr hindurchging, das zwei Wochen liegen blieb; dann wurde es durch ein dickeres ersetzt. Schliesslich wurde es möglich, ein Intubationsrohr einzuführen. Der Knabe trägt jetzt das Intubationsrohr seit ungefähr vier Monaten. Y. hält das neue von Killian herausgebrachte Modell nicht für so zweckmässig wie das ursprüngliche.

Samuel Iglauer (Cincinnati) ist oft dem Vorschlag Killian's gefolgt, den Kindern vor dem Narcoticum eine Dose Codein zu geben. Er hat die Entfernung der Tonsillen in Schwebe versucht, hält aber die Beck'sche Methode für besser und einfacher. In einem Fall von Entfernung einer zerbrochenen Sicherheitsnadel aus dem Kehlkopf eines fünfjährigen Kindes, gelang es ihm thatsächlich nicht, das Kind völlig in Schwebe zu bringen. Er führte den Spatel ein und während er den Spatel und damit den Kopf des Kindes mit der linken Hand hielt, sah er den Fremdkörper und konnte ihn mittels einer Zange mit der rechten Hand entfernen. Er hat kürzlich Radium in den Kehlkopf eines Kindes mit Papillomen eingeführt.

Thomas J. Harris (New York) bestätigt das, was Dr. Levy über die Einfachheit der Methode bei Kindern und den wundervollen Einblick, den man meist erhält, gesagt hat. Er berichtet kurz über einen Fall, in welchem er Radium bei einem sechsjährigen Kinde mit Hülfe der Schwebelaryngoskopie unter Rectal-

narkose anwandte; es wurden 100 mg Radium 20 Minuten lang liegen gelassen. Zuerst gebrauchte er das Radium ohne Schwebe, er war aber nicht sicher, ob es nicht in den Oesophagus anstatt in den Larynx gelangte. Mittels des Schwebeapparates war es viel leichter, die Papillome zu sehen und das Radium anzuwenden. Er empfiehlt für diese Fälle Rectalnarkose.

Dr. Levy hält das alte Killian'sche Modell für besser bei Kindern, bei Erwachsenen bevorzugt er jedoch die Modification nach Albrecht oder Howorth. Bei Erwachsenen hat er Cocain angewendet, bei Kindern giebt er gewöhnlich Narkose. In Fällen, wo hohe Cocaindosen nicht die Reflexerregbarkeit des Kehlkopfes aufheben, ist bei Erwachsenen die Darreichung von Morphium und Hyoscin von Nutzen. Er hat niemals einsehen können, warum dem Cocain Adrenalin zugesetzt wird. Bei einigen Kindern trat in Chloroformnarkose ein Spasmus des Larynx auf, der einige Zeit anhielt. In solchen Fällen ist die Anwendung einer dünnen Cocainlösung von Nutzen.

Charles Prevost Grayson (Philadelphia): Die Probeeröffnung der Keilbeinhöhle.

Die Eröffnung wird an der vorderen Wand an einer Stelle möglichst dicht an dem Winkel zwischen dem Boden und der inneren Wand gemacht. Dieser Eingriff ist ebenso einfach wie die Probepunction der Kieferhöhle vom unteren Nasengang aus oder wie die einfache Erweiterung der Stirnhöhlenmündung mittels einer Raspel oder eines anderen Instruments. Die Oeffnung kann sowohl für diagnostische wie für therapeutische Zwecke benutzt werden und sie hat den Vortheil, dass keins der functionell wichtigen nasalen Gebilde dabei zerstört oder beschädigt wird.

Die Technik des Eingriffs ist folgende: Der innere oder nasale Theil der vorderen Wand wird so weit wie möglich dadurch zu Gesicht gebracht, dass man durch Anwendung von Adrenalin die Muscheln zum Abschwellen bringt. Das Operationsfeld wird durch Cocain anästhetisch und durch Adrenalin blutleer gemacht. Wenn dies geschehen ist, ist gewöhnlich der Verlauf der Art. sphenopalatina so deutlich sichtbar, dass man sie leicht vermeiden kann. Die Anwendung einer dünnen Jodlösung genügt zur Desinfection. Das Instrument, mit dem die Eröffnung gemacht wird, ist ein gerader Drillbohrer, dessen Spitze 6 mm lang ist. Der Bohrer wird 2 oder 3 mm oberhalb der Linie angesetzt, welche die vordere Fläche der Keilbeinhöhle von der unteren trennt und dicht neben dem Ansatz des Siebbeins in der Mittellinie. Die Oeffnung wird 1—2 mm im Durchmesser gross gemacht; dies genügt vollkommen, damit etwa vorhandene Flüssigkeit hinausfliesst, ferner um eine Canüle einzuführen. Eventuell kann die Oeffnung noch durch eine Zange etwas erweitert werden. Wenn die Eröffnung negativ war, so schliesst sich das Loch innerhalb 24 Stunden.

Redner bezeichnet es als den Zweck seiner Ausführungen, in erster Linie die Vorstellung zu beseitigen, dass stets das Ostium sphenoidale den Ausgangspunkt für jede Operation an der Keilbeinhöhle bilden müsse. Mit der Annahme seines Vorschlags würde die mittlere Muschel weniger häufig unnöthigerweise entfernt

werden. Mit einem Wort, es würde an Stelle eines ziemlich grossen und gewebszerstörenden Eingriffs ein ganz einfacher gesetzt werden, bei dem kein funktionell wichtiges Gewebe geopfert zu werden braucht.

Holbrock Curtis (New York) verteidigt die gewöhnliche Art der Operation mit Eröffnung der Höhle von der natürlichen Oeffnung aus.

Rose Skillern (Philadelphia) stimmt nicht mit dem Redner über die Methode der Eröffnung der Höhle und ihre Indikationen überein. Wenn bei offenem Empyem eitrige Secretion in der Fissura spheno-ethmoidalis oder bei geschlossenem und latentem Empyem die typischen Drucksymptome bestehen, so sieht er nicht ein, wozu eine Probeeröffnung nöthig ist. Was die Methode anbelangt, so bevorzugt er stets die, welche ständig unter Controle des Auges ausgeführt werden kann. Dies ist fast immer möglich beim Vorhandensein einer Erkrankung, denn es ist eine wohlbekannte Thatsache, dass ein kranker Sinus stets leichter zu sondiren ist, als ein gesunder, was darauf zurückzuführen ist, dass die Ausführungswege durch das constant ausfliessende Secret erweitert sind. Dies trifft seiner Erfahrung nach besonders auf die Keilbeinhöhle zu. Unter diesen Umständen ist es, nachdem die Sonde das Ostium gefunden und in die Höhle eingedrungen ist, ein leichtes Ding, eine kleine Hajek'sche Curette einzuführen und eine verhältnissmässig grosse Oeffnung in der vorderen Wand an deren dünnster Stelle zu machen. Dies scheint in der That die sicherste und beste Methode, um die Höhle für diagnostische und therapeutische Zwecke in Angriff zu nehmen.

Frank R. Spencer (Boulder) empfiehlt zum Aufsuchen des Ostiums die Andrew'sche Sonde. Er erklärt es für durchaus gerechtfertigt, dass man die hintere Hälfte oder ein Drittel der mittleren Muschel opfert, um die Keilbeinhöhle frei zu legen. Die dünne vordere Wand kann entfernt und eine Oeffnung gewonnen werden, die gross genug wäre für therapeutische Maassnahmen.

John O. Roe (Rochester): Es ist nicht schwer, die natürliche Oeffnung der Keilbeinhöhle zu finden. Meine Methode, die Oeffnung zu bestimmen, besteht darin, dass ich mit der Sonde am unteren Rande der mittleren Muschel entlang gehe, dann die Spitze der Sonde leicht nach aufwärts drehe und so in die Höhle gelange. In manchen Fällen kann die Oeffnung bei der Rhinoscopia anterior gesehen werden, wenn die mittlere Muschel klein ist. Ist die Oeffnung gefunden worden, so kann die Höhle nach allen Richtungen hin untersucht werden. Freien Abfluss des Eiters habe ich dadurch sehr leicht erzielt, dass ich die untere Wand fortnahm, indem ich mit der Zange nach unten hin in einer Richtung von vorne nach hinten schnitt. Ich habe diesen Knochen gewöhnlich recht hart und dick gefunden und mich oft des Meissels bedienen müssen.

Ich möchte bei dieser Gelegenheit einen vor mehreren Jahren von mir beobachteten Fall von Tic douloureux mittheilen, der zurückzuführen war auf eine die ganze Keilbeinhöhle einnehmende myxomatöse Geschwulst, nach deren Entfernung der Tic verschwand.

Wenn man die grossen anatomischen Variationen bei den verschiedenen

Schädeln bedenkt, so möchte ich in keinem Fall die Eröffnung der Keilbeinhöhle mit Bohrer oder Meissel versuchen, ohne mich der Leitung durch die natürliche Oeffnung zu bedienen.

Grayson vertheidigt gegenüber den in der Discussion geäusserten Einwänden seine Methode.

Robert Clyde Lynch (New Orleans): Eine neue Technik zur Entfernung von Geschwülsten aus dem Kehlkopfinnern.

Der Patient muss in vollkommener Narkose gehalten werden. L. bedient sich des Killian'schen Schwebeapparates in der Modification nach Albrecht und geht folgendermaassen vor: Wenn es sich um Sängerknötchen handelt, so dreht er das betreffende Stimmband vorsichtig um einen Winkel von 45°, so dass die Unterfläche zu Gesicht kommt; er benutzt dann eine Killian'sche Kinderzange, um das Knötchen abzukneifen. Wenn die Geschwulst auf der Oberfläche des Stimmbandes sitzt und man sieht, dass sie hauptsächlich das subepitheliale Gewebe einnimmt, so wird die oberflächliche Lage mit dem Messer gespalten und der kleine Tumor mit einer geeigneten Zange herausgeknipst. Die Oberflächenmembran wird wieder zurechtgelegt und die Wunde mit Tinc. benz. compos. und Collodium bestrichen. Bei singulären gestielten Geschwülsten wird die Basis mit einem keilförmigen Schnitt umschnitten und dann der Tumor mit der Zange abgeknipst. Bei multiplen Papillomen wird die Tumormasse mit einer Killian-schen Kinderzange abgetragen; wenn noch Tumorreste zurückbleiben, so wird die ganze Oberfläche vorsichtig cürettirt, einschliesslich der subglottischen Region.

Auch Carcinom kann auf diese Weise entfernt werden, und zwar muss die Geschwulst in einem Stück mit dem Knorpelstück, auf dem sie sitzt, entfernt werden. Redner hat einen solchen Fall veröffentlicht, seines Wissens den ersten so operirten. Die mikroskopische Untersuchung bestätigte sowohl die Diagnose wie die Thatsache der völligen Entfernung der Geschwulst.

John A. Thompson (Cincinatti): Das Feld für medicamentöse und chirurgische Behandlung bei Erkrankungen der oberen Luftwege.

Redner behauptet, dass die Hälfte aller Erkrankungen der oberen Luftwege durch medicamentöse Behandlung allein zu heilen sei. Eine verständige Anwendung bekannter Mittel werde oft Complicationen vorbeugen, die dann eine chirurgische Behandlung nothwendig machen würden. Er theilt die gewöhnlichsten Erkrankungen in drei Klassen: Solche, deren Behandlung rein chirurgisch sein muss, wie Deformationen, Deviationen des Nasenseptum, chronische Nebenhöhlenerkrankung, alle Tumoren, gut- und bösartige, Adenoide, Hypertrophie der Tonsillen, Tonsillarabscess, Retropharyngealabscess, Fremdkörper, Blutungen und Kehlkopfstenose. Bei einigen dieser Erkrankungen macht vorherige medicamentöse Behandlung die nachherige Operation leichter und die Heilung sicherer.

Die zweite Klasse schliesst solche Krankheiten ein, bei denen medicamentöse und chirurgische Behandlung combinirt werden müssen. Die wichtigste, weil

häufigste Art dieser Erkrankungen ist die hypertrophische Rhinitis. Nach Entfernung des neugebildeten Bindegewebes in den Muscheln wendet T. Menthol an. Campher kommt diesem in seiner Wirkung gleich und kann mit ihm zweckmässig combinirt werden. Andere Erkrankungen, die eine combinirte Behandlung erfordern, sind die tertiär syphilitischen Geschwüre, die chronisch granulirende Pharyngitis und das Glottisödem.

Die dritte Klasse wird hauptsächlich repräsentirt durch die acute Rhinitis; ferner gehören hierher die acuten katarrhalischen Sinuserkrankungen, die acute Laryngitis, die einfache chronische Rhinitis, chronische Laryngitis usw. Redner bespricht dann die medicamentöse Behandlung der acuten Katarrhe. Er berichtet ferner über zwei Fälle von Angina Vincenti, die erfolgreich mit Salvarsan in Glycerin behandelt wurden.

Joseph H. Abraham (New York) hat in vier Fällen von Angina Vincenti reine flüssige Carbolsäure mit einem Wattebausche auf die Geschwürsoberfläche aufgetragen. Diese Application wurde zweimal täglich gemacht, des Morgens und des Abends. Er liess die Säure 2—5 Minuten einwirken und neutralisirte sie dann mit reinem Alkohol. Zu Hause gebrauchte der Patient nur ein einfaches reinigendes Spülwasser. In drei Fällen war am nächsten Morgen bereits das Geschwür und die Bacillen verschwunden. In dem vierten Falle fanden sich noch einige Bacillen auf der Tonsillaroberfläche und in einer ulcerirten Stelle am Zahnfleisch. Er entfernte die Zahnwurzel und applicirte die Carbolsäure und am nächsten Morgen war die Cultur negativ.

Lee M. Hurd (New York) empfiehlt intratracheale Injectionen verschiedener öliger Lösungen von Medicamenten. Bei Angina Vincenti wirkt jede starke Säure, es kann sowohl Trichloressigsäure sein wie Salpetersäure. In sehr schweren Fällen empfiehlt sich die Anwendung von Salvarsan. Bei chronischer Laryngitis und bei acuten und chronischen Entzündungen der Trachea empfiehlt sich die Anwendung von öligen Injectionen.

Talbot R. Chambers (Jersey City) nimmt Bezug auf die Theorie des Londoner Chirurgen Arbuthnot Lane, wonach Petrolat durch den Darm hindurchgeht ohne resorbirt zu werden. Mit Thompson empfiehlt C. die Injection kleiner Mengen von Petrolat in die Bronchien; er fragt, was daraus wird, wenn es nicht resorbirt wird.

Hurd erwidert, dass das von ihm gebrauchte Vaselin resorbirt wurde.

Theodore Corwin (Newark) hält die intratrachealen Injectionen für höchst werthvoll. Die Patienten können angeleitet werden, die Injectionen selbst zu machen. Er benutzt Vaselin oder ein anderes Oel in Verbindung mit Menthol (1—2 pCt.) oder Campher (1 pCt.) oder sonstigen Mitteln. Er benutzt dazu die Trachealspritze.

Lee Cohen (Baltimore): Rhinoplastik.

Die Rhinologen haben bisher wenig Neigung gezeigt, dieses Gebiet der Chirurgie zu bebauen; es fehlte auch bis zu dem Erscheinen der Joseph'schen

Arbeit an einer systematischen Behandlung des Gegenstandes in der rhinologischen Literatur. Als der erste Befürworter der subcutanen Methode ist Roe anzusehen.

C. theilt die Deformitäten in zwei Klassen ein: 1. Idiopathische oder angeborene und 2. Erworbene. Zu den ersteren gehört die überentwickelte Nase, die Hökernase, die angeborene Sattel- und Mopsnase, zu den letzteren alle Arten von Deformitäten, die durch Zerstörung des knorpligen oder knöchernen Gerüsts infolge Syphilis, Lupus, Tuberculose oder Fracturen und Dislocationen hervorgerufen sind. Für praktische Zwecke muss noch eine Einteilung in Deformationen stattfinden, die die knöchernen und die knorpligen Theile betreffen, obwohl beide oft gleichzeitig betroffen sind. Bei allen Methoden der Nasencorrection ist die Hauptsache, Entstellung durch Narbenbildung zu verhüten, d. h. vollkommen von innen her zu operiren. Die Incision soll im Allgemeinen über dem unteren seitlichen Knorpel auf der linken Seite und, wenn nöthig, nachträglich auch auf der rechten Seite gemacht werden, indem Schleimhaut und Knorpel bis unter die Haut durchtrennt werden. Ob die Incison nahe am Septum oder mehr seitlich gemacht werden soll, hängt davon ab, ob die Linie des Nasenrückens allein verändert werden oder ob die Processus nasales von ihrem Ansatz am Oberkiefer durchtrennt werden sollen. Es ist überraschend, zu sehen, wie leicht man von einem kleinen Schnitt aus die Haut über der ganzen Nase unterminiren kann; verfolgt man von aussen mit dem Finger das Messer unter der Haut, so kann man deren Verletzung leicht vermeiden. C. giebt nun eine detaillirte Beschreibung der plastischen Methoden bei den verschiedenen Arten von Deformitäten.

J. O. Roe (Rochester) wahrt in sehr energischer Weise seine Priorität als derjenige, der zuerst die subcutane plastische Chirurgie für Correctionen von Nasendeformitäten angewandt habe. Dr. Cohen habe den einen von ihm behandelten Fall — es handelte sich um einen jungen Mann mit angeborener Hypertrophie der Nase — ihm zugeführt, Roe hat ihn in Cohen's Gegenwart operirt und dieser habe an diesem complicirten Fall Gelegenheit gehabt, seine Technik kennen zu lernen. Ihm selbst und nicht Joseph in Berlin gebührt die Priorität, denn er habe das Verfahren bereits am 18. Juni 1891 im Medical Record beschrieben, also 7 Jahre bevor Joseph etwas über den Gegenstand veröffentlicht habe. „Joseph in Berlin steht auf derselben Linie mit den Deutschen in Europa, von denen viele die amerikanischen Autoren nicht kennen, aber doch sehr bereit sind, sich deren Arbeiten anzueignen[1]).“ Roe schliesst seine Ausführungen mit den Worten: „Es spielt keine Rolle, was für Modificationen im besonderen Fall bei der Operation angewandt werden, ob die Operation mittels Schnitt nach oben oder nach aussen gemacht wird, ob mit Messer, Knochenscheere, Säge, Meissel oder sonst

1) Wir wollen es uns nicht versagen, diesen Satz im Original wiederzugeben (Red.): „Joseph of Berlin is also quite in line with the European Germans, many of whom ignore American authors, although quite willing to appropriate their work.“



irgend einem Instrument oder Instrumenten, die am vorteilhaftesten in dem betreffenden Fall angewandt werden können; Thatsache bleibt, dass die subcutane Correction der Nasendeformitäten eine Methode ist, die ich die Ehre habe — wenn es eine Ehre ist —, zuerst angegeben und zuerst angewandt zu haben."

Emil Mayer.

III. Briefkasten.

Der Privatdocent für Oto-Laryngologie an der Universität Zürich, Dr. Felix Nager, ist zum Professor ernannt worden.

Das königlich karolingische medico-chirurgische Institut in Stockholm hat den Nobelpreis für Medicin für 1914 dem Privatdocent für Ohrenheilkunde der Wiener Universität, Dr. Barany, für seine Arbeiten über den Vestibularapparat verliehen. Dr. Barany, der als freiwilliger Arzt die Belagerung von Przemysl mitmachte, befindet sich in Marw in Transkaspien in russischer Gefangenschaft.

Für die Redaction verantwortlich Prof. Dr. G. Finder, Charlottenburg, Augsburger Str. 38.
Druck von L. Schumacher, Berlin N. 4.

Internationales Centralblatt

für

Laryngologie, Rhinologie

und verwandte Wissenschaften.

Jahrgang XXXI. Berlin, December. 1915. No. 12.

I. Referate.

a) Allgemeines, obere Luftwege, äusserer Hals, Instrumente.

1) **Prosper Levy** (Basel). **Ueber Lupus der oberen Luftwege mit besonderer Berücksichtigung der Complicationen von Seiten des Gehörorgans.** *Zeitschr. f. Ohrenheilk. etc. Bd. 55. S. 200.*

In der Baseler Universitäts-Klinik, aus welcher diese Zusammenstellung hervorgegangen ist, sind in der Zeit vom 1. April 1889 bis 1. 4. 1907 63 Fälle von Lupus der oberen Luftwege zur Beobachtung gelangt, 0,98 pCt. aller in dieser Zeit beobachteten Fälle von Nasenerkrankung, ein relativ hoher Procentsatz, welcher sich vielleicht durch die grössere Zuweisung dieser Kranken an die obige Klinik erklären dürfte. Es erkrankten mehr Frauen als Männer. Der Zusammenhang mit hereditärer Belastung, Lungentuberculose, weitere ätiologische Momente, Exzeme des Naseneinganges, Mitbetheiligung der Haut, die Localisation der lupösen Processe in Mund, Rachen, Kehlkopf werden an der Hand des Beobachtungsmaterials des genaueren besprochen und besonders unter Mittheilung von 3 Fällen von Mittelohrtuberculose bei Nasenlupus auf die Affection des Gehörorganes beim Lupus der Nase hingewiesen. Bezüglich der Krankengeschichten dieser 3 Fälle von Mittelohrtuberculose, in deren Verlauf es zur Ertaubung des affizierten Gehörorganes gekommen ist, verweisen wir die Interessenten auf das Original.

Den Schluss der Arbeit bilden einzelne therapeutische Notizen.

B. BAGINSKY.

2) **L. Grünwald. Beiträge zur Kenntniss congenitaler Geschwülste und Missbildungen an Ohr und Nase.** *Zeitschr. f. Ohrenheilk. Bd. 60. S. 270.*

Verf. berichtet über einen Fall von Dermoid der Mittelohrräume und seine Bedeutung für die Cholesteatomfrage, bespricht die localen Abarten congenitaler Geschwulstbildung an und in den pneumatischen Räumen des Schädels, ferner die congenitalen Tumoren in der Mittellinie des Gesichtsschädels und die verschiedenen



Formen von Anomalien im Bereich der medianen Nasenfurchen (nebst Mitteilungen selbst beobachteter Fälle, darunter zwei Fälle von Cystenbildung im Bereich des Stenson'schen Ganges).

FINDER.

3) **J. A. Hammar. Gewisse Fälle von Thymusasthma im Lichte der Thymustopographie.** *Zeitschr. f. Kinderheilk. Bd. 13. H. 3/4. 1915.*

In den Fällen, wo die Dyspnoe und der Stridor inspiratorischer Art waren und ein operatives Hervorziehen der Thymus Erleichterung schuf, konnte das Atemhinderniss nicht durch einen in oder gleich unterhalb der Brustapertur durch die Thymus auf die Luftröhre geübten Druck bewirkt sein. Bei der abwärts bis an die Herzbasis immer umfangreicheren Gestaltung der Thymus hätten nämlich in den fraglichen Fällen die Respirationsbeschwerden beim Hervorziehen oder beim exspiratorischen Hervorpressen des Organs nicht erleichtert, sondern verstärkt werden müssen.

Aus ähnlichen Gründen kann die für das Zustandekommen der erwähnten Symptome bedeutungsvolle Druckstelle kaum anders als in oder unterhalb der dicksten Stelle der Thymus d. h. an oder unterhalb der Herzbasis gesucht werden. In dieser Hinsicht kann unter Umständen schon die Bifurcationsstelle vielleicht in Betracht kommen. Besonders erscheint aber der Umstand, dass die Thymus um die Zeit der Geburt dank ihrer derzeitigen verhältnissmässig sehr grossen Breitenausdehnung der Lungenwurzel anliegen kann, besonderer Beachtung wert.

FINDER.

4) **Frühwald. Kehlkopfschüsse bei 4 Soldaten und ein Stirnhöhlenschuss.** Demonstration in der k. k. Gesellschaft der Aerzte in Wien, Sitzung vom 22. 10. 1915. *Berliner klin. Wochenschr. No. 46. S. 1199. 1915.*

1. Streifschuss des Larynx, Zerreissung des Gewebes unterhalb der Stimmbänder, Stenosierung des Kehlkopfs infolge der Narbenbildung. 2. Schuss hinter dem Larynx, starke Schwellung desselben. 3. Schuss in den Mund bei überstrecktem Kopfe, Ausschuss im Nacken, Verlust eines Zahns samt einem Stück Kiefer. Langandauernde Eiterung aus dem Larynx, Aufhören derselben nach Aushusten mehrerer Knochenstückchen, welche aus dem abgesprengten Kieferteile stammten. 4. Schuss hinter dem Kehlkopf, welcher infolge seiner Elastizität dem Geschoss ausgewichen ist, sodass er nicht verletzt wurde. Alle diese Fälle heilten ohne Tracheotomie. 5. Einschuss in der rechten Schläfe, das Projektil drang durch die rechte Orbita in die linke Stirnhöhle. Kugel operativ entfernt.

R. HOFFMANN.

5) **Albrecht. Ueber Schussverletzungen des Halses.** Aus der Univ.-Klinik für Hals-, Nasen- und Ohrenkrankh. zu Tübingen. *Arch. f. Ohren-, Nasen- und Kehlkopfheilk. Bd. 98. H. 2 u. 3. S. 138.*

A. berichtet über drei Fälle, von denen der erste einen nahe dem Schildknorpel vorbeigehenden Durchschuss zeigte. Nach anfänglich ziemlich starker reaktiver Schwellung der Kehlkopfschleimhaut und einseitiger Internusparese glatte Heilung. Im 2. Fall war nach einem Querschuss durch den Hals ein hypopharyngealer und periösophagealer Abscess aufgetreten, der zu einer Sequestrirung der

Platte des 6. Halswirbels führte; mehrere Sequesterstücke wurden durch das Oesophagoskop entfernt. Der 3. Fall zeigt einen Granatsplitter vor dem 5. Halswirbel. Unter schwer zu deutenden Erscheinungen (Krampf des Oesophagusmundes, spastische Vorgänge im Gebiet der Halsmuskeln), die höchstwahrscheinlich durch Tetanusintoxikation bedingt waren, kam Pat. zum Exitus. KOTZ.

6) **Peters. Zwei interessante Halsverletzungen.** *Münchener med. Wochenschr. Feldärztl. Beil. No. 33. S. 1134. 1915.*

Fall 1. Zerreissung der Carotis externa und Jugularis interna in grosser Ausdehnung durch Sprengstücke eines Schrapnells. Nur dem Umstand, dass durch einen günstigen Zufall sofort thatkräftige chirurgische Hilfe zur Stelle war, verdankt Pat. sein Leben.

Fall 2. Ein Fliegerpfeil war an der Unterlippe seiner ganzen Länge nach in die oberflächlichen Weichtheile der rechten Halsseite eingedrungen, ohne irgendwelche Verletzungen lebenswichtiger Organe zu setzen und konnte mit Leichtigkeit von der Einschusswunde aus entfernt werden. KOTZ.

7) **Machmann** und **Nastei** (Bukarest). **Die Anästhesie des Halses und der oberen Luftwege mittels Stovain nach der Methode des Prof. Jonnescu.** *Revista de chirurgie. April 1913.*

In dieser Arbeit schildert Verf. die Unannehmlichkeiten, denen man bei der allgemeinen Narkose durch Chloroform resp. Aether begegnet, wenn man an den oberen Luftwegen operiert. Verf. schildert die Methode von Jonescu, mit Stovain, mittels welcher man bei über 20 grossen Operationen des Halses und der oberen Luftwege einen guten Erfolg erreicht hat. WACHMANN (BUKAREST).

8) **Alfred F. Hess. Gewebsextract als Hämostypticum. (Tissue extract as a hemostatic.)** *Journal of the american med. association. 24. April 1915.*

Verf. hat zuerst menschlichen Gewebsextract — aus dem Uterus — benutzt, neuerdings wurde jedoch Leber oder Niere vom Rindvieh gebraucht. Das Gewebe wurde frisch aus dem Schlachthaus bezogen, gründlich von Blut frei gewaschen, dann liess man es durch eine Maschine gehen, extrahierte es in Salzlösung im Kühlschrank und filtrierte es. Dabei wurden so weit wie möglich die Vorschriften der Asepsis beachtet. Dem Extract, welcher etwas Gewebe in feiner Suspension enthält, wird 0,3 pCt. Trikresol zugesetzt. Aerobe und anaerobe Culturen dieser Flüssigkeit wurden steril befunden. Ausserdem wurde auch ein Trockenpräparat hergestallt durch Trocknen des Gewebes und Zerreiben in einem Mörser. Die mit dem Trikresolzusatz versehenen Präparate behalten ihre Wirksamkeit mindestens einen Monat lang. Verf. hat das von ihm „Thromboplastin" genannte Präparat ausser in zwei Fällen von Haemophylie mit Erfolg bei Blutungen z. B. nach Tonsillectomie angewandt. EMIL MAYER.

9) **Franz Weitlener. Eine einfache billige und praktische Stirnlampe.** *Wiener med. Wochenschr. No. 17. 1915.*

Verf. hat eine gewöhnliche elektrische Taschenlampe (zu drei Kronen) durch Anbringung eines Stirnbandes als Stirnlampe benutzbar gemacht; an der Stirnseite ist die Lampe gepolstert. HANSZEL.

b) Nase und Nasenrachenraum.

10) **J. N. Roy** (Montreal Canada). **Die Ozaena bei den verschiedenen Rassen der Erde.** *Annales des maladies de l'oreille, du nez et du larynx. No. 8. 1914/1915.*

Der Verf. studiert die Häufigkeit dieser Krankheit bei den verschiedenen Rassen.

Verf. beschäftigt sich mit der weissen Rasse nur wenig, da die sie betreffenden Verhältnisse eingehend in Europa studirt wurden. Dagegen hat er in Afrika, America und Oceanien 5000 der schwarzen Rasse angehörende Fälle untersucht, und kommt zu der Schlussfolgerung, dass diese Rasse nicht an Ozaena leidet. Diese Krankheit hat er auch bei den weniger reinen schwarzen Rassen, die mit mongolischem Blut vermischt sind (Peulhs, Foulahs), bei den Arabern und Berberen (Mulatten und Mauren aus Mauretanien) nicht vorgefunden. Sie wurde aber bei den Negern aus Brasilien und Central-America festgestellt. Die gelbe Rasse hat aber eine grosse Neigung zu der Erkrankung, denn sie wurde bei den Japanern und Chinesen sehr oft vorgefunden.

Der Verf. zieht die Schlussfolgerung, dass die schwarze Rasse gegen diese Krankheit nicht immun ist, und folgert weiter, dass, da sie bei den Negern aus Afrika nicht vorgefunden ist, während sie bei denen aus Brasilien und Central-Amerika existirt, die Ursache ihrer Anwesenheit in einer Ansteckung durch die weisse Bevölkerung liegt. Da die Gegenden von Afrika, Oceanien und die Antillen von Europäern weniger besucht sind, glaubt der Verfasser, dass durch den Mangel an Ansteckungsmöglichkeit diese Gegenden unverseucht blieben. Er ist fest überzeugt, dass die Ozaena eine microbische Krankheit ist, die auf den Coccobacillus Perez zurückzuführen ist.

WACHMANN (BUKAREST).

11) **Fritz Seufert. Ueber die Behandlung der Ozaena mit Anilinfarbstoffen.** *Inaug.-Dissert. Würzburg 1915.*

Ueber therapeutische Anwendung von Anilinfarbstoffen ist aus O. Seifert's Klinik bereits mehrfach von diesem selbst und seinen Schülern berichtet worden. In vorliegender Arbeit theilt Verf. die Erfolge mit, die er mittels Anwendung der Seifert'schen Blaulösung bei Ozaena erzielt hat. Diese Lösung wird bereitet, indem man aus einer concentrirten alkoholischen Stammlösung von Methylenblau und einer solchen von Methylenviolett (Pyoktanin) eine concentrirte Mischung hergestellt, die mehr nach blau als nach violett schimmert. Nach gründlicher Reinigung und Anästhesirung mit 5 prozentiger Cocainlösung wird die erkrankte Schleimhaut mit der Farbstofflösung gepinselt. Die Behandlung erfolgt mindestens 2 mal wöchentlich. Verf. berichtet über 11 Fälle, in denen die Krankheit zum Theil vorzüglich beeinflusst wurde; nur in einem Fall (Nebenhöhleneiterung?) blieb jeder Erfolg aus. In einem Fall konnte, nachdem die Behandlung ein Jahr lang ausgesetzt war, constatirt werden, dass keinerlei Characteristica der Ozaena mehr vorhanden waren.

FINDER.

12) **O. Körner. Ein neues operatives Verfahren zur Beseitigung von Synechien in der Nase.** *Zeitschr. f. Ohrenheilk. Bd. 60. S. 252.*

Die Methode besteht darin, dass man aus dem Septum das ganze Stück

herausschneidet, an dem das Narbengewebe haftet. Das im Septum angelegte Loch muss so gross sein, dass sein Rand die von der Spaltung herrührende Wunde am hinteren Theil des Nasenflügels oder an der unteren Muschel nicht berühren kann, wenn etwa eine reactive Schwellung nach der Operation auftreten sollte. Verf. schildert, wie er diese Methode bei einem 6jährigen Kinde mit syphilitischen Synechien in beiden Nasenhöhlen anwandte; in diesem Falle machte er sich das Septum vom Vestibulum oris aus zugänglich und excidirte den ganzen im Bereich der Verwachsungsstelle liegenden Septumtheil.

FINDER.

13) **Meurers. Ueber vier im Anschluss an eitrige Nebenhöhlenerkrankungen entstandene Complicationen mit tödlichem Ausgang.** *Zeitschr. f. Ohrenheilk. Bd. 60. S. 335.*

Fall I. Sepsis nach Kieferhöhlenempyem dentalen Ursprungs. Section ergiebt Vereiterung beider Sinus cavernosi, eitrigen Thrombus in der linken Carotis interna. Verf. hält für das wahrscheinlichste in diesem Fall: Thrombose des Plexus pterygoideus und daran anschliessend des Sinus cavernosus durch retrograde Infection, entlang einer mit dem II Trigeminusast durch das Foramen ovale verlaufenen Vene.

Fall II. Rechtsseitiger Hirnabscess im Anschluss an eine linksseitige Stirnhöhlenentzündung.

Fall III. Meningitis nach Operation einer rechtsseitigen Stirnhöhleneiterung. Die Section ergab keine Veränderung an der Knochenwandung, so dass anzunehmen war, dass es auf dem Blutgefässwege zu einer Infection des Sinus cavernosus kam. Im Keilbein fand sich in einer grösseren Vene ein echter centraler Thrombus.

Fall IV. Ein linksseitig bestehendes Stirnhöhlenempyem führte nach Durchbruch durch das Septum zu einem ebensolchen Empyem rechts.

Von hier wurde durch die Venae diploeticae frontalis der Sinus longitudinalis und weiter des Emissarium parietale inficirt und thrombosirt.

Es kam von der eitrigen Infection des Sinus sagittalis aus zu einem Subduralabscess, der seinerseits wieder durch das Emissarium parietale zur Infection der Galea führte und eine Osteomyelitis der Diploe hervorrief.

FINDER.

14) **Gustav Killian. Die Erkrankungen der Nebenhöhlen der Nase bei Scharlach.** Mit 3 Tafeln. *Zeitschr. f. Ohrenheilk. Bd. 56. S. 189.*

K. berichtet über 6 Fälle von Erkrankungen der Nebenhöhlen der Nase bei Scharlach und fügt aus der Literatur noch weitere 19 Fälle mit Krankengeschichten und von 7 Fällen einige Auszüge aus den Sectionsberichten von Harke, Moritz Wolf und Wertheim hinzu. Aus der Analyse des vorliegenden Materials ergiebt sich, dass die Nebenhöhlen der Nase bei Infectionskrankheiten und demgemäss auch beim Scharlach häufig in Mitleidenschaft gezogen sind und dass besonders auch die Kieferhöhle mit erkrankt. Lässt sich auch der Beginn der Erkrankung nicht in allen Fällen mit Sicherheit feststellen, so besteht doch die Erkrankung der Schleimhaut der Nebenhöhlen selbst in entzündlicher Infiltration mit ödematöser Schwellung verschiedenen Grades mit Streptococcen, Staphylococcen, Bacillus pyocyaneus und Diplococcus lanceolatus. Auch äusserlich können Oedeme auf-

treten am inneren Theile der oberen Augenlider und am unteren Augenlid mit nachfolgender Abscedirung und Caries. In einzelnen seltenen Fällen kommt es zur Meningitis serosa und auch zur Sinusthrombose mit pyaemischen Erscheinungen.

Die Therapie richtet sich nach den vorliegenden Symptomen und wird selbstverständlich allen Indicationen Rechnung tragen, in geeigneten Fällen ein chirurgisches Vorgehen recht baldigst erheischen.

B. BAGINSKY.

15) **G. A. Weill. Drainage des Sinus maxillaris durch den Nasengang. (Drainage diaméatique du sinus maxillaire.)** *Annales des mal. de l'oreille. No. 4. 1914.*

Verf. giebt eine Canüle an, die mittels eines Troikarts durch den unteren Nasengang eingestochen wird; der Theil, der sich im Sinus befindet, ist aus Metall, der in der Nase befindliche Theil ist aus Caoutschouc. Die Canüle soll mehrere Wochen liegen bleiben; in einem Fall hat Verf. sie zwei Monate liegen lassen.

FINDER.

16) **J. Zange. Ueber Pyämie nach Kieferhöhleneiterung.** *Zeitschr. f. Ohrenheilk. Bd. 60. S. 318.*

Mittheilung zweier Fälle. Im ersten Fall traten 14 Tage nach einem acuten Kieferhöhlenempyem peritonitische Erscheinungen auf, es wird operirt, die Operation bestätigt aber die Diagnose Peritonitis nicht, vielmehr wird nur eine leichte Röthung der Darmserosa gefunden. Exitus 6 Tage darauf. Section ergiebt Thrombosen und Haemorrhagien der Darmwand im Dünndarm, correspondirende Nekrosen und Ulcera der Schleimhaut und fibrinöse Peritonitis, dazu ein Empyem der rechten Highmorshöhle. In der Darmwand wurden Coccen nachgewiesen, wahrscheinlich Streptococcen. Als Infectionsweg kam hier wohl ausschliesslich in Betracht, dass die Infectionserreger durch die Kieferhöhlenschleimhaut direct in die Blutvenen gelangt sind.

Im zweiten Fall zeigten sich im Anschluss an eine unter hohem Fieber auftretende acute Kieferhöhleneiterung, in deren Verlauf es zur Entzündung der tieferen Gewebsschichten der Kieferhöhle und der mittleren Muschel kam, Allgemeinsymptome, welche zunächst nur das Sensorium beeinträchtigt erscheinen liessen, dann aber auf eine schwere acute Erkrankung der Nieren mit starker Betheiligung des Cerebrum hinwiesen. Section bestätigt die haemorrhagische Nephritis, stellt aber ausserdem eine Pyaemie fest, die sich manifestirt durch multiple eitrige Infarkte in der Milz, diffuse eitrige Peritonitis und beginnende Pleuritis in der Nachbarschaft der Milz.

FINDER.

17) **Rhese** (Königsberg i. Pr.). **Die Bacteriologie des kranken Siebbeins.** *Beitr. zur Anat., Physiol., Pathol. u. Therapie des Ohres, der Nase und des Halses. Bd. 8. S. 235. 1915.*

Verf. untersuchte bacteriologisch 26 kranke Siebbeine, ohne Auswahl, wie sie sich gerade in der Klinik zeigten. Er kommt zu folgenden Schlussfolgerungen: 1. Bei der Ethmoiditis chronica ist vorzugsweise der Staphylococcus pyogenes albus und der Diplococcus lanceolatus nachweisbar. Niemals wurden Anaeroben gefunden. 2. Der bacteriologische Befund erklärt die relative Gutartigkeit der

Siebbeinerkrankungen und die Neigung der Ethmoiditis zur Chronicität. 3. Reinkulturen der Erreger sind im chronisch erkrankten Siebbein Seltenheiten, im allgemeinen finden sich Bacteriengemische und zwar etwa 2—5 verschiedene Keimarten. 4. Zwischen den Hohlräumen des Siebbeins und der Nasenhaupthöhle sowie bei beiderseitiger Erkrankung zwischen den Siebbeinen beider Seiten besteht weitgehende bacterielle Unabhängigkeit sowohl bezüglich der Keimarten wie der Zahl der Keimarten und der Keimzahl überhaupt. 5. Gleichzeitige Kieferhöhleneiterungen fördern die Bacterienflora des kranken Siebbeins. 6. Die Siebbeinoperation führt bei sachgemässer Ausführung und Nachbehandlung nach Ablauf von 2—3 Wochen zu einer bacteriellen Entlastung der operirten Nasenseite. Es kann daher in Fällen beiderseitiger uncomplicirter Siebbeinerkrankung unbedenklich 3—4 Wochen nach der Operation der ersten Seite diejenige der zweiten folgen. 7. Principielle bacteriologische Unterschiede lassen die einzelnen Formen der Ethmoiditis chronica nicht erkennen. Die eitrigen Formen sind, wie von vornherein zu erwarten, im allgemeinen keimreicher wie die hyperplastischen. Auf bacteriologischem Wege ist die Entstehung der verschiedenen Formen der chronischen Siebbeinentzündung nicht erklärbar. 8. In denjenigen Fällen, bei denen die chronische Ethmoiditis das klinische Bild der Ozaena oder Atrophie ohne Fötor oder Fötor ohne Atrophie aufweist, war stets der Bacillus mucosus (Abel) nachweisbar und zwar zweimal in Reinkultur, einmal überwiegend. Trotzdem ist er nicht als die Ursache von Atrophie und Fötor anzusehen, sondern ein secundärer Factor. Augenscheinlich findet der Bacillus mucosus in fötiden und atrophischen Nasen besonders günstige Lebensbedingungen. In diesem Sinne ist sein Vorhandensein im Siebbein als übler Indikator anzusehen, der meistens eine schwere Erkrankung des Siebbeins, einen langwierigen Verlauf oder ein Darniederliegen der Abwehrkräfte anzeigt. 9. Bei gewissen Formen chronischer Siebbeinerkrankung, die als beginnende Mucocele aufzufassen sind, weist die bacteriologische Untersuchung auf einen entzündlichen Zustand mässigen oder geringeren Grades hin.

OPPIKOFER.

18) **G. E. Shambough. Pathologie des Siebbeinlabyrinths. (Pathology of ethmoid labyrinth.)** *Journ. amer. med. associat. 12. December 1914.*

Die häufigste und oft am meisten Beschwerden machende Form ist die chronische hypertrophische Ethmoiditis. Diese ist primär eine nicht-eitrige Erkrankung; mit der Verschlechterung der Abflussverhältnisse aus den Siebbeinzellen, welche durch die Hypertrophie der Schleimhaut bedingt wird, kann secundär auch eine Eiterung hinzukommen. Es giebt eine chronische atrophische Form der Ethmoiditis, die in der Regel mit einem allgemeinen chronischen Zustand in der Nase einhergeht. Die cystische Vergrösserung der mittleren Muschel und der Bulla ist oft als pathologischer Zustand beschrieben worden. Wenn es auch wahr ist, dass diese Gebilde Sitz einer Mucocele sein können, die ihre Vergrösserung hervorrufen können, so handelt es sich hier doch gewöhnlich um eine anatomische Variation, wie sie bei der Bildung des Siebbeinlabyrinths sehr häufig sind. EMIL MAYER.

19) **Harmon Smith. Erblindung bei äusserer Siebbeinoperation. (Blindness incidental to external ethmoidal operation.)** *The Laryngoscope. April 1915.*

Nach einer Siebbeinoperation trat Protrusion des rechten Auges, Chemose

des unteren Lids und schliesslich Erblindung auf. S. fand bei der Untersuchung des Falls, der von einem gut ausgebildeten und als tüchtig geltenden Specialisten in allgemeiner Narkose operirt worden war, dass im Septum hoch oben eine grosse Perforation war; diese war dadurch zustande gekommen, dass der Operateur mit seinem Instrument die Lamina perpendicularis des Siebbeins durchbohrt hatte; er verlor die Richtung und kam auf diese Weise mit dem Instrument in das Siebbein der gegenüberliegenden Seite. Ob die Erblindung durch directe Verletzung des N. opticus bewirkt wurde oder ob das Trauma in der Umgebung des Nerven zu einer Blutung im Sinus cavernosus führte, bleibt dahingestellt. Jedenfalls benutzt Verf. dies Vorkommniss, um vor der Operation in Narkose zu warnen und dieselbe in Localästhesie anzurathen. Ist der Patient in Allgemeinnarkose und muss der Operateur in der Richtung nach hinten und oben arbeiten, so besteht sehr leicht die Gefahr, dass er aus der Richtung kommt.

EMIL MAYER.

20) **David Ralph Bowen. Röntgenuntersuchung der Keilbeinhöhle. (Roentgen examination of the sphenoidal sinus.)** *American journal of roentgenology. I. No. 12. S. 449.*

Verf. beschreibt eine neue Position zur Anfertigung von Röntgenphotographien der Keilbeinhöhle. Pat. liegt auf dem Rücken; der Kopf ist über den Tischrand hinaus extendirt und ruht auf einem Tischchen. Die Platte wird unter den Kopf gelegt.

EMIL MAYER.

21) **Freystadtl** (Budapest). **Röntgenbild der Keilbeinhöhle vom Epipharynx aus.** *Berliner klin. Wochenschr. No. 28. S. 1322. 1914.*

F. führt behufs Röntgenaufnahme der Keilbeinhöhle und zur Diagnose einer eventuellen Keilbeinhöhlenerkrankung den Röntgenfilm mittels eines zu diesem Zwecke konstruirten Filmhalters in den Nasenrachenraum bis zur Rachenwölbung. Die Röntgenstrahlen schickt er von dem Scheitel durch den Schädel. Auf den auf diese Weise gewonnenen Bildern sind der Rand der Choanen, ein Theil des Nasenseptums, das Septum der Keilbeinhöhle und rechts und links davon die Keilbeinhöhlen sichtbar, allerdings nur theilweise, so dass man über Lage und Grössenverhältnisse derselben keinen Aufschluss bekommt. Die Vortheile des Verfahrens liegen nach dem Verf. darin, dass der Film in möglichst grösste Nähe des Sinus sphenoidalis gebracht wird, wodurch die Bilder schärfer werden, dass die Keilbeinhöhlen nebeneinander — und wenn von den Siebbeinzellen nicht überdeckt — isolirt zu sehen sind. Pathologische Fälle hat bisher Verf. noch nicht untersucht.

R. HOFFMANN.

22) **George M. Mc. Bean. Variationen der Keilbeinhöhlenerkrankung. (Variations of sphenoid sinus disease.)** *Annals of otology, rhinology and laryngology. Juni 1914.*

Verf. betont, dass Keilbeinhöhlenerkrankungen viel häufiger sind als man gewöhnlich annimmt; man würde sie bei sorgfältiger Untersuchung des Nasenrachenraums viel häufiger diagnostisiren, besonders mittels des Nasopharyngoscops. Von den 9 Fällen des Verf.'s endeten 3 tödlich; bei allen liegt der Obductionsbefund vor; er ergab: Blutung, Hirnabscess, Hirntumor. Zwei acute Fälle gingen

in Heilung über. Drei Fälle wurden operirt und gebessert, ein Fall wurde nicht behandelt.

In vielen Fällen bestanden Symptome von seiten der Augen. Schwierigkeit beim Nahsehen; in einem Fall war Ungleichheit der Pupillen und Accommodationsspasmus vorhanden. In dem Fall von Hirnabscess und bei dem Hirntumor bestand — als Zeichen des intracraniellen Drucks — Stauungspapille.

EMIL MAYER.

23) **A. Heindl** (Wien). **Kriegsverletzung des Keilbeins.** *Wiener klin. Wochenschrift. No. 16. S. 430. 1915.*

Rechtsseitige Amaurose mit Protrusio bulbi. Radiographisch festgestellt eine Kugel in der vorderen Keilbeinwand und im Septum. Extraktion auf endonasalem Wege. Sehschärfe seither gebessert.

HANSZEL.

24) **Rudolf Schilling** (Freiburg i. Br.). **Ueber experimentelle, endogene Infection der Nase und des Ohres durch pathogene Hefen.** Mit 3 Abb. *Zeitschr. für Ohrenheilk. Bd. 56. S. 61.*

Die Untersuchung der Nasenhöhle und des Felsenbeines zweier durch Einverleibung von Hefen inficirter Kaninchen ergab in der Nasenhöhle und zwar im bindegewebigen Theile der Schleimhaut knollige Verdickung von verschiedener Grösse von granulationsähnlichem Charakter. Die Knötchen erscheinen von Hefezellen durchsetzt. Im Ohr finden sich Herde in der Schnecke mit Hefezellen durchsetzt. Auch die Nebenhöhlen der Nase, die Kieferhöhlen und die Siebbeinzellen sind mit Eiter völlig ausgefüllt. In allen Herden finden sich zahlreiche Hefezellen. Bei der ausserordentlichen Verbreitung der Hefen und bei der Thatsache, dass der Mensch für Hefeinfection nicht unempfänglich ist, dürfte die Bedeutung dieser Untersuchungen darin liegen, dass unter Umständen auch beim Menschen derartige Nasen- oder Ohrenkrankheiten zur Beobachtung gelangen können.

B. BAGINSKY.

25) **W. Liedt** (Bern). **Beitrag zur Histologie und Pathogenese der Rachenmandelhyperplasie.** *Zeitschr. f. Ohrenheilk. Bd. 55. S. 56.*

Es wurde das Material von 50 Patienten mit Hyperplasie der Rachenmandel im Alter von 3 bis 36 Jahren, dann 6 Rachenmandeln von Kindern unter einem Jahr aus der Leiche untersucht und namentlich unter Berücksichtigung der actuellen Frage, ob gewisse konstitutionelle Schwächezustände, wie wir sie bei mit Adenoiden behafteten Patienten beobachten, gewisse besondere pathologische Veränderungen ihrer Structur bedingen, welche der Rachenmandelhyperplasie sonst gesunder Individuen fehlen; es hat sich herausgestellt, dass dies nicht der Fall ist, dass die konstitutionellen Schwächezustände das histologische Bild der Rachenmandelhyperplasie nicht beeinflussen. Vermehrtes Auftreten von Leucocyten oder eosinophilen Zellen ist nicht constant und sie bieten nichts characteristisches. Damit steht diese Beobachtung in Uebereinstimmung mit denen anderer Untersucher und es ergiebt sich daraus die Thatsache, dass die Versuche Dansac's „gewisse Merkmale scrophulöser adenoider Vegetationen“ zu fixiren

nicht den Verhältnissen entsprechen, worauf Brieger früher schon hingewiesen hat.

Den Schluss der Arbeit bildet eine Widerlegung von Ansichten und Mittheilungen von Serebriakoff und Schoenemann über Involutionsvorgänge der Rachenmandel und die Physiologie derselben, wobei namentlich auf die Goerke-Brieger'schen Arbeiten hingewiesen wird und deren Hypothese, welche den vorliegenden Thatsachen am ehesten gerecht wird. B. BAGINSKY.

26) **O. Ballo. Histologische Untersuchungen über die typischen Nasenrachenpolypen, besonders über ihre Veränderungen bei der Spontanheilung.** Mit 4 Abb. *Zeitschr. f. Ohrenheilk. Bd. 55. S. 310.*

B. beschreibt 8 Fälle von Schädelbasisfibromen mit Angabe der histologischen Befunde; dieselben stellen derbe Fibrome dar, zusammengesetzt aus einem dicht gefügten Balkenwerk von Bindegewebsbündeln, Bindegewebszellen aller Formen und sternförmigen, spindelförmigen, kugeligen Zellen mit Ausläufern. Die peripheren Abschnitte sind meist zellenreicher als die centralen und enthalten reichliche, vielfach dünnwandige Gefässe. Histologisch finden sich vielfach regressive Metamorphosen der Gewebe und Veränderungen an den Gefässen; was die Gewebe anlangt, so zeigt sich hyaline Degeneration des Bindegewebes in verschiedener Ausdehnung und Vertheilung und greift diese Veränderung auf die Gefässwandungen über; in den Gefässen selbst finden sich Thromben mit Blutplättchen, Fibrin, Leukocyten und Hyalin und die Arterien zeigen zellige Verdickung der Wand mit schliesslicher Obliteration des Gefässes an einzelnen Stellen, an denen es auch zu directer Nekrose des Gewebes kommen kann. Diese Veränderungen, wenn sie hochgradig in Scene treten, dürften wohl die Involutionserscheinungen, wie sie bei den Nasenrachenfibromen manchmal zu beobachten sind, erklären. B. BAGINSKY.

27) **John Edwin Brown. Zwei Fälle von ausgedehntem Fibromyxom des Nasenrachens. (Two cases of extensive fibromyxoma of the nasopharynx.)** *Annals of otology, rhinology and laryngology. December 1914.*

Im ersten Fall wollte Verf. nur so viel, als er von vorn her mit der Schlinge fassen konnte, von dem Tumor abschnüren; es gelang ihm jedoch, den Tumor in toto (55 mm lang und 22 mm breit), wenn auch mit Schwierigkeit, durch die Nase herauszubekommen; es war ein gewöhnliches Fibrom. Seit 5 Jahren ist Pat. völlig gesund.

Im zweiten Fall Operation durch die Kieferhöhle in Aethernarkose. Die Kieferhöhle war frei, ihre hintere Wand war aber verschwunden; es fand sich hier eine feste, mit dem Tumor im Nasenrachen zusammenhängende Masse. Es gelang unter grossen Schwierigkeiten und bei sehr heftiger Blutung den Tumor, der sich in die hinteren Siebbeinzellen, Keilbeinhöhle, Fossa spheno-maxillaris hineinerstreckte, aus seinen Verbindungen loszulösen. Nach der Operation schwerer Collaps; Transfusion von 70 ccm Blut vom Vater des Pat. auf indirectem Wege.

EMIL MAYER.

28) **Giov. Basile. Histologische und functionelle Veränderungen der centralen Hypophyse des Menschen in einem Falle von Lymphosarkom des Nasenrachens.** *Zeitschr. f. Lar., Rhin. und ihre Grenzgeb. Bd. 7. S. 659. 1915.*

Das Lymphosarkom war von der linken Gaumenmandel ausgegangen und füllte den grösseren Theil des Nasenrachens aus. Patient starb an Cachexie. Bei der mikroskopischen Untersuchung der Hypophyse fand sich eine auffallend grosse Zahl von chromophilen Zellen. Diese starke Zunahme der chromophilen Zellen war bei 10 Controlindividuen gleichen Alters nicht zu finden, auch nicht bei einem Individuum, das an Leberkrebs gestorben war. Ausser der starken Zunahme der chromophilen Zellen konnte auch reichlich Zelllipoid nachgewiesen werden.

Aus der Zunahme der eosinophilen Elemente und der Lipoide glaubt Verf. auf eine Hyperfunction der Hypophyse schliessen zu dürfen, bedingt durch den Retronasaltumor. Patient war apathisch und schläfrig gewesen, Symptome, welche Verf. gemäss der Auffassung seines Lehrers Citelli als Folge der Hypophysenveränderung auffasst.

OPPIKOFER.

c) Mundrachenhöhle.

29) **Johan Almqvist. Ueber die Pathogenese, Behandlung und Prophylaxis der Hg-Stomatitis. (Om kvicktilverstomatitens patogenes, behandling och profylax.)** Vortrag in der Versammlung der Schwedischen Gesellschaft der Aerzte. *Svenska Läkarsällekapets förhandlingar. H. 7 u. 8. 1915.*

Die ulceröse mercurielle Stomatitis entsteht nicht allein durch Hg-Wirkung für sich, sondern ist eine Combinationswirkung zwischen dem Quecksilber im Blute und dem Eiweissspaltungsprocesse an der Stelle, wo die mercuriellen Wunden gebildet werden. Diese localen Eiweissspaltungsprocesse verursachen theils eine Auflockerung und Erosion der Schleimhaut, theils eine Entwicklung von H_2S-Gas; das Gas wird leicht durch die aufgelockerte Schleimhaut von den Capillaren der Cutispapillen aufgenommen und bildet in deren Endothelzellen körnige Niederschläge nach dem Zusammentreffen mit Hg-haltigem Blute. Da die Epidermis mehr oder weniger nekrotisch geworden ist, bekommen die eiweissspaltenden Bacterien auf der Oberfläche Gelegenheit, das früher lebende Gewebe anzugreifen, entwickeln sich kräftig und zerstören die degenerirte Epidermis: die oberflächliche und mit nekrotischen Detritusmassen bedeckte Wunde ist gebildet, und zwar auf der Stelle, wo wir von Anfang an Fäulnissprocesse hatten.

Solche Wunden können deshalb nur dort gebildet werden, wo Speisereste sich ansammeln können, und zwar in der Tasche zwischen den Zähnen und dem Zahnfleisch, im Winkel vor der Plica pharyngomandibularis und in den Lakunen der Tonsillen. Nur an diesen Stellen ist die mercurielle Stomatitis primär, an allen anderen ist sie secundär.

Alle Mittel, die die Fäulnissprocesse einschränken. können gegen die mercurielle Stomatitis gebraucht werden; die besten sind jedoch starke antiseptische Mittel, solche, die das H_2S binden und oxydirende Mittel. Verf. ist ein grosser Freund von H_2O_2-Präparaten; die Anwendung von diesen als Mundwasser oder

Zahnpaste genügt nicht, sondern sie müssen durch Spritzen mit feinen Canülen tief in die genannten Stellen eingeführt werden.

Die beste Prophylaxie besteht nach der Meinung des Verf.'s in einer Desinfection der Prädilectionsstellen während und unmittelbar nach der Hg-Behandlung. E. STANGENBERG.

30) **Du Bois** (Genève). **Ein Fall von Lichen planus der Mundschleimhaut. (Un malade atteint de lichen plan de la muqueuse buccale.)** *Revue méd. de la Suisse rom. No. 7. 1915.*

Das Interesse dieses Falles besteht in der Differentialdiagnose desselben gegenüber syphilitischer Mundschleimhauterkrankung. Wassermann negativ. An der Wangenschleimhaut ist ein Netz von sich spitzwinklig kreuzenden weissen Streifen sichtbar. Die Zunge zeigt verschwommene Beläge. Als Unterscheidungsmerkmal von Syphilis hebt Verf. hervor, dass secundäre syphilitische Plaques selten an den Wangen sitzen und entzündlich röthliche Umgebung haben. Die Leukoplakie der Syphilis tertiaria sieht sklerosirter, narbiger aus und bildet niemals netzförmige, sondern verstrichene Auflagerungen. Die Leukoplakie des Rauchers ist ähnlich der tertiärsyphilitischen, jedoch weniger infiltrirt, weicher anzufühlen, und nimmt nach Aufgabe des Rauchens ziemlich rasch ab.

Die Behandlung des Lichen planus oris, welcher ein gutartiges Uebel ist, besteht in möglichst wenig Encheiresen, in Pflege des Mundes und in innerlichen Gaben von Arsenik. Bei genügender Geduld besteht gute Prognose. Es giebt niemals Umwandlung in Neoplasmen. JONQUIÈRE.

31) **E. Urbantschitsch** (Wien). **Ueber Hyperkeratosis lacunaris.** *Med. Klinik. No. 45. 1915.*

Als typisches Beispiel einer Hyperkeratosis lacunaris-Erkrankung führt Verf. einen Fall (14jährigen Schüler) an, bei welchem die Gaumentonsille, die linke Hälfte der hinteren Nebenwand und die Rachentonsille mit den typischen spiessförmigen harten Stacheln besetzt waren. Im unmittelbaren Anschluss an die Extraction der Hornstacheln eingeriebene 2proc. Methylenblausilberlösung war von guter Wirkung. SEIFERT.

32) **Louis Fischer. Die Verbindung von folliculärer Angina und acutem gastrischen Fieber; eine klinische Studie. (The association of follicular tonsillitis with acute gastric fever; a clinical study.)** *Medical record. 21. Nov. 1914.*

Verf. macht darauf aufmerksam, dass man sehr häufig bei Kindern, die „sich den Magen verdorben" und in Folge Ueberfütterung oder Aufnahme schwer verdaulicher Nahrung an acuter fieberhafter Gastritis mit Flatulenz, Koliken und gewöhnlich auch Constipation erkrankte, meist auch zufällig eine Angina mit stecknadelkopfgrossen Eiterpfropfen in den Lakunen entdeckt. Culturen von der Tonsille zeigen die Anwesenheit von Staphylococcus; in einigen Fällen findet sich auch der Micrococcus catarrhalis. Die Temperatur ist gewöhnlich hoch. Es bestehen selten Schluckschmerzen oder sonstige Störungen von Seiten des Halses. Man soll es sich zur Regel machen, bei jedem Kinde, das die Nahrung verweigert, den Hals zu untersuchen. EMIL MAYER.

33) **Sébileau, Socquet** und **Balthazard. Tod durch Eröffnung der Carotis interna im Verlauf einer Tonsillectomie. Verantwortlichkeit des Arztes? (Mort par ouverture de la carotide interne au cours de l'amygdalectomie. Responsabilité médicale?)** *Le Larynx. No. 5. Mai 1914.*

Vorliegender Artikel stellt ein gerichtsärztliches Gutachten dar, das die Verff. in folgendem Fall erstattet hatten: Ein Specialist — angeblich als solcher bekannt und geschätzt — hatte unter Assistenz eines anderen Arztes und einer Krankenschwester einen 9jährigen Knaben in der Küche seiner Eltern in Chloräthylnarcose operirt. Nachdem die adenoiden Vegetationen entfernt waren, wurde nach vorheriger Ablösung von den Gaumenbögen zuerst die rechte, dann die linke Tonsille mittels der Ruault'schen Zange entfernt. Bei nochmaliger Inspection des Rachens sah der Operateur noch ein blutendes Stückchen der linken Mandel, das ganz oben in der Mandelbucht sass. Er ging nochmals mit der Zange ein, um das Stück zu entfernen. In dem Moment, in dem er zufasste, machte das Kind, das in der üblichen Weise von der Wärterin auf dem Schooss gehalten wurde, eine brüske Bewegung; es trat eine foudroyante Blutung auf und das Kind starb in wenigen Augenblicken.

Die Untersuchung ergab, dass die Zange den linken hinteren Gaumenbogen völlig entfernt und eine tiefe Wunde in die seitliche Rachenwand gesetzt hatte, in deren Grunde eine Arterie frei lag, die — wie Injectionsversuche ergaben — die Carotis interna war. In der Wand des Gefässes war ein ovaler Substanzverlust, der genau dem bei der Operation gebrauchten Instrument entsprach.

Verff. kommen auf Grund ihrer sehr sorgfältigen Erwägungen zu einem den Arzt entlastenden Erkenntniss.

FINDER.

34) **Louis Vacher** und **Maurice Denis. Totale Tonsillectomie und postoperative Blutung. (Amygdalectomie totale et hémorrhagie postopératoire.)** *Annales des maladies de l'oreille etc. No. 6. 1914.*

Verff. sind warme Anhänger der totalen Tonsillectomie. Das einzige Verfahren, mittels dessen ihrer Ansicht nach die gründliche Entfernung der Mandel möglich ist, ohne dass dabei die Gaumenbögen verletzt werden, ist die Anwendung der Schlinge, und zwar geben sie der kalten Schlinge den Vorzug vor der warmen. Nach der Operation lassen sie die Patienten nicht Eis schlucken, sie spritzen vielmehr in die Mandelbucht eine Mischung von Wasserstoffsuperoxyd und Natr. borat-Lösung (ungefähr 1:5). Wenn eine Blutung stattfindet, so soll man einen grossen Wattebausch, der mit H_2O_2-Lösung getränkt ist, 10—15 Minuten lang fest gegen die blutende Stelle drücken. Man soll eine Stunde nach der Operation sorgfältig die Mandelbucht controliren; findet man ein dieselbe ausfüllendes oder bedeckendes Blutgerinnsel, so soll man es sorgfältig entfernen, denn darunter ist gewöhnlich ein kleines blutendes Gefäss vorhanden, und soll dann entweder dieses mit einer Klammer fassen, die man eine Stunde liegen lässt, oder durch Compression mit dem H_2O_2-Tampon die Blutung zum Stehen bringen:

FINDER.

35) **E. Harrison Griffin. Peritonsillarabscess. (Peritonsillar abscess.)** *Medical Record. 6. Februar 1915.*

Nach Eröffnung des Abscesses soll die Wundhöhle mittels einer kleinen

Spritze mit einer 25proc. Arygrollösung ausgespült werden bis sie zugranulirt ist. Dadurch soll die Neigung zu Recidiven vermindert werden. Vor allem soll man sich nicht mit der Heilung der einzelnen Attacke begnügen, sondern auch die Ursache der Krankheit aufzufinden bestrebt sein. EMIL MAYER.

36) **J. Moskovitz** (Budapest). **Prophylaxe und Therapie der Peritonsillarabscesse.** *Wiener med. Wochenschr. No. 29. 1915.*

M. empfiehlt als rationelle und erfolgreiche Behandlung peritonsillärer Abscesse, in die Regio supratonsillaris einen Einschnitt bis in den Eiterherd zu machen und dann mit einem scharfen Löffel die Eiterhöhle gründlich auszukratzen. Dieses Verfahren soll Recidive verhüten. HANSZEL.

d) Diphtherie und Croup.

37) **M. van Riemsdijh** (Amsterdam). **Das Problem der Diphtherie- und Pseudodiphtheriebacillen.** *Nederl. Tijdschr. v. Geneesk. II. No. 9. S. 1252. 1915.*

Die Verfasserin gelangt zu folgenden Schlusssätzen:

1. Der Bac. diphtheriae ist ein echter Parasit und wird gefunden bei dem Diphtheriepatienten und bei denjenigen, welche mehr oder weniger mit Diphtherie in Berührung gewesen sind. Diese Personen verursachen neue Diphtherie-Fälle und neue Bacillenträger.

2. Es besteht ein strenger Parallelismus zwischen der Zahl der Diphtheriefälle und der Zahl der Bacillenträger, stark beeinflusst durch engeren Contact mit dem Diphtheriepatienten.

3. Wo jegliche Berührung mit Diphtherie ausgeschlossen werden kann, werden auch keine Diphtheriebacillen gefunden.

4. Die Prädilectionsstelle und der natürliche Aufenthaltsort für Diphtheriebacillen ist die Schleimhaut des Halses.

5. Die Diphtheriebekämpfung führt stets zum Ziel, wenn man diejenigen, welche Bacillen beherbergen, isolirt.

6. Bac. Hofmanni oder Bac. pseudodiphtheriae ist ein Saprophyt und normaler Bewohner der Nasenschleimhaut, ab und zu auch der Schleimhaut des Halses.

7. Es besteht kein Parallelismus zwischen dem Vorkommen von Bac. Hofmanni und von Bac. diphtheriae.

8. Bac. Hofmanni hat nie einen Diphtherie-Fall verursacht, hat also keine epidemiologische Bedeutung.

9. Er wird auch dort in grosser Anzahl gefunden, wo jegliche Berührung mit Diphtherie ausgeschlossen werden kann.

10. Die Prädilectionsstelle und der natürliche Aufenthaltsort dieses Bacillus ist die Nasenschleimhaut.

11. Die Anzahl von gefundenen Bacilli Hofmanni hängt ab von socialen und hygienischen Umständen.

12. Bac. diphtheriae und Bac. Hofmanni gehören zu bacteriologisch und biologisch getrennten Gruppen.

13. Die bacteriologische Untersuchung vom Diphtheriepatienten im acuten Stadium und vom Reconvalescenten und gesunden Bacillenträger ist verschieden und im ersteren Fall viel einfacher. VAN GILSE.

e l) Kehlkopf und Luftröhre.

38) **Friedel Pick. Zwei Fälle von Kehlkopflähmungen bei Soldaten.** Aerztlicher Vortragsabend in Prag. Sitzung vom 29. Januar 1915.

Fall 1 betrifft einen Soldaten, der eine Gewehrschussverletzung erhielt, die so verlaufen ist, dass die am rechten Warzenfortsatz unterhalb des Ohres eindringende und hinter dem linken Ohre austretende Kugel ihren Weg ziemlich horizontal unterhalb der Schädelbasis parallel zur Frontalebene zum linken Ohre genommen und so zu Lähmungen von Hirnnerven geführt hatte, an denen der Kehlkopf mitbetheiligt war. Rechte Lidspalte in Folge starken Herabhängens des oberen Augenlides verengert, linke normal. Rechte Pupille weiter als linke, beide auf Lichteinfall und Convergenz deutlich reagirend, also totale Lähmung des rechten Sympathicus. Ferner Zunge stark nach rechts abweichend, rechte Hälfte des weichen Gaumens paretisch. Pat. schwitzt im Gesichte nur linkerseits, rechts nicht. Die rechte Kehlkopfhälfte unempfindlich und vollständig gelähmt, das Stimmband in Cadaverstellung. Es handelt sich demnach um eine Schussverletzung, durch die neben Hypoglossus und Sympathicus auch die im Vagus verlaufenden Kehlkopffasern vollständig durchtrennt wurden. Die im Anfang fast ganz tonlose und schwer verständliche Sprache hat sich im Laufe einer mehrwöchigen Behandlung wesentlich gebessert.

Fall 2 betrifft einen 27 Jahre alten Tiroler, bei dem sich im Anschluss an eine Schrapnellverletzung (Schrapnellzertrümmerung des rechten Unterschenkels) eine Lähmung der Mm. thyreo-arytaenoidei interni entwickelt hatte. Es zeigte sich bei sonst normaler Farbe der Stimmbänder ein Klaffen der Stimmritze beim Phoniren bis zu 3 mm in der Mitte, indem die Stimmbänder in ihrer ganzen Länge concav ausgebuchtet blieben. Im Hinblick auf die Entstehung nach einer Schrapnellverletzung und anderweitigen constatirten nervösen Erscheinungen (Labilität der Herzaction, die zeitweise zu Tachykardie mit 200 Schlägen in der Minute führte, Hyperästhesie in der Herzgegend, Herabsetzung der Schmerz- und Nervenempfindung an der rechten unteren Extremität) ist die Kehlkopflähmung als eine functionelle aufzufassen. STEINER (PRAG).

39) **Böttger. Beitrag zur functionellen Stimmbandlähmung im Felde. Bemerkungen zur Arbeit Blässig.** *Münchener med. Wochenschr. No. 24. Feldärztl. Beil. No. 31. S. 1070. 1915.*

Im Anschluss an die Blässig'sche Arbeit empfiehlt Verf. für hartnäckige funktionelle Stimmbandlähmungen die Anwendung der künstlichen Atmung, wobei der Pat. während der Expression phoniren muss. Verf. hat in 3 Fällen gute Erfolge gesehen. KOTZ.

40) **Kühne** (Rostock). **Zur Differentialdiagnose zwischen Stimmbandlähmungen und der Ankylose bzw. Fixation des Crico-arytaenoid-Gelenkes.** *Zeitschr. für Ohrenheilk. Bd. 56. S. 51.*

Verf. theilt drei Fälle mit, in denen das linke Stimmband in der Medianlinie fixiert erscheint, in Fall 2 in Inspirationsstellung und in denen weder am Stimmband noch an dem zugehörigen Aryknorpel eine Bewegung zu constatiren war. Im dritten Falle bestand eine Schrumpfung der linken Ohrmuschel und Hemiatrophia faciei links. Das linke Stimmband ist schmäler und dünner als das rechte, so dass hier auch eine Schrumpfung angenommen wird. Zur Sicherung der Diagnose, welche vielfach zweifelhaft erscheint bei der Gleichheit der Erscheinungen bei der Posticuslähmung, empfiehlt Kühne nach dem Vorgange von Körner die Beweglichkeit des Aryknorpels in dem ankylotischen Gelenk mit der Kehlkopfsonde zu prüfen.

B. BAGINSKY.

41) **M. Collet** (Lyon). **Ein neuer Typus der halbseitigen Kehlkopflähmung (Zungen-, Kehlkopf-, Schulter-, Pharynxlähmung). (Un nouveau type de l'émiplégie laryngée associée. [Hémiplégie glosso-laryngo-scapulo-pharyngée]).** *Annales des maladies de l'oreille etc. 1914/1915.*

Der Verf. schildert diesen secundären Symptomencomplex als von einem Schrapnellsplitter mit dem Sitz an der Schädelbasis herrührend, im Gegensatz zu den laryngealen Syndromen (Avellis, Schmidt, Jackson, Tapia), die bisher geschildert wurden.

Diesen Symptomencomplex, den der Verf. als einen neuen betrachtet, nennt er Syndrome hémiplégique Fotal.

WACHMANN (BUKAREST).

42) **O. Körner** (Rostock). **Ein Vergleich der klinischen Erscheinungen bei Kern- und Stammlähmungen des Vagus recurrens und des Oculomotorius, als Beitrag zur Kritik des sogenannten Rosenbach-Semon'schen Gesetzes.** *Zeitschr. f. Ohrenheilk. Bd. 56. S. 153.*

In vorliegender Arbeit, welche die viel discutirte Frage des sogenannten Rosenbach-Semon'schen Gesetzes zum Gegenstande hat, kommt K. zur Schlussfolgerung, dass auch beim Nervus oculomotorius, wenn es sich um reine Stammlähmung handelt, wie sie vielfach bei Gehirnabscessen oder Tumoren im Schläfenlappen vorkommen, die gleichen Erscheinungen in den von ihm versorgten Muskeln sich zeigen, wie beim Nervus recurrens, d. h., dass diejenigen Nervenfasern resp. Muskeln zuerst erkranken, denen eine dauernde Arbeitsleistung zukommt, dort die Nerven des Hebers des oberen Augenlides und das Spincter iridis, hier diejenigen der Musculi crico-arytaenoidei postici. Bei den Nervenkernlähmungen des Nerv. oculomotorius sind dagegen die klinischen Bilder recht verschieden und lassen von der Gesetzmässigkeit in der Reihenfolge der Erkrankungen nichts erkennen. Dieselben Verhältnisse zeigen sich auch beim Nervus recurrens, so dass bei reinen Kernschädigungen desselben alle möglichen Formen der Lähmungen, und nicht bloss ausschliesslich diejenigen des Stimmbanderweiterers auftreten; für die bulbären Kehlkopflähmungen ist demnach die Semon'sche Erweiterung des Gesetzes unhaltbar, worauf übrigens schon 1902 Arnold Cahn hingewiesen hat.

B. BAGINSKY.

43) **O. Körner** und **M. Sebba. Beiträge zur Kenntniss der Lähmungen des Nervus recurrens.** *Zeitschr. f. Ohrenheilk. Bd. 56. S. 307.*

Die Statistik ergiebt, dass bei den tabischen Kehlkopflähmungen zumeist die linke Seite bevorzugt ist, und K. und S. glauben, dass die Ursache hierfür in der grösseren Länge des linken Recurrens liegt; für diese Annahme scheint auch zu sprechen, dass bei anderen toxischen Neuritiden der Vagus-recurrens-Stämme, wie bei Diphtherie, Influenza, Typhus und auch bei Blei-, Arsen-, Kupfer-Lähmungen des Kehlkopfes, meist die linke Seite befallen ist.

Auffallend ist auch die Art der Lähmung der Kehlkopfmuskeln, indem bei der Tabes meist die Crico-arytaenoidei postici, bei anderen in Frage kommenden Ursachen (Zerrung oder Druck) meist alle Muskeln gelähmt sind. Es ist nicht ausgeschlossen, dass bei der Tabes, wie beim Typhus die toxischen Schädigungen besonders in Frage kommen und somit in anderer Weise wirken, wie etwa ein einfacher Druck oder Zerrung der Nerven bei Aneurysmen oder Tumoren. Weitere Beobachtungen sind hier nöthig.

B. BAGINSKY.

44) **Payr** (Leipzig). **Plastik am Schildknorpel zur Behebung der Folgen einseitiger Stimmbandlähmung.** *Deutsche med. Wochenschr. No. 43. S. 1265. 1915.*

Bei einem 20jährigen Kriegsfreiwilligen war nach einer vor 2 Jahren ausgeführten rechtsseitigen Strumektomie eine totale rechtsseitige Recurrenslähmung zurückgeblieben, gegen die die verschiedensten Maassnahmen, auch Uebungstherapie, ohne Erfolg angewandt worden waren. B. bildete bei dem Kranken, von der Beobachtung ausgehend, dass quere Kompression der hinteren Antheile des elastischen Schildknorpels, also eine Verringerung von dessen Querdurchmesser, in Fällen von Recurrenslähmung die Stimme ganz erheblich zu bessern vermag, aus dem rechten Schildknorpel entsprechend der Stimmbandlage, einen U-förmigen Knorpellappen, drückte diesen gegen Stimmmuskel und wahres Stimmband und fixirte ihn in dieser Lage. Nachdem noch bei dem Patienten ein den Kehlkopf verschiebender und die Trachea in ihrem oberen Theil einknickender und stark comprimirender linksseitiger Schilddrüsenlappen verkleinert war, resultirte nach einigen Monaten einen ganz vorzüglicher Erfolg. Die Stimme wurde gleichmässig gut. Indicirt hält B. seine Knorpelplastik bei einseitigen, totalen, peripheren, irreparablen Recurrenslähmungen mit ungenügender Compensation, also mit schwerer Stimm- und Sprachstörung, nach Trauma (operative-, Kriegsverletzungen des Recurrens, Vagusschüsse) oder bei das Leben nicht unmittelbar gefährdender Grundkrankheit (verkalkte Kropfknoten, Strumitis, narbige Lymphdrüsenschrumpfungen, Pleuraädhäsionen, toxische Neuritiden mit bleibender Lähmung). Die Operation lässt sich in modificirter Form auch für die Behandlung der Postikuslähmung verwenden. Vor Ablauf eines Jahres ist bei traumatischer Genese der Recurrenslähmung die Operation nicht zu empfehlen. Bezüglich der Technik derselben sei auf das Original verwiesen.

R. HOFFMANN.

45) **W. Albrecht** (Freiburg). **Experimentelle Untersuchungen über die Entstehung der Kehlkopftuberculose.** *Zeitschr. f. Ohrenheilk. Bd. 56. S. 349.*

Als Versuchsthiere wurden Kaninchen verwendet, meist nach vorheriger Tracheotomie, indem entweder tuberculöses menschliches Sputum oder Emulsion



von zerquetschten perlsüchtigen Lymphdrüsen oder Reinkultur von menschlichen Tuberkelbacillen oder Reinkultur von Perlsuchtbacillen in den Larynx eingeführt wurde. In allen Fällen entwickelte sich bei den Thieren das Bild der Kehlkopfschwindsucht von der beginnenden tuberculösen Infiltration bis zu den schwersten Ulcerationsprocessen, so dass die Kontactinfection durch das Sputum gesichert erscheint. Die hämatogene Infection, für welche in einer Reihe von Versuchen Beweise angestrebt wurden, ist nicht ausgeschlossen, aber nur für einzelne atypische Formen annehmbar, während die Infection auf dem Lymphweg nicht wahrscheinlich ist.

B. BAGINSKY.

46) **Brünings** und **W. Albrecht. Experimentelle und kritische Untersuchungen über die Wirkung des Sonnenlichts, der Röntgenstrahlen und des Quecksilberdampflichts auf die Kehlkopftuberculose des Kaninchens.** *Zeitschr. für Ohrenheilk. Bd. 60. S. 350.*

Verf. räumen der Strahlenbehandlung eine grosse Bedeutung ein, da nur sie die Möglichkeit einer electiven Therapie biete und bei anderen Tuberculoseformen mit ihr anerkannte Erfolge erzielt wurden. Es sind aber wegen der grossen technischen Schwierigkeiten experimentelle Vorarbeiten nöthig, zu denen sich die Kehlkopftuberculose der Kaninchen wegen der Gleichartigkeit des histologischen Krankheitsverlaufs besonders eignet. Exact durchgeführte Bestrahlungen des tuberculösen Kaninchenkehlkopfs mit dem kurzwelligen Spectralabschnitt concentrirten und gekühlten Sonnenlichtes sind klinisch und histopathologisch völlig ergebnisslos gewesen. Bestrahlungsversuche am gleichen Object mit dem bei Lupus wirksamen Quecksilberdampflicht hatten das gleiche negative Ergebniss. Richtig abgestimmte Röntgenbestrahlung bietet hinsichtlich der Penetranz, der Homogenität ihrer Tiefenwirkung und des electiven Zerstörungsvermögens theoretisch am meisten Aussichten auf günstige Beeinflussung der Kehlkopftuberculose. Bestrahlungsversuche des tuberculösen Kaninchenkehlkopfs mit Röntgenlicht hatten ein zweifelloses Heilungsergebniss geliefert, welches sich sowohl klinisch wie histopathologisch — Abkapselung und Durchwachsung mit hyalinem Bindegewebe — mit aller Sicherheit nachweisen liess.

FINDER.

47) **Réthi. Die Therapie der Dysphagie bei der Kehlkopftuberculose.** Aus der k. Univ.-Klinik f. Kehlkopf- u. Nasenkrankheiten zu Budapest (Director: Prof. Onodi). *Archiv f. Ohren-, Nasen- u. Kehlkopfheilk. Bd. 98. H. 2 u. 3. S. 125.*

Ausgehend von der Erfahrung, dass durch Druck auf den N. laryngeus sup. eine wohlthätige Wirkung ausgeübt werden kann, giebt Verf. eine Halsbinde an, von der aus zwei kleine Pelotten auf den Schmerzpunkt am Larynx drücken. Als weit wirksameres Verfahren empfiehlt er die Quetschung des Nerven in seinem Verlauf im Recessus pyriformis. Nachdem durch eine perineurale Novocaininjection von aussen her und Cocainisirung eine gute Anästhesie herbeigeführt ist, wird mittels des Pyriformisdistraktors der Recessus pyriformis der zu behandelnden Seite erweitert und dadurch erreicht, dass die Plica nervi laryngei deutlich zu Tage tritt. Dann tritt der vom Verf. angegebene Nervenquetscher in Thätigkeit. Von diesem Verfahren verspricht Verf. eine Wirkung, die mindestens einige Monate anhält.

KOTZ.

48) **Sture Berggren. Ueber Injection von Alkohol in den N. laryngeus superior wegen Schluckschmerzen bei Larynxtuberculose. (Om injektion af alkohol i nervus laryngeus sup. för bekämpande af svälgrünyssmärtor vid larynxtuberculos.)** *Allmänna svenska läkartidningen. 1915.*

Bei einigen Fällen von Larynxtuberculose mit heftigen Schluckschmerzen hat Verf. sich der Hoffmann'schen Injection von Alkohol in den Nerv. laryng. sup. mit sehr gutem Erfolg bedient; bei einem Falle waren die Schmerzen 9 Wochen verschwunden. $1-1^1/_2$ ccm 85 proc. Alkohol wurden injicirt und die sehr einfache Technik wird näher beschrieben.

E. STANGENBERG.

49) **W. Schoetz. Zur Aetiologie der brandigen Kehlkopfentzündungen.** *Zeitschr. f. Ohrenheilk. Bd. 60. S. 41.*

Ueber den ersten der beiden mitgetheilten Fälle wurde bereits in der Berliner Laryngol. Gesellsch. (Sitzung vom 11. 12. 1908) berichtet. Der zweite, eine 54jähr. Frau betreffende Fall starb kurz nach Aufnahme in die Klinik, bevor noch Tracheotomie gemacht werden konnte. Es wurde in beiden Fällen eine Gewebsnekrose gefunden, die sich durch relative Geringfügigkeit der entzündlichen Veränderungen in der Umgebung und das Vorhandensein massenhafter fusiformer Bacillen, Spirillen und Pilzfäden im erkrankten Gebiet auszeichnete. Es ist dasselbe Bild, das Parthes u. A. von der Noma und ihren Erregern entworfen haben. Verf. glaubt diese Bakterien auch für seine Fälle als ätiologisches Agens in Anspruch nehmen zu können, wobei er die Frage offen lässt, welcher Theil des nekrotisirenden Mikrobengemisches — fusiforme Bacillen, Fäden, Spirillen und Spirochäten — dabei die Hauptrolle spielt.

FINDER.

50) **Paul Manasse. Ueber die Endotheliome des Larynx.** *Zeitschr. f. Ohrenheilk. Bd. 60. S. 1.*

Verf. giebt die Krankengeschichte von 4 Fällen mit genauer Beschreibung des histologischen Befundes und hebt in seiner epikritischen Betrachtung die Punkte hervor, die entweder für Endotheliom in histologischer Hinsicht charakteristisch sind oder doch den Verdacht erwecken können, dass ein Endotheliom vorliegt. Was den klinischen Verlauf betrifft, so war derselbe bei zwei der hier mitgetheilten Larynxfälle ziemlich gutartig, der dritte Fall war zu kurz beobachtet und der vierte war mit Tuberculose combinirt. Der Arbeit sind 2 Tafeln mit 7 Abbildungen beigegeben.

FINDER.

51) **Favre** (Fribourg). **Aktinomykosis der rechtsseitigen Umgebung des Kehlkopfes. (Actinomycose de la région paralaryngée droite.)** *Revue méd. de la Suisse romande, société. No. 6. 1915.*

Eine grosse harte, fast unempfindliche Geschwulst an der rechten Aussenwand des Kehlkopfs am obern Pol des rechten Schilddrüsenlappens, adhärent an Haut und Muskeln.

Unter Jodbehandlung innerlich und äusserlich erweichte die Geschwulst und konnte eingeschnitten werden. Auf dem Grund der Abscesshöhle, welche Eiter und charakteristische Pilze enthielt, ergab die Sondirung blossliegenden Knorpel. Tamponirung mit Jodoformgaze. Gänzliche Heilung.

JONQUIÈRE.



52) **W. Kühne** (Rostock). **Ein Aktinomykom auf dem Schildknorpel.** *Zeitschr. f. Ohrenheilk. Bd. 55. S. 252.*

Verf. beschreibt folgenden Fall: 20jährige Schnitterin mit einer höckrig geschwollenen Schildknorpelgegend und Fluctuation; die Geschwulst ist hart und mit dem Schildknorpel unverschieblich verwachsen. Mundhöhle resp. Zähne normal, Rachen und Nasenrachenraum ohne Veränderung.

Operation durch Kreuzschnitt, Excision der ganzen schwieligen Umgebung. Heilung. Die Untersuchung des Eiters und der excidirten Granulationen ergab Actinomyces. Der Name Actinomycom auf dem Schildknorpel wurde gewählt, weil Reactionserscheinungen endolaryngealer Art fehlten und die Infection vom Larynx aus nicht erwiesen ist. Ueber die Ursache der Localisation am Schildknorpel lässt sich mit Bestimmtheit nichts aussagen.

B. BAGINSKY.

53) **Arnaldo Malan. Freie Ueberpflanzung von Fascia lata bei Substanzverlusten der Trachea. (Trapianti liberi di fascia lata per riparazione di perdita di sostanza della trachea.)** *Bollet. di malattie dell' orecchio, della gola e del naso. August 1915.*

Verf. geht aus von einem von Kirschner (Verhandl. d. Deutsch. Gesellsch. f. Chir. 1910) gemachten Vorschlag, als Transplantationsmaterial Fasciengewebe zu benutzen. Dieser Vorschlag wurde zuerst von Hohmeier (Münch. med. Wochenschr. 1911. No. 18) benutzt, um experimentell bei Hunden Substanzverluste der Trachea zu decken. Verf. hat diese Experimente an 4 Hunden und 6 Kaninchen wiederholt, indem er sich der Hohmeier'schen Technik mit geringen Modificationen bediente. Als Nahtmaterial gebrauchte er Seide und Catgut. Es bewährte sich auch hier das Fasciengewebe als ausgezeichnetes Material für Plastiken. Die Vernarbung geschieht auf zwei Arten: Entweder sozusagen primär, indem der Lappen ohne sich im geringsten zu verändern anhaftet und innen von der proliferirenden Mucosa bedeckt wird, oder secundär, indem das Material erhebliche Structurveränderungen erleidet, die im Wesentlichen auf Proliferation des interfasciculären Bindegewebes beruhen. Dieser letztere Heilungsmodus, der bei 8 Versuchen 6mal beobachtet wurde, hängt wahrscheinlich mit einer Infection der Fascie zusammen. Man muss eine exacte und continuirliche Naht zwischen Fascie und Perichondrium anlegen, und zwar muss sie, soweit möglich, auf das Perichondrium begrenzt bleiben, damit nicht die Knorpelringe gebrochen oder die Schleimhaut lädirt wird. Verf. hat bei seinen Versuchen die Fascie abwechselnd mit ihrer äusseren und mit ihrer Muskelseite gegen das Trachealllumen gerichtet: es hat für den weiteren Heilungsverlauf keinen Unterschied gemacht.

Verf. beabsichtigt demnächst eine Trachealfistel bei einer 52jährigen Frau, die vor 7 Jahren wegen Larynxsyphilis tracheotomirt wurde, auf die beschriebene Weise zu schliessen.

FINDER.

54) **E. Lombard** und **Baldenweck. Ueber einen Fall von Fibro-Adenom der Trachea. (Sur un cas de fibro-adénome de la trachée.)** *Annales des mal. de l'oreille. No. V. 1914.*

65jähriger Mann, seit einigen Jahren Athembeschwerden, die sich in letzter

Zeit zu Erstickungsanfällen gesteigert haben. Bei der — sehr schwierigen — laryngoskopischen Untersuchung sieht man zeitweise in der Trachea eine runde Masse, deren genauer Sitz sich nicht feststellen lässt. Die Trachea wird durch einen langen Schnitt eröffnet und man entfernt den Tumor, der auf dem hinteren Theil der seitlichen Trachealwand in Höhe des 3. oder 4. Ringes mit einem kleinen Stiel inserirt. Die mikroskopische Untersuchung ergiebt ein Fibroadenom.

Verf. giebt im Anschluss daran eine Uebersicht über die in der Literatur mitgetheilten Fälle von primären gutartigen Tumoren der Luftröhre; er hat deren 160 zusammengestellt.

FINDER.

55) **O. Körner** (Rostock). **Die Gefährlichkeit der Tracheoskopie bei der Compression der Luftröhre von hinten.** *Zeitschr. f. Ohrenheilk. Bd. 56. S. 1.*

Im Anschluss an eine Beobachtung Pieniázek's, wobei bei bestehender Compression der Trachea in Folge eines retroösophagealen Abscesses bei der Tracheoskopie Erstickungstod eintrat, theilt Verf. einen ähnlichen Fall mit, bei dem schon die flache Rückenlage den völligen Verschluss der von hinten her comprimirten Trachea zur Folge hatte. Es handelte sich um einen $2^1/_4$ Jahre alten Knaben, bei dem Stridor bestand. Ursache war unbekannt. Bei der beabsichtigten Tracheotomie resp. in flacher Rückenlage hörte plötzlich die Athmung auf. Bei der Einführung des Tracheoskopierohrs erschien die Trachea in der unteren Hälfte von hinten her plattgedrückt. Die Ursache des Grundleidens konnte wegen Verweigerung der Obduction nicht festgestellt werden.

B. BAGINSKY.

e II) Stimme und Sprache.

56) **B. v. Pap-Stockert. Muskelgefühl, Gesangskunst, Stimmbildung.** *Stimme. VIII. H. 4 u. 5. Januar/Februar 1914.*

Antwort auf die berechtigte Kritik Reinecke's (vergl. dieses Centralblatt. 1914. Januar. Ref. No. 58 u. 59). Allgemeine Betrachtungen über Uebung von Muskelbewegungen angewendet, aber nicht genügend physiologisch durchdacht, auf die Stimmgebung. Das Ziel soll vollkommen bewusste Beherrschung der Stimmorgane „durch Erziehung jedes der Stimmuskeln zu willkürlicher oder beeinflussbarer Thätigkeit" sein. „Wären auch nur einige unter diesen absolut nur automatisch thätig, so gäbe es keinen Sänger, welcher vollkommen Herr seiner Stimme wäre. Alle Gesangskünstler wären Spielbälle jener rein automatischen Muskelbewegungen!" Also nicht durch Hören, Nachahmen, sondern durch „genaue Anweisung, Anleitung und Uebung jener Muskeltechnik, welche die für jede Stimme individuell vortheilhafteste Klangwirkung auslöst" soll singen gelehrt werden. Am richtigsten ist das Zusammenwirken aller gleichzeitig thätigen Muskeln. Athemübungen allein sollen zu Asthma (!!) führen können usw.

NADOLECZNY.

57) **E. Sievers. Neues zu den Rutz'schen Reactionen.** *Arch. f. exp. u. klin. Phonetik. Bd. 1. H. 3. S. 225. 1914.*

„Tritt ein menschliches Individuum in einen Zustand psychischer Spannung

(speciell wenn es zu empfinden, zu denken, zu wollen beginnt), so tritt sein gesammtes Muskelsystem in einen correlaten physiologischen Spannungszustand, der sich am stärksten im Gebiete der Rumpfmusculatur geltend macht". Dadurch wird auch jede Form der Handlung, z. B. das Singen, die Schrift, die Plastik beeinflusst. Umgekehrt beeinflussen Objecte z. B. Figuren den Beschauer, der sie „als Ganzes gefühlsmässig erfassen will" und „spannungsfrei" an sie herantritt. Personen, die stark und schwer reagiren, sind aber selten! besonders unter den musikalischen, denen S. die motorische Veranlagung abspricht (!!). Aus den weiteren Ausführungen geht hervor, dass diese Personen Reactionen an sich erwarten, also wissen, worum es sich dreht, also einer Suggestion unterworfen sind (!!). Die drei Haupttypen der Rumpfmuskeleinstellung: I. mässig vorgewölbter, II. in wagerechter Richtung eingezogener Unterleib, III. Druck nach abwärts, zerfallen in so viele Unterarten, dass 96 Combinationen, also 96 Stimmvarietäten möglich sind, die der ausgeprägte Motoriker noch „verhältnissmässig leicht" auseinanderhalten kann. S. hat 16 Figuren construirt, deren Betrachtung die wesentlichen dieser Reactionen am Rumpf hervorbringen soll. Sie sollen die Wiedergabe von sprachlichen und gesanglichen Werken in richtiger Art erleichtern durch ihren Suggestivwerth bzw. auch stören, wenn unpassende verwendet werden. Sie sollen den Reproducirenden in den Spannungszustand des Urhebers versetzen. Für ihre Verwendung giebt S. Anleitungen. Ist die Versuchsperson durch falsche Einstellung, also etwa durch den Einfluss einer falschen Figur „unfrei", tritt eine „mehr oder weniger deutliche Einbusse an dem Vermögen über Athem- und Stimmapparat nach Belieben zu verfügen" zu Tage. „Stark reagirenden Individuen kann bei falscher Einstellung direct der Athem ausgehen, obwohl sie noch Luftvorrath genug zur Verfügung haben und diesen ohne Weiteres wieder ausgeben können, wenn man sie durch entsprechende Zeichengebung wieder auf die richtige Einstellung umschaltet." Gepresste, unreine gaumige Stimme, die im piano schlecht anspricht, wird durch solche falsche Einstellung erklärt. S. meint, man solle Orte und Grade der charakteristischen Muskeleinstellung, Einflüsse dieser Muskelreactionen auf die Athmung, Veränderungen der Spannungs- und Schwingungsart der Stimmlippen, Veränderungen der Klangfarbe, Articulation, Rhythmisirung und Melodisirung zusammenhängender Vorlagen, damit verbundene psychische Hemmungen, Unlustgefühle und deren Contraste beim Uebergang zu richtiger Einstellung simultan registriren. An die theoretische Begründung der Rutz'schen Hypothesen glaubt S. aber selbst nicht. NADOLECZNY.

58) **Guttmann. Die neuen Entdeckungen der sogenannten klanglichen Constanten in der Musik.** *Arch. f. experiment. u. klin. Phonetik. Bd. 1. H. 3. S. 253.*

Eine wohlthuende Kritik an Rutz und Sievers. Insbesondere werden die unglaublichen Widersinnigkeiten des Rutz'schen Buches, soweit es physiologische Fragen der Atmung und Stimmgebung streift, nachgewiesen und die Leichtfertigkeit festgenagelt, mit der R. über Thatsachen und wissenschaftliche Arbeiten von anerkanntem Werth weggeht, sowie sein anmaassendes, andere Meinungen ausschliessendes subjectives Werthurtheil in der Beurtheilung künstlerischer Leistungen (Feinhals, Felix von Kraus könnten Wagner'sche Musik nicht singen). Der

scharfe Widerspruch, der die Ausführungen und das Vorgehen von Sievers auf dem Congress für Aesthetik und allgemeine Kunstwissenschaft in Berlin hervorrief, wird durch die auch von Marbe gerügte bedenkliche Versuchsanordnung gerechtfertigt. Dass schon die Beurtheilung der Klangschönheit einer Gesangsleistung persönlich, zeitlich und regional verschieden ist und sein muss, macht die Schlüsse, die hieraus auf den Einfluss der Sievers'schen Figuren gezogen wurden, bedenklich, wobei noch zu bedenken ist, dass Sievers eingestandenermaassen so unmusikalisch ist, dass er nicht Dur und Moll unterscheiden kann. Die scheinbar „richtige" Wirkung der Figuren lässt sich zum Theil aus einfachen associativen Hilfsmitteln, zum Theil aus der Suggestibilität der Hörer und Versuchspersonen erklären. Es handelt sich vielfach um intendirte oder thatsächliche Mitbewegungen, deren Spannung bzw. Entspannung empfunden wird. „Erst wenn exakt gewonnene Resultate vorliegen, wird sich ein Urtheil über den Werth der Lehre von den klanglichen Constanten in der Musik fällen lassen."

NADOLECZNY.

59) **H. J. L. Struyken. Die Analyse von Vocalcurven mittels des Mader'schen Apparates.** *Arch. f. exp. u. klin. Phonetik. Bd. 1. H. 4. S. 355.*

Die durch Apparate mittels Hebel oder Photographie erhaltenen Klangkurven müssen zum Zwecke der Vermessung mit dem harmonischen Analysator des Physikers Mader nochmal zwanzig- bis vierzigfach vergrössert werden. Hierzu und zur Technik der Ausmessung gibt Str. Anleitungen und stellt die Fehlergrenzen fest.

NADOLECZNY.

60) **V. Forchhammer. Aufbau der Stimmbildung auf Grund der modernen Stimmphysiologie und Phonetik.** *Stimme. VIII. H. 11. August 1914.*

(Vergl. Verhandlungen des I. internationalen Congresses für experimentelle Phonetik. Centralblatt 1914. S. 268.) „Der Hauptvortheil, den die Stimmpaedagogik aus den Resultaten der wissenschaftlichen Arbeiten ziehen kann, liegt darin, dass diese Resultate uns eine ganz neue ausserordentlich werthvolle Arbeitsmethode ermöglichen."

F. will unbewusste Functionen, die zu corrigiren sind, unter die Herrschaft des Bewusstseins ziehen, wozu der Lehrer objectiv phonetisch richtig untersuchen können muss (!), während der Schüler eines stark entwickelten Muskel- und Organgefühles bedarf. Daher übt er alle Articulations-, Stimm- und Stimmlippenbewegungen isolirt und gemeinsam und zwar als Grundlage zu allen alten Singmethoden. F. glaubt, dass dann der Schüler und auch der fertige Sänger weniger leicht auf Abwege gerathen werden. Ref. glaubt das nicht.

NADOLECZNY.

f) Schilddrüse.

61) **F. Blum** und **R. Grützner. Studien zur Physiologie der Schilddrüse. IV. Schicksal des Jods in der Schilddrüse.** *Zeitschr. f. physiol. Chem. Bd. 91. S. 400.*

Die Verff. fassen die Ergebnisse ihrer Untersuchungen etwa folgendermaassen zusammen: Der bei weitem grösste Theil des Jods befindet sich, wie auch bisher

schon angenommen, in fester Eiweissbindung, ein kleiner Theil als in Aceton lösliche Substanz. Ein Theil davon konnte als Jodkali erkannt werden. Dieses Jodkali fand sich unabhängig von einer etwaigen Verfütterung von Jodkali bei solchen Thieren (Hunden), die nur mit Milch, Reis oder Fleisch ernährt waren. Die Quantität des Jods ist bei Hunden wechselnd; dagegen ist die Jodvertheilung auf die beiden Drüsen eine ziemlich gleichmässige, wiewohl auch hier Ausnahmen vorkommen. Der Jodgehalt nimmt beträchtlich zu nach Verabreichung von Jodkali, und zwar wird das Jod hierbei entionisirt, in organische Form übergeführt: dieser Process ist für die Schilddrüse charakteristisch. Der Jodeiweisskörper der Schilddrüse (Thyreoglobulin) hat einen wechselnden Jodgehalt, derselbe wird durch Verabreichung von Jodkalium nachweisbar vermehrt durch die in der Schilddrüse sich abspielende Jodirung. Bei Wegnahme einer Schilddrüse und Eingeben von Jodkalium vermehrt sich die Menge und der Jodgehalt des Thyreoglobulins der stehengelassenen Drüse. Bei ausbleibender Jodzufuhr bewahrt die Schilddrüse ihren Jodbestand: wenn derselbe vergrössert war, wird auch später ein vergrösserter Jodgehalt gefunden. Die erhobenen Befunde sprechen nicht zu gunsten der inneren Secretion eines Jodeiweisskörpers, wohl aber unterstützen sie die Lehre von der entgiftenden Function der Thyreoidea.

FINDER.

62) **Th. Kocher. Ueber die Bedingungen erfolgreicher Schilddrüsentransplantation beim Menschen.** *Archiv f. klin. Chir. Bd. 105. H. 4.*

Für die Wirkung homöoplastischer Schilddrüsentransplantationen sind verschiedene Bedingungen nothwendig. So muss der Empfänger auf sein Bedürfniss nach Schilddrüsenzufuhr geprüft sein, d. h. nachgewiesenermaassen an Hypothyreose leiden. Durch die Vorbehandlung mit Schilddrüsenpräparaten muss die biochemische Differenz zwischen Spender und Empfänger vor der Operation ausgeglichen sein. Zur Implantation muss beim Empfänger das richtige Organ gewählt sein: Milz, Knochenmark, Properitonealis, Subcutis; beim Spender muss eine lebenskräftige, activirte oder hyperactive Schilddrüse vorhanden sein. Ferner muss ein genügend grosses Stück Schilddrüse oder multiple Stücke ein- oder mehrzeitig übertragen werden, und die Erschöpfung des transplantirten Stückes durch zu grossen Schilddrüsenhunger des Empfängers mittelst vorsichtiger Schilddrüsenbehandlung verhütet werden. Das Schilddrüsenstück muss sofort ungeschädigt im Moment der Abtrennung vom Körper des Spenders an seinen Platz im Körper des Empfängers übertragen werden. Die Operation muss mit tadelloser Technik, verschärfter Asepsis ausgeführt werden und Primaheilung ohne jegliche Störung verbürgen. Durch solche Transplantationen sind erhebliche Besserungen bei dem Empfänger zu erzielen. Die Schilddrüsenbehandlung ist demnach leichter nnd mit geringeren Dosen durchführbar; in einzelnen Fällen wird auch bleibende Besserung ohne weitere Behandlung erzielt. Ob diese durch Einheilung und dauernde Funktion des implantirten Stückes oder durch Anregung der Thätigkeit der noch vorhandenen Schilddrüsenreste erfolgt, bleibt noch dahingestellt. Recidive sind bei Organtherapie, so auch bei der Transplantation mitunter nach 6 Monaten beobachtet.

FINDER.

g) Oesophagus.

63) **Gustav Killian. Ueber den Mund der Speiseröhre.** Mit 24 Abb. im Text und 7 Tafeln. *Zeitschr. f. Ohrenheilk. Bd. 55. S. 1.*

Zwischen Rachen und Speiseröhre besteht anatomisch keine Grenze und auch die von V. Mikulicz angegebene Grenzbestimmung, wonach die hintere untere Grenze annähernd durch den unteren Rand des M. constrictor pharyngis inferior, die vordere untere Grenze durch den Umfang des Kehlkopfeingangs gesetzt wird, ist höchst unbestimmt. Es hat deshalb Verf. versucht, diese Frage physiologisch und klinisch zu beantworten und namentlich, ob am Lebenden der Rachen gegen die Speiseröhre sich abschliesst oder ob zwischen beiden ein offener Weg besteht.

Aus den Spiegelbildern geht ohne Weiteres hervor, dass der Kehlkopf im Ruhezustand und auch bei der Stimmbildung der hinteren Wand des Hypopharynx fest anliegt und auch bei der Röntgenaufnahme zeigt sich der nämliche Befund und ebenso bei der Oesophagoskopie und wenn es auch gelingt, mit dem v. Eicken'schen Larynxhebel die Gegend der Ringknorpelplatte von der hinteren Rachenwand abzuheben, so ist doch der Speiseweg, wo der Hypopharynx endet und der Oesophagus anfängt, durch Muskelwirkung dauernd geschlossen; wir haben es hier mit einer Art Cardia, mit einem Munde zu thun, dessen Thätigkeit durch tonische Muskelcontraction herbeigeführt wird und es gelang K. das Auf- und Zugehen des Mundes zu beobachten durch Würgbewegungen, welche er künstlich erzeugte; dabei zeigte sich, dass bei Eröffnung des Oesophagusmundes gleichsam als Lippe des Mundes ein halbmondförmiger Wulst stehen blieb, welcher aus Schleimhaut und contrahirter Muskelsubstanz bestand, am Grunde des Hypopharynx in den Mund der Speiseröhre überging. Der Hauptschliessmuskel des Oesophagusmuskels ist der unterste Theil des Musculus cricopharyngeus.

Beim Schluckakt fällt der Einrichtung des Oesophagusmundes eine wichtige Rolle zu, indem er sich, wenn die Speisen durch den Mund hindurch sind, schliesst, damit bei der Contraction des Oesophagusschlauches dieselben nicht in den Rachen regurgitiren.

Klinisch dürften auch gewisse sensible Störungen der Halsorgane, Schleimhaut- und Muskelgefühle, Oesophagusspasmus mit dem Oesophagusmunde in Zusammenhang gebracht werden und besonders bedeutungsvoll erscheint K. die vorliegende Studie für die Lehre von der Entstehung der Pulsionsdivertikel des Hypopharynx. Dieselben liegen nach den Beobachtungen K.'s direct über dem Oesophagusmund, welcher wahrscheinlich unter pathologischen Bedingungen bei alten Leuten vielfach ein Hinderniss für den Schluckakt abgiebt mit nachfolgender Ausbuchtung und Dehnung des Hypopharynx. Dass die Ausbuchtung hier eine nur partielle ist, erklärt sich aus der anatomischen Configuration, indem die Hinterwand des Hypopharynx die nachgiebigste Stelle ist.

Wie man sich die Divertikel bei jugendlichen Personen erklären soll, ob auch hier die Mitwirkung des Oesophagusmundes ursächlich herangezogen werden kann, was K. nicht ausschliesst, müssen noch weitere Beobachtungen aufklären.

B. BAGINSKY.



64) **H. Merckel** (München). **Entstehung und Folgen von Tractionsdivertikeln der Speiseröhre.** Kriegsärztl. Abend der Festung Metz, Sitzung vom 17. 8. 1915. *Deutsche med. Wochenschr. No. 46. S. 1381. 1915.*

1. Zufälliger Sectionsbefund eines Tractionsdivertikels gerade in der Mitte der Speiseröhre bei etwa 20jährigem Soldaten bedingt durch Fixirung und narbige Retraction in Folge von Verkalkung und Vernarbung einer peritrachealen Lymphdrüse. Keine Folgen. 2. 22jähriger Soldat, seit Ende April unter fieberhaften recidivirenden bronchialen und pleuritischen Erscheinungen erkrankt. Dreimal Hämoptoe. Auswurf zum Theil eitrig, zum Theil jauchig, enthielt niemals Tuberkeln. Diagnose: Chronische Lungenentzündung, wahrscheinlich Lungentuberculose. Section: Tractionsdivertikel an der Bifurcationsstelle, Mediastinalphlegmone in Folge Durchbruchs des ulcerirten Divertikels. Sequestrirung verkalkter Drüsen. Eitersenkung ins Lungengewebe. Doppelseitiger chronischer Lungenbrand mit Zerfallsstadien und mit chronischer indurirender Pneumonie (Exsudatorganisation).

R. HOFFMANN.

65) **J. Guisez. Fall von entzündlicher Stenose der Cardia mit grosser Dilatation der Speiseröhre bei einem 8jährigen Kinde. (Cas de sténose inflammatoire du cardia avec grande dilatation de l'oesophage chez un enfant de huit ans.)** *Annales des mal. de l'oreille etc. No. V. 1914.*

Es handelte sich um einen zuerst intermittirend auftretenden, dann permanent gewordenen Spasmus. Das Kind erbrach mehrere Male täglich — bisweilen 10 oder 20mal; es magerte erheblich ab. Oft wurden Speisen erbrochen, die Tags vorher gegessen worden waren. Röntgenuntersuchung nach Bismuthaufnahme zeigte unmittelbar oberhalb der Cardia eine ampullenartige Erweiterung. Das Bild blieb während einer halben Stunde unverändert und das Kind geht fort, ohne dass der Bismuthbrei die Cardia passirt hätte. Eine zweite Röntgenuntersuchung ergab Ptosis und Atonie des Magens. Oesophagoskopie: Nach Ueberschreiten der Cervicalpartie kommt man in eine abnorme weite Höhle des Brusttheils des Oesophagus; sie enthält Speisereste, obwohl das Kind zuletzt am Abend vorher gegessen hat. Der Inhalt wurde auf 1 Liter geschätzt. Sobald das Oesophagoskop in die Regio cardiaca kommt, schliesst sich der Oesophagus; im Niveau der Cardia bildet die Schleimhaut eine Art stark vorspringenden Wulst. Das Orificium ist vollkommen geschlossen und ist auch nach vorheriger Cocainisirung durch das Oesophagoskop nicht passirbar. Es lässt sich nur eine filiforme Bougie No. 9 hindurchführen. Es wurde Heilung erzielt durch allmähliche Dilatation mittels immer stärker gewählter Bougies. In den Stenosen dieser Art sitzt nach Ansicht des Verf.'s die Verengerung nicht an der Cardia selbst, sondern im Niveau des Orificium diaphragmaticum, wo sich eine Art von musculärem Ring befindet, durch welchen der Oesophagus hindurchgehen muss.

FINDER.

66) **A. Jablons** und **M. M. Banowitch. Fremdkörper des Oesophagus. (Foreign body in esophagus.)** *New York med. journal. 26. Juni 1915.*

Knochen, der 19 Tage lang im Oesophagus gesteckt hatte; er wurde 32,5 cm von der Zahnreihe gefunden und zwar völlig in die Schleimhaut eingebettet, so dass er zwecks der ösophagoskopischen Entfernung erst um seine Achse gedreht werden musste.

EMIL MAYER.

II. Kritiken und Gesellschaftsberichte.

a) Wiener Laryngo-rhinologische Gesellschaft.

Sitzung vom 2. Dezember 1914.

Demonstrationen.

I. Fein stellt drei Fälle von Verletzungen vor: 1. Hauptmann F. wurde beim Scheibenschiessen von einem Projektil, das zuerst den Kopf eines Zöglings passirt hatte, im Gesicht getroffen. Es zertrümmerte den Gaumenfortsatz des Oberkiefers, ging durch die Nase und den Rachen und steckt noch jetzt vor der Wirbelsäule, wo es, da es keine Erscheinungen hervorruft und ganz ungefährlich placirt ist, bis auf weiteres belassen werden wird. Glatte Heilung ohne äussere Entstellung.

2. Infanterist P. hat seine Verletzung dadurch erlitten, dass ein Geschoss durch den linken Naselflügel in die Nase drang, hier das vorher deviirt gewesene Septum glatt perforirte und durch die Kieferhöhle am Jochbogen den Kopf wieder verliess. Glatte Heilung ohne Entstellung. Durch Narbencontraction wurde die linke Nasenseite undurchgängig, welche Erscheinung durch partielle Resection des Septums behoben werden wird.

3. Infanterist Sch. wurde an der linken Halsseite von einer Kugel getroffen, die in den Kehlkopf eindrang, die linke Stimmlippe verletzte und sofort unter Erstickungsanfällen und Blutentleerung ausgespien wurde. Der Mann ist mit Ausnahme einer leichten Heiserkeit geheilt.

Weil spricht über einen dem erstvorgestellten ähnlichen Fall.

Réthi bemerkt zu dem ersten der vorgestellten Fälle, dass er sich gegen einen operativen Eingriff ausspreche; eine dringende Nothwendigkeit für einen solchen oder eine Gefahr seitens des Geschosses ist nicht vorhanden. Dasselbe liegt relativ ruhig in einer Art Höhle, und eine Lageveränderung ist nicht wahrscheinlich. Sollte wider Erwarten trotz Einkapselung eine Wanderung des Geschosses stattfinden, so kann dasselbe später immer noch entfernt werden.

Kofler: Ich konnte in der Ambulanz der Klinik ebenfalls einen Fall beobachten, in welchem die Kugel in eine Körperhöhle gelangte und auf natürlichem Wege wieder zum Vorschein kam. Es handelte sich um einen Hauptmann, dem eine Kugel aus weiter Entfernung in die rechte Nasenhöhle bis zum Keilbein drang, da anstiess, in den Pharynx hinunterfiel und vom Patienten ganz einfach ausgespuckt worden war.

II. M. Weil demonstrirt einen 34jährigen Infanteristen mit einer eigenthümlichen Störung der Atmung, der Phonation und des Schluckens auf traumatischer Grundlage.

Seine Atmung ist tief seufzend, sehr verlangsamt, 8—9, einmal sogar 6 in der Minute, ohne Stenose. Vollkommene Aphonie; bei ruhigem Athmen lässt er sich gut spiegeln, beim Versuch zu phoniren, aber auch bei stärkerem Rückwärtsbeugen des Kopfes zeigt sich das Bild der Aphonia spastica. Beim Schlucken nimmt er kleine Mengen (nur Flüssigkeit oder Brei) in den Mund, beugt sich sehr



stark nach vorn, drückt mit den Fingern den Kehlkopf abwechselnd nach beiden Seiten, bis er nach vielfachen Würgbewegungen schlucken kann; wenn er ohne Vorbeugen oder ohne diese Manipulationen schlucken will, regurgitirt die Flüssigkeit.

Auf dem Röntgenschirm sah Dr. Weiss eine Aufschwemmung von Barium sulfur. bis in den Sinus piriformis gelangen, dort mehrere Würgbewegungen hindurch verweilen und dann manchmal in den Oesophagus schiessen, manchmal wieder zurückgehen, wobei die Epiglottis sich nicht wie gewöhnlich nach rückwärts legt. Versuche, den Larynx zu photographiren, gelangen wegen permanenter Unruhe des Pat. nur unvollkommen; man sieht auf den Platten ausser dem Zungenbein nicht viel.

Die Störungen der Athmung und Phonation konnte man ohne weiteres als functionelle erklären, weniger aber die des Schluckens; dabei wäre noch zu bemerken, dass die Athmung nach Aussage der Pflegerinnen auch im Schlaf den geschilderten Typus hat. Aber es widerstrebt mir doch, da der Mann ein schweres Trauma am Halse erlitten hat, alles einfach als nervös zu erklären; sorgfältigstes Suchen nach Residuen der Verletzungen ist jedoch ziemlich resultatlos geblieben.

Die Gegend des Adamsapfels scheint mir weicher und verschieblicher zu sein, der Ringknorpel springt vielleicht etwas mehr in die Trachea vor; mit einem Schlundrohr Nr. 20 stiess ich 13,5 cm von der Zahnreihe auf einen auffallend starken Widerstand, der aber doch überwunden werden konnte. Vielleicht hat doch dort in der Gegend des kleinen Schildknorpelhorns ein Bruch stattgefunden. Ich erbitte mir die Ansicht der Collegen über die Natur dieses äusserst merkwürdigen Falles sowie über die zweckmässige Therapie desselben.

Réthi: Eine abnorme Beweglichkeit der Schildknorpelplatten oder Verschiebbarkeit der Platten ist nicht zu constatiren. Der eigenartige Athmungstypus, die seltenen und tiefen Inspirationen machen den Eindruck, als läge im Bereiche des Vagus eine functionelle Störung, vielleicht auf hysterischer Grundlage vor. Diese Art von Athmung sieht man sehr oft bei Hysterischen; die vollständige Aphonie bei reflectorisch auslösbarem krampfhaftem Glottisschluss spricht für eine functionelle Rindenläsion des Grosshirns. Behufs Einleitung einer rationellen Therapie wäre vor allem eine neurologische Untersuchung erforderlich.

Hanszel schlägt für diesen Fall in diagnostischer und therapeutischer Hinsicht die Narkose vor, die in solchen Fällen wiederholt mit Erfolg angewendet wurde.

Fein: In jedem Falle steht fest, dass kein mechanisches Athmungshinderniss vorliegt, da in keinem Augenblick auch nur der geringste Stridor nachweisbar ist. Es ist aber die Frage, ob, da zwei pathologische Erscheinungen vorhanden sind, einerseits der merkwürdige Athmungstypus, anderseits die Schluckbehinderung, beide Symptome eine und dieselbe Ursache haben oder ob sie durch verschiedene Ursachen bedingt sind. Das letztere ist unwahrscheinlich. Wenn wir aber die Erscheinungen gemeinsam durch Krampfzustände erklären würden, wären sie nicht räthselhaft.

III. Hanszel spricht über eine Schussverletzung bei einem Infanteristen, der einen grossen Theil des Epistropheus ausgespuckt hat ohne nennenswerthe Folgeerscheinungen, und demonstrirt an der Hand von Röntgenaufnahmen (Herr Selka fecit) das Herabwandern des Sequesters bis zur Einschussöffnung in der Höhe des vierten Halswirbels im Rachen. Dir Abstossung des Sequesters ging mit stürmischen Oedemen im Rachenraum vor sich.

IV. Kofler demonstrirt einen Pat., der am 23. August auf dem nördlichen Kriegsschauplatz eine Verwundung durch ein „gellendes" russisches Infanteriegeschoss am Kehlkopf davontrug. Die Kugel ging am rechten Unterkiefer vorbei schief nach abwärts und links und schlug etwas rechts ($^1/_2$ cm) von der Medianlinie in der Höhe der Incisura thyreoidea auf den rechten Schildknorpel auf, ohne jedoch in denselben einzudringen oder auch nur unter der Haut stecken zu bleiben (Streifschuss). Es traten sofort eine starke Blutung und Schmerzen in der Kehlkopfgegend, weiterhin innerhalb drei Tagen Heiserkeit, Schluckbeschwerden, Anschwellung der ganzen Kehlkopfgegend und Athembeschwerden auf, so dass Pat. tracheotomirt werden musste. Der jetzige Befund ist folgender: Narbe an der Stelle, wo die Kugel am rechten Schildknorpel aufschlug, dieselbe klein, wenig sichtbar. Der laryngoskopische Befund ergibt: Rechte Larynxhälfte in der Beweglichkeit etwas herabgesetzt; die linke Larynxhälfte unbeweglich, im ganzen etwas verdickt, plumper aussehend, etwas höher stehend; in der vorderen Commissur Narben, welches ich auf die linke Stimmlippe fortsetzen und die Glottis so verengen, dass das Lumen mehr nach rückwärts gegen die Aryknorpel hin zu liegen kommt. Die Canüle liegt im Ligamentum conicum.

Hauptversammlung vom 3. Februar 1915.

Leipen: Schussverletzung am Kopfe.

Pat. erlitt am nördlichen Kriegsschauplatze Ende August in liegender Stellung eine Verletzung durch Kugelschuss, wobei das Projektil in die linke Orbita eindrang. Pat. verfiel sofort in Bewusstlosigkeit; nach dem Aufwachen bemerkte Pat., dass er auf dem linken Ohr vollständig taub war, auf dem linken Auge nichts sah, den linken Arm nicht recht heben konnte, und merkte eine Schwerbeweglichkeit der Zunge; das Kauen links war unmöglich. Seine Stimme klang ganz verändert.

Nach etwa 14 Tagen kam Pat. in das Garnisonspital Baden, wo das Auge enucleirt wurde. Es wurde hier jetzt auch unter dem linken Kieferwinkel eine sich langsam vergrössernde Geschwulst, die pulsirte und ein deutlich hauchendes Geräusch über sich vernehmen liess, constatirt; es handelt sich um ein Aneurysma der Carotis int.

Der Befund ergiebt eine vollständige Taubheit des linken Ohres (mit Lärmapparat geprüft), eine starke Mindererregbarkeit des linken Vestibularapparats, eine Lähmung des linken Accessorius, Lähmung des linken Hypoglossus mit Atrophie der entsprechenden Zungenhälfte, Lähmung des linken Recurrens. Die Sensibilität der linken Gesichtsseite ist vermindert, Pat. hat das Gefühl von einer

Art Taubheit auf dieser Seite. Er klagt über häufiges Zahnweh auf der linken Seite, wobei die Zähne vollkommen normal aussehen. Einheitlich lassen sich die Erscheinungen erklären, wenn man den Schusskanal durch die Fiss. orb. inf. zur Carotis verfolgt, wobei in der Nähe der Schädelbasis die genannten Nerven getroffen wurden; die Zahnschmerzen vielleicht durch Betroffensein des linken Mandibularnerven. Das Projektil wurde bei einer späteren Aufnahme hinter dem linken sternoclavicularen Gelenk mit der Spitze nach oben festgestellt.

Pat. hatte während seines Aufenthaltes hier eine aphasische Störung, deren Behebung einige Tage dauerte.

Adalbert Heindl spricht über seine Beobachtungen bei analogen Fällen.

Hajek fragt an, wie es mit dem Verschlucken der Speisen ist. Da der Ort der Läsion nahe der Schädelbasis angenommen werden muss, ist die Läsion der Fasern des N. laryngeus superior sehr wahrscheinlich. Is die Sensibilität des Kehlkopfeinganges geprüft worden? Im Falle normaler Sensibilität ist es wahrscheinlich, dass die Nerven nur gedrückt und nicht zerstört worden sind. Aehnliche Lähmungen wie in dem demonstrirten Falle sind nicht sehr selten. Sie kommen bei tuberculöser und syphilitischer Caries der Schädelbasis, ferner bei Tumoren des Nasenrachenraumes, welche gegen die Schädelbasis wuchern, vor.

Weil möchte doch glauben, dass die Läsion nicht so hoch oben sitzen könne, weil keine Symptome von seiten der vom Vagus versorgten Organe aufgetreten seien.

Chiari glaubt nicht, dass die Kugel nahe dem Formnaen jugulare die Nerven verletzte, weil Pat angiebt, dass er mit stark nach rückwärts gebeugtem Kopfe in liegender Stellung getroffen wurde.

Leipen: Gegenüber Herrn Prof. Hajek möchte ich mir erlauben zu bemerken, dass die Sensibilität auf der linken Kehlkopfseite wohl etwas herabgesetzt erschien, aber die Prüfung kein eindeutiges Resultat darbot.

Kofler demonstrirt:

1. Neue elliptische Röhrenspatel zur Tracheo-Bronchoskopie für Kinder, die eine Combination der Killian'schen Kinderrohre zur Tracheo-Bronchoskopie und der von O. Chiari angegebenen, bereits früher publicirten und jetzt an der Klinik fast ausschliesslich in Verwendung stehenden elliptischen Röhrenspatel zur Oesophagoskopie darstellen. Sie sind zugleich etwas länger als die Original-Killian'schen Kinderrohre, womit einem bereits in drei Fällen zutage getretenen Uebelstande abgeholfen ist. Die elliptische Form des Querschnittes bringt den Vortheil mit sich, dass das mit dem längeren Durchmesser der Ellipse sagittal gestellte und so durch den Larynx eingeführte Rohr die Seitentheile desselben begreiflicherweise weit weniger reizt als ein Rohr von rundem Querschnitt; ähnlich liegen die Verhältnisse im untersten Abschnitt des Hypopharynx und im Oesophagusanfang für die elliptischen Röhrenspatel nach O. Chiari zur Oesophagoskopie. Man kann sogar auf diese Weise ein Rohr von grösserem Querschnitt in Anwendung bringen, als es sonst dem Alter und der Grösse des kindlichen Larynx entsprechen würde, womit man also an Gesichtsfeld gewinnt. Der Haupt-

gedanke bei der Herstellung der elliptischen Röhrenspatel für die Tracheo-Bronchoskopie bei Kindern war der, die Seitentheile des Larynx mechanisch weniger zu reizen, dadurch ein nachträgliches Anschwellen dieser Theile mit Suffokationsgefahr im Gefolge hintanzuhalten und so die Tracheotomie zu umgehen. Ein Vortheil der elliptischen Rohre, der erst in zweiter Linie in Betracht kommt, ist der, dass der Führungsteil der eingeführten Instrumente in die scharfe Krümmung der Ellipse zu liegen kommt und so den Ueberblick über das Gesichtsfeld weniger stört.

K. hatte bis jetzt nur einen Fall, in welchem er den elliptischen Röhrenspatel verwenden konnte; es war dies ein 4jähriges Kind, welches eine Kaffeebohne in den rechten Hauptbronchus aspirirt hatte. Die Einführung des elliptischen Rohres durch die Glottis und durch den subglottischen Raum gelang auffallend leicht. Die Bohne wurde im rechten Bronchus gesichtet, glitt anfänglich vor der fassenden Pinzette tiefer in denselben hinein, wurde aber dann mit einer entsprechend geformten Pinzette anstandslos extrahirt. Trachea und Bronchus passten sich der elliptischen Form des Rohres wegen der elastischen Beschaffenheit ihrer Gewebe vollkommen an.

2. Schussverletzungen des Larynx.

Bei dem einen Pat., den ich bereits in der letzten Sitzung vorgestellt habe, sass bekanntlich die Canüle im Ligamentum conicum und hatte zu schweren Larynxsymptomen geführt, zu Perichonditris der nicht vom Geschoss getroffenen Larynxhälfte (das Geschoss traf den rechten Schildknorpel) mit Fixation dieser Larynxhälfte, weiter zu Schwellungen und weiter zur Bildung mehrerer theils breit aufsitzender, unbeweglicher, theils gut beweglicher, bei der Athmung durch die Glottis auf- und absteigender Granulome im subglottischen Raume, die eigentlich erst nach dem mit dem Tieferliegen der Canüle (Trach. sup.) verbundenen Abschwellen des Larynxinnern gut sichtbar wurden. Diese Granulome wurden von meinem Chef und von mir theils auf direktem, theils auf indirektem Wege entfernt. Heute sieht man bereits auf einem Theil der Canüle durch die 2—3 mm breite Glottis hindurch. Pat. kann auch mit verstopfter Canüle einige Zeit von oben athmen. Der Rest der Granulationen wird noch entfernt, der Larynx wird mit Schrötter'schen Hartgummibougies dilatirt werden und es steht zu hoffen, dass Pat. später decanülirt werden kann.

Ich möchte nur einiges zu diesem Falle bemerken. Die üblen Folgen der Conicotomie oder Cricothyreotomie für den Larynx sind uns allen wohl längst bekannt und der eben vorgestellte Fall ist nur ein Beweis mehr. Ich würde nun vorschlagen, in Fällen, wo äussere Umstände zu dieser Operation geführt haben, sofort oder bald nachher wenigstens, während die Canüle im Ligamentum conicum steckt, in aller Ruhe die Tracheotomia superior anzuschliessen und warne eindringlichst davor, es bei ersterer Operation einfach bewenden zu lassen. Ausserdem ist das Tieferlegen der Canüle sofort nach Ausführung der Conicotomie wegen der noch nicht vorhandenen Narbenbildung viel leichter als später, wo sich Narben von grösserer oder geringerer Ausdehnung um die Conicotomiewunde herum etablirt haben.

Der zweite Pat. hatte einen Durchschuss quer durch den Larynx erhalten.

Die russische Infanteriekugel drang durch den linken Schildknorpel, passirte den subglottischen Raum etwa 1 cm unter dem Niveau der Stimmlippen ungefähr in der Mitte derselben und durchbohrte dann den rechten Schildknorpel und die darüber liegenden Weichtheile. Ein- und Ausschuss waren an der Haut nur als kleine Narben sichtbar. Gleich nach der Verwundung traten Heiserkeit und Bluthusten auf, flüssige Ingesta kamen durch einige Stunden nach der Verwundung bei der Ausschussöffnung heraus. Es folgten bald Atembeschwerden, welche die Tracheotomie nothwendig machten. Als ich Pat. zum erstenmal sah, fand ich eine etwa bleistiftdicke Synechie im subglottischen Raum, entsprechend dem Schusskanal, dahinter ein grösseres Lumen, vor der Synechie, gegen die Commissur zu, ein zweites, sehr kleines Lumen. Das erstere Lumen war so gross, dass Pat. decanülirt werden konnte. Doch zeigte es sich nach einiger Zeit, dass die Synechie selbst insofern Störungen betreffs der Athmung verursachte, als die Expectoration behindert war und das expectorirte Sekret an der Synechie hängen blieb und dort zu Borken eintrocknete. Als Pat. an unsere Klinik transferirt wurde, war das vordere Lumen bereits viel grösser geworden, die Dicke des Narbenstranges hatte abgenommen. Ich durchtrennte nun mit scharfen Löffelpinzetten die Synechie. Eine Zeitlang sah man noch beiderseits unter den Stimmlippen die basalen Reste der Synechie, heute sieht man auch von diesen nichts mehr.

Hajek fragt an, ob bei der im gegenwärtigen Falle ausgeführten Conicotomie starke Blutung stattgefunden hat, ob ferner Erfahrungen über diese Operation auf der laryngologischen Klinik vorliegen. Da die Operation im Nothfalle die leichteste Art der Eröffnung der oberen Luftwege darstellt, wäre es wichtig zu wissen, ob die wahrscheinliche Läsion der A. crico-thyreoidea von starker Blutung gefolgt ist.

Glas: Die Blutung bei der Conicotomie hängt weniger von der Arteria cricothyreoidea ab, die ja doch lateral von der Medianlinie das Ligament durchbricht und deren Anastomosen nur minimale Blutungen machen, als vielmehr von den Verhältnissen des Isthmus der Glandula thyreoidea. In jenen seltenen Fällen, wo der pyramidale Lappen hoch hinaufreicht und ein Theil desselben sich vor das Ligament lagert, kann die Blutung bei der Incision stärker werden. In solchen Fällen muss man denn auch, wie bei dem Bose'schen Schnitt, bei der Tracheotomie den Isthmus von oben nach unten abzupräpariren trachten, bei welcher Maassnahme dann immerhin die Tracheotomia superior der Conicotomie vorzuziehen ist. Der wichtigste Punkt bei diesem Eingriff ist die vollkommen mediane Incision, wobei man acht haben muss, nicht zu hoch in den Schildknorpel einzudringen, da ein derartiger Fehler zu subglottischen Granulationen und Narbenbildungen Veranlassung geben kann. In dem vorgestellten Falle wäre die Frage zu beantworten, ob die Fixation des linken Stimmbandes auf eine durch die Schussverletzung erzeugte Perichondritis zurückzuführen sei oder auf die Cricothyreotomie, wobei der Operateur ausser dem Ligamentum conicum auch einen Theil der Cartilago thyreoidea gespalten hat, wodurch secundär diese Fixation zustande kam.

Hanszel berichtet ebenfalls über einen Durchschuss durch den Larynx in Glottishöhe mit Abscess des Schildknorpels, der ohne Tracheotomie ausheilte.

Frühwald: 1. Schussverletzung am Kopfe.

Der Pat., den ich mir Ihnen hier vorzustellen erlaube, wurde am 17. November 1914 bei Olkucz in Russland, in der Schwarmlinie liegend, durch Gewehrschuss an der Stirne verwundet. Am Hilfsplatze wurde das Projectil herausgenommen und Pat. mit einem aseptischen Verband in das Reservespital abgegeben. Damals wurde eine Fissur des Knochens constatirt mit deutlicher Impression; die Stirnhöhle war nicht eröffnet. Bei der Aufnahme an die Klinik meines Chefs konnte ich folgenden Befund erheben: Hautwunde über der rechten Augenbraue ungefähr $2^1/_2$ cm lang, senkrecht auf den Margo supraorbitalis. Die Wunde zeigt Heilungstendenz. Pat. wurde nach einer Woche in ein Reconvalescentenheim abgegeben, da die Wunde fast vollständig geheilt war, kam aber Anfang Januar wieder in unsere Klinik, da sich an der Stelle der früheren Wunde eine Fistel gebildet hatte, die reichlich Eiter secernirte.

Röntgenologisch lässt sich bei dem Pat. bloss eine Stirnhöhle links feststellen, die sehr hoch hinaufreicht, während rechts nur ein schmaler Recessus supraorbitalis zu sehen ist.

Wir empfahlen dem Pat. eine Radicaloperation, die am 12. Januar von meinem Chef vorgenommen wurde. Killianschnitt rechts und Abschieben der Haut mit dem Periost. Nach Aufmeisselung des Knochens findet sich ein vollständig freies Knochenstück, das etwa 1 cm im Durchmesser misst und leicht mit der Pinzette entfernt werden kann. Unterhalb des entfernten Knochenstückes sieht man eine dicke Membran, die mit Granulationen bedeckt ist und, obwohl sie nicht pulsirt, doch als Dura angesehen werden muss, da trotz wiederholter Sondirung von der Trepanationsöffnung aus keine Stirnhöhle zu finden ist. Drainage und Verband. Die Wunde ist, wie Sie sehen, meine Herren, vollständig verheilt.

Der histologische Befund (v. Wiesner) ergibt Sequester ohne Zeichen von Nekrose.

2. Ein nussgrosses Fibrom, das heute aus dem Epipharynx eines Militärpatienten der Klinik nach der Methode von Denker in Kuhn'scher Narkose entfernt wurde.

Weil berichtet über den von ihm in der letzten Sitzung vorgestellten Soldaten mit Aphonia spastica, hysterischer Atmung und Schlingbeschwerden.

Pat. wurde Mitte Dezember zu Prof. Redlich transferirt und einer energischen elektrischen Behandlung unterzogen, wonach innerhalb einiger Tage alle krankhaften Erscheinungen successive schwanden. Nun zeigt der Larynx folgenden Befund: Das rechte Stimmband erscheint verschmälert, anscheinend durch eine vom Taschenband nach hinten ziehende Schleimhautfalte; der linke Aryknorpel sehr gross, hervorragend, der rechte sehr klein, wie defekt. Das rechte Stimmband zeigt auffallend verminderte Beweglichkeit; bei der Phonation geht es bis zur Medianlinie, der Aryknorpel zeigt aber gar keine Adduction. Der linke Aryknorpel geht 3—4 mm über die Mittellinie nach rechts und scheint dabei den rudimentären rechten Aryknorpel nach aussen zu schieben. Diesen auffallenden Befund konnte Vortragender bei wiederholter sorgfältiger Inspection in längeren Intervallen

feststellen und möchte doch glauben, dass er nicht in den Rahmen des Physiologischen (Ueberkreuzung) falle, sondern Folge einer Verletzung durch das Ueberfahrenwerden sei, wobei der Aryknorpel grösstentheils zu Grunde gegangen wäre. Vorsichtshalber hat Vortr. Prof. Hajek gebeten, unabhängig von ihm und ohne jede Information den Larynx anzusehen. Bemerkenswerth ist noch, dass nach Mittheilung des Prof. Redlich die Störungen in Folge Schussverletzung des Armes bei dem Kranken sich theils als organische, theils als functionelle erwiesen haben.

Hajek hat den Fall eingehend untersucht und ebenfalls die Asymmetrie beider Aryknorpel, wie dies auch bei der physiologischen Kreuzung der Aryknorpel zu beobachten ist, constatiren können. Ausserdem schien die rechte Seite sich langsamer zu bewegen, doch ist dieses Symptom nicht constant eingetreten. Dass die beobachteten Symptome: Spasmus, Aphonie usw. eine durch das Trauma ausgelöste Neurose ist, lässt sich nicht bezweifeln. Unmöglich dürfte es im gegenwärtigen Momente zu entscheiden sein, ob die beobachtete Asymmetrie beider Knorpel angeboren, also physiologisch ist oder durch das Trauma bedingt wurde.

Hanszel.

---

b) Verhandlungen der Dänischen oto-laryngologischen Gesellschaft.

96. Sitzung vom 3. März 1915.

Gottlieb Kiär: Skarlatinöse Mastoiditis, durch conservative Behandlung geheilt.

Gottlieb Kiär: Otalgia propter cariem dentium.

Gottlieb Kiär: Angina als prämenstruales Symptom.

31jährige Frau, die vor jeder Menstruation Schluckschmerzen, Fieber und Röthung der Mandeln bekommt; niemals Blutungen aus den oberen Luftwegen. Vielleicht hängt diese Erscheinung mit den von der Genitalsphäre aus ausgelösten Veränderungen der inneren Secretion zusammen; z. B. entsteht ja bei der Menstruation Schwellung der Schilddrüse.

Holger Mygind: Otogene endokranielle Complicationen unbestimmter Art, ohne endokranielle Eingriffe geheilt.

1. 13jähriger Knabe mit acuter Otitis und seröser Labyrinthitis; nach der Aufmeisselung Fieber und leichte Hirnerscheinungen, die sich nach einem freien Zeitraum nochmals wiederholten, jetzt von Neuritis optica begleitet; schliesslich Heilung.

2. 56jähriger Mann mit chronischer Kuppelraumeiterung, Nackenschmerzen, Schwindel und menteller Depression; ferner Reizerscheinungen des statischen Labyrinths und Neuritis optica; nach Totalaufmeisselung gingen sämmtliche Symptome zurück.

3. 41jähriger Mann mit acuter Otitis und leichter Labyrinthaffection sowie leichten Hirnerscheinungen und Neuritis optica; nach Aufmeisselung gingen die Symptome zurück.



4. 18jähriger Mann mit chronischer Otitis, Schmerzen im Hinterkopf, Erbrechen, Schwindel, Pulsverlangsamung, doppelseitiger Abducenslähmung, Kernigschem Symptom und Neuritis optica. Nach Totalaufmeisselung verloren sich allmählich die Hirnerscheinungen, dann plötzlich universelle Krämpfe und Bewusstlosigkeit, die wiederum von Wohlbefinden abgelöst werden.

Vielleicht handelt es sich in den vorliegenden Fällen um eine seröse Meningitis.

Holger Mygind: Zwei Fälle von Meningitis mit Exitus wegen bei der Operation hervorgerufener traumatischer Hirnblutung.

1. 25jährige Frau, bei der Totalaufmeisselung, Labyrinthoperation und Kraniotomie gemacht wurde; zwei Stunden nach der Operation Collaps und Exitus; bei der Section ergab sich, dass der eingeführte Kautschukschlauch eine Contusion der Hirnoberfläche mit nachfolgender Blutung verursacht hatte.

2. 36jährige Frau, bei der Totalaufmeisselung und Labyrinthoperation gemacht wurden.

E. Schmiegelow: Beitrag zur operativen Behandlung der angeborenen Choanalatresie.

25jährige Dame mit rechtsseitiger, knöcherner Choanalatresie; die beste Operation ist die von Ufenorde angegebene, wo man durch eine subperichondrale Septumresection nach hinten dringt und das Diaphragma mittels Meissel und Stanze abträgt.

N. Rh. Blegvad: Fall von geheilter otogener Meningitis.

N. Rh. Blegvad: Fälle von Fremdkörpern in der Speiseröhre, durch Osophagoskopie entfernt.

Eine 51jährige Frau hatte eine Nadel verschluckt; Laryngoskopie Tracheoskopie und Oesophagoskopie mit negativem Resultat; 2 Tage später sieht man die Nadel hinter dem rechten Aryknorpel emporragen, es gelingt aber nicht, sie bei directer Laryngoskopie zu entfernen, indem sie sich bei dem Einführen der Röhre sofort in die Schleimhaut zurückzieht; sie wurde später bei indirecter Laryngoskopie entfernt. Bei der ersten Untersuchung war die Nadel bei der indirecten Laryngoskopie unsichtbar und bei der Oesophagoskopie mag die Röhre über sie weggeglitten sein; durch die Hypopharyngoskopie, die man in solchen Fällen niemals versäumen sollte, hätte man sie gewiss entdeckt.

Drei Kinder hatten Zwei-Oerestücke verschluckt, ein Mädchen von 3 Jahren sogar drei solche Münzen; eine war jedoch schon entleert worden, indem die Mutter das Kind geschüttelt hatte, die beiden anderen wurden bei der Oesophagoskopie glücklich entfernt. Einem vierten Kinde mit einer Speiseröhrenstrictur war ein Fleischbissen stecken geblieben, der entfernt wurde; am folgenden Tag kam es wieder und konnte fortwährend nicht schlucken; es wurden jetzt 5 weitere Fleischstücke extrahirt.

Wilh. Waller: Drohender Collaps nach Tonsillektomie; Complication: Ulcus ventriculi.

21jährige Dame, bei der eine Tonsillektomie gemacht worden war, bekam



3 Stunden später heftiges Bluterbrechen, das zweifellos von einem Magengeschwür herrührte.

Buhl: Fall von Tuberculosis cavi nasi.

41jährige Dame mit häufigen Nasenblutungen; die Nasenschleimhaut geschwollen, granulirt, aufgelockert, aber ohne Geschwüre. Mikroskopie eines excidirten Stückchens ergab Tuberculose.

97. Sitzung vom 7. April 1915.

S. H. Mygind: 2 Fälle von Fractura cranii mit eigenartigem otoskopischem Befunde.

Schousboe: Ein Fall von Empyema sinus frontalis et cell. ethmoidal. ant., mit Orbitalabscess und Stirnlappenabscess complicirt.

39jähriger Mann mit linksseitiger Stirnhöhleneiterung; bei der Aufmeisselung fand man die Stirnhöhle und die vorderen Siebbeinzellen mit Eiter gefüllt. Nach der Operation Wohlbefinden, nach einigen Tagen aber wurde er auffallend stumpfsinnig, verlor den Appetit und hatte ab und zu Erbrechen; der Puls verlangsamt. Bei der Craniotomie Dura nicht sichtbar verändert; erst bei der dritten Punction wurde im unteren Theil des Stirnlappens ein Abscess gefunden. Der spätere Verlauf befriedigend.

Discussion:

Möller hatte einen Fall von latentem Stirnlappenabscess gesehen, der leider letal endigte, eine Patientin mit linksseitigem Kieferhöhlenempyem und Orbitalabscess; Kieferhöhle, Siebbeinzellen und Keilbeinhöhle wurde ausgeräumt, Stirnhöhle aber nicht, weil sie anscheinend nicht ergriffen war. Einige Zeit nach der Operation in voller Reconvalescenz plötzlich Uebelsein und innerhalb ein paar Stunden Exitus. Todesursache: Stirnhöhlenempyem und Frontallappenabscess, der völlig symptomenlos gewesen war.

Schmiegelow empfiehlt bei acuten Nebenhöhleneiterungen mit Complicationen gleich sämmtliche Nebenhöhlen aufzumachen und vor allem die Stirnhöhle nicht zu vergessen.

A. Thornval: Fall von eitriger Sinusthrombose mit Septicopyämie.

Jörgen Möller: Einige Fälle von subperiostalem Abscess am Warzenfortsatz.

Knud Salomonsen: Fall von ausgedehnter Kehlkopftuberculose, durch endolaryngeale chirurgische Behandlung geheilt.

36jährige Frau, die wegen ihrer Kehlkopftuberculose schon mit Elektrolyse nach Reyn, mit Pfannenstill'scher Behandlung und mit Lichttherapie nach Brinch ziemlich erfolglos behandelt worden war. Durch wiederholte Cauterisationen und Excisionen, die später von Milchsäurepinselungen gefolgt wurden, jetzt völlige Heilung erzielt.

E. Schmiegelow: Zwei Fälle von operativ behandelten retrolaryngealen Pharynx-Cancern.

1. 45jährige Frau mit einer taubeneigrossen Geschwulst an der Hinterwand des Hypopharynx. Es wurde Pharyngotomia subhyoidea gemacht; die Geschwulst entsprang breitbasig der hinteren Schlundwand, hatte aber auch den Oesophagusmund ergriffen; es wurde noch ein seitlicher Schnitt gelegt, wonach es gelang, die ganze Geschwulst zu entfernen. Die Patientin ist jetzt, 8 Monate nach der Operation, völlig gesund. Mikroskopie: Epitheliom.

2. 44jährige Frau mit grosser, geschwüriger Neubildung, scheinbar nur von der Hinterwand des Hypopharynx ausgehend, erst bei der Pharyngotomia subhyoidea ergiebt sich, dass sie die Speiseröhre ringförmig ergriffen hat; man wurde deshalb genöthigt, Totalresection des Kehlkopfes, transverselle Resection des Pharynx und Resection eines 5 cm langen Stückes der Speiseröhre vorzunehmen. Das obere Ende der Luftröhre wurde in die Haut vernäht, dann das obere Ende der Speiseröhre an die prätracheale Fascie und die seitlichen Weichtheile angenäht und eine Dauersonde eingelegt; die Hautlappen wurden oberhalb der Trachealöffnung vernäht. Patientin wurde in ganz gutem Zustande entlassen. Leider war es wegen Gangrän des Hautlappens nicht möglich, eine Plastik vorzunehmen und es wurde deshalb bei dem Essen der Mund mit der Speiseröhre durch eine trichterförmige Prothese verbunden.

98. Sitzung am 28. April 1915.

E. Hallas: Corpus alienum bronchi.

3jähriges Mädchen, das vor 10 Tagen eine Nadel „verschluckt" hatte, später Wohlbefinden, nur ein wenig Husten und blutiger Auswurf. Im Röntgenbild sieht man die Nadel im linken Bronchus. Am folgenden Tag Tracheotomia inferior und Bronchoscopia directa; kein Fremdkörper oder Spuren eines solchen. Die Nadel wurde drei Tage später mit dem Stuhl entleert, war also in dem Zeitraum zwischen der Röntgenaufnahme und der Operation aufgehustet und verschluckt worden.

L. Mahler: Tödlicher Fremdkörperfall in der Lunge.

4jähriger Knabe kam stark dyspnoisch und cyanotisch vom Garten herein, Ursache unbekannt; die Erstickungsanfälle verloren sich, nur etwas pfeifende Respiration; er bekam Husten und fieberte, wurde nach 14 Tagen in ein Hospital aufgenommen, als aber bei der Röntgenaufnahme kein Fremdkörper sichtbar war, nach 14 Tagen wieder entlassen. Der Husten dauerte fort und der Auswurf war eitrig, später fötid. Er wurde schliesslich in die Abtheilung M.'s aufgenommen, war sehr kurzathmig und lag auf der rechten Seite; Dämpfung über der rechten Lunge, Respiration von Spina bis Basis unhörbar. Das Röntgenbild zeigte noch immer keinen Fremdkörper, trotzdem wurde aber Bronchoskopie gemacht. Die Schleimhaut des rechten Bronchus stark geschwollen und es quoll so reichlich Eiter hervor, dass man nach $^1/_2$ Stunde weitere Versuche aufgeben musste. Bei einer späteren Bronchoskopie dieselben Verhältnisse; plötzlich quoll ein Strom

dicken Eiters in das Bronchoskop hinauf und wurde in die linke Lunge aspirirt, wonach Exitus trotz sofortigen Aussaugens und künstlicher Respiration. Bei der Section zahlreiche Lungenabscesse, in einem Bronchus direct bei der Basis etwas Blumendraht eingekeilt. Jörgen Möller.

III. Briefkasten.

In Folge eines bedauerlichen Versehens ist es versäumt worden, die in einer Reihe von Jahrgängen der „Zeitschrift für Ohrenheilkunde“ enthaltenen Arbeiten rhino-laryngologischen Inhalts für das Centralblatt zu referiren, eine Thatsache, die dem Mitherausgeber der „Zeitschrift für Ohrenheilkunde“, Herrn Prof. O. Körner in Rostock, Stoff für einen über sieben Seiten langen Artikel gegeben hat, der unter den Originalien seiner Zeitschrift erschienen ist.

Wir werden das Versäumte thunlichst bald nachholen; ein Theil der rückständig gebliebenen Referate ist in dieser Nummer enthalten. F.

Die Herren W. Freudenthal (New York) und O. Freer (Chicago) haben sich freundlichst bereit erklärt, die amerikanische Literatur für unser Centralblatt zu referiren.

Prof. A. Kuttner (Berlin) hat den Titel Geh. Sanitätsrath erhalten.

Prof. J. Katzenstein (Berlin) ist beauftragt worden, für das Wintersemester die Vertretung des erkrankten Directors der Universitäts-Poliklinik für Ohren-, Hals- und Nasenkrankheiten in Marburg, Prof. Ostmann, zu übernehmen.

Namen-Register.*)

*) Die fett gedruckten Zahlen verweisen auf Publicationen des Betreffenden, die dünn gedruckten auf Citate, Discussionen etc.

H.

I.

J.

K.

L.

M.

V.

W.

Y.

Z.

Sach-Register.

A.

B.

C.

D.

E.

F.

G.

H.

O.

P.

T.

U.

V.

W.

Z.

Für die Redaction verantwortlich Prof. Dr. G. Finder, Charlottenburg, Augsburger Str. 38.
Druck von L. Schumacher, Berlin N. 4.

Jahrgang XXXI. December 1915. No. 12.

Internationales Centralblatt

für

Laryngologie, Rhinologie

und verwandte Wissenschaften.

Unter ständiger Mitarbeiterschaft

von

W. Albrecht (Tübingen), **L. Bayer** (Brüssel), **A. J. Brady** (Sydney), **H. Burger** (Amsterdam), **Calamida** (Mailand), **O. Chiari** (Wien), **O. T. Freer** (Chicago), **W. Freudenthal** (New York), **v. Gilse** (Haarlem), **Gontier de la Roche** (Toulon), **F. Hanszel** (Wien), **H. Hecht** (München), **R. Hoffmann** (Dresden), **G. Jonquière** (Bern), **Ino Kubo** (Fukuoka), **Lautmann** (Paris), **E. J. Moure** (Bordeaux), **Nadoleczny** (München), **Oppikofer** (Basel), **Parmentier** (Brüssel), **Polyak** (Budapest), **O. Seifert** (Würzburg), **W. Sobernheim** (Berlin), **A. von Sokolowski** (Warschau), **E. Stangenberg** (Stockholm), **R. Steiner** (Prag), **Tapia** (Madrid)

herausgegeben

von

GEORG FINDER

Berlin.

Monatlich erscheint eine Nummer,
am Schlusse des Abonnementsjahres Titel, Namen- und Sachregister.
Preis des XXXI. Jahrgangs (Januar—December 1915) **15 Mark.**

Berlin 1915.
Verlag von August Hirschwald.
NW., Unter den Linden 68.

Inhalt.

Einsendungen für das Internationale Centralblatt werden an die Adresse des Herausgebers, Herrn Prof. Dr. Georg Finder in Berlin W. 50, Augsburger Strasse 38, erbeten.

Druck von L. Schumacher in Berlin N. 4.